

DOI: 10.32364/2311-7729-2023-23-3-7

## Клиническое наблюдение больного после комбинированного хирургического лечения макулярного разрыва большого размера при осложненной катаракте

М.М. Бикбов, О.И. Оренбуркина, А.А. Зиннатуллин, А.Л. Ярмухаметова, А.Э. Бабушкин, М.Р. Каланов

Уфимский НИИ глазных болезней ФГБОУ ВО БГМУ Минздрава России, Уфа, Россия

### РЕЗЮМЕ

Единственным действенным способом лечения макулярных разрывов (МР) является хирургическое лечение. По данным литературы, хирургическое лечение (с применением витрэктомии, пилинга внутренней пограничной мембраны, тампонады витреальной полости и т. д.) малых и средних МР, как правило, высокоэффективно. Проблема остается в достижении результата и достаточно большом числе рецидивов после хирургического лечения МР большого диаметра. Нами предложен способ хирургического лечения макулярных разрывов при осложненной катаракте (патент РФ № 2731794 от 08.09.2020), включающий витрэктомия, удаление задней гиалоидной мембраны, окрашивание макулярной области красителем, пилинг внутренней пограничной мембраны, формирование лоскута из передней капсулы хрусталика для закрытия МР, тампонаду витреальной полости воздухом. В статье представлен клинический случай комбинированного хирургического лечения катаракты и МР по предложенному способу, который позволил добиться полного и стабильного анатомического результата. Через 1 мес. при контрольном осмотре (после полного рассасывания газовой смеси) максимально скорректированная острота зрения оперированного правого глаза больной повысилась до 0,2. Внутриглазное давление составило 19,0 мм рт. ст.

**КЛЮЧЕВЫЕ СЛОВА:** зрение, идиопатический макулярный разрыв, сетчатка, передняя капсула хрусталика, хирургическое лечение, послеоперационное наблюдение.

**ДЛЯ ЦИТИРОВАНИЯ:** Бикбов М.М., Оренбуркина О.И., Зиннатуллин А.А., Ярмухаметова А.Л., Бабушкин А.Э., Каланов М.Р. Клиническое наблюдение больного после комбинированного хирургического лечения макулярного разрыва большого размера при осложненной катаракте. *Клиническая офтальмология*. 2023;23(3):152–156. DOI: 10.32364/2311-7729-2023-23-3-7.

## Combined surgery for large macular hole in complicated cataract: case report

M.M. Bikbov, O.I. Orenburkina, A.A. Zinnatullin, A.L. Yarmukhametova, A.E. Babushkin, M.R. Kalanov

Ufa Research Institute of Eye Diseases of the Bashkir State Medical University, Ufa, Russian Federation

### ABSTRACT

The only effective treatment for macular holes (MH) is surgery. Published data demonstrate that surgery (vitrectomy, internal limiting membrane/ILM peeling, and vitreous tamponade) of small and medium MHs is usually highly effective. Meanwhile, good outcomes and a high recurrence rate of large MHs postoperatively remain challenges. The authors propose a surgical technique for MHs in complicated cataracts (patent of the RF No. 2731794 dated 09/08/2020) that involves vitrectomy, posterior hyaloid removal, ILM staining, ILM peeling, formation of a flap from the anterior lens capsule to close MH, and air tamponade. This paper describes a woman who underwent combined surgery for cataract and MH as described. The technique provided a complete and stable anatomical outcome. After 1 month (i.e., after complete resorption of air), the best-corrected visual acuity of the right eye increased to 20/40. IOP was 19.0 mm Hg.

**KEYWORDS:** vision, idiopathic macular hole, retina, anterior lens capsule, surgery, postoperative follow-up.

**FOR CITATION:** Bikbov M.M., Orenburkina O.I., Zinnatullin A.A., Yarmukhametova A.L., Babushkin A.E., Kalanov M.R. Combined surgery for large macular hole in complicated cataract: case report. *Russian Journal of Clinical Ophthalmology*. 2023;23(3):152–156 (in Russ.). DOI: 10.32364/2311-7729-2023-23-3-7.

### ВВЕДЕНИЕ

Термин «идиопатический макулярный разрыв» (ИМР) ввел в обиход в 1907 г. G. Coats. ИМР представляет собой одно из наиболее распространенных поражений центральной зоны сетчатки в виде округлого дефекта в ее макулярной зоне. Причиной его образования являются измене-

ния стекловидного тела, приводящие к развитию тракций с преимущественным вертикальным компонентом [1].

Единственным действенным способом лечения ИМР является хирургическое лечение. Началом успешного в большинстве (60%) случаев лечения ИМР с повышением остроты зрения, по-видимому, следует считать 1991 г.,

когда для закрытия ИМР было предложено применять витрэктомию с удалением задней гиалоидной мембраны и газовой тампонадой [2]. Применение витрэктомии и следующей за ней газовой тампонады (которая дополнительно способна закрыть ИМР путем создания силы поверхностного натяжения, предотвратить трансретинальный отток субретинальной жидкости и выворот границ отверстия путем сближения его краев) стало «золотым стандартом» в лечении данной патологии [3]. В настоящее время успех в закрытии ИМР с помощью витрэктомии зависит от дооперационных прогностических факторов и достигает 85–95%. Для повышения эффективности функциональных результатов и безопасности самой хирургической процедуры, а также с целью сокращения осложнений многими авторами вносятся дополнения в операцию. Так, например, имеются сообщения по применению микроинвазивной техники с уменьшенным калибром витреоретинальных инструментов до 25–27 Ga (0,455–0,361 мм), что уменьшает травматизацию тканей глаза и способствует снижению сроков послеоперационной реабилитации пациентов. Разными авторами предложены такие методики, как витрэктомия с пилингом внутрениней пограничной мембраны (ВПМ) [4] и без него [5], со сближением краев ИМР пинцетом [6] или посредством вакуумной аспирации [7], дугообразная ретиномия [8].

Поиск более щадящих методов лечения ИМР привел к появлению методик фармакологического и пневматического витреолизиса [9–11] с использованием аутоплазмы [12] или аутокрови [13], а также трансформирующего фактора роста  $\beta$  [14] в качестве биологических клеев. Интерес представляет малотравматичная методика закрытия ИМР с помощью плазмы, обогащенной тромбоцитами (Platelet Rich Plasma) [15, 16].

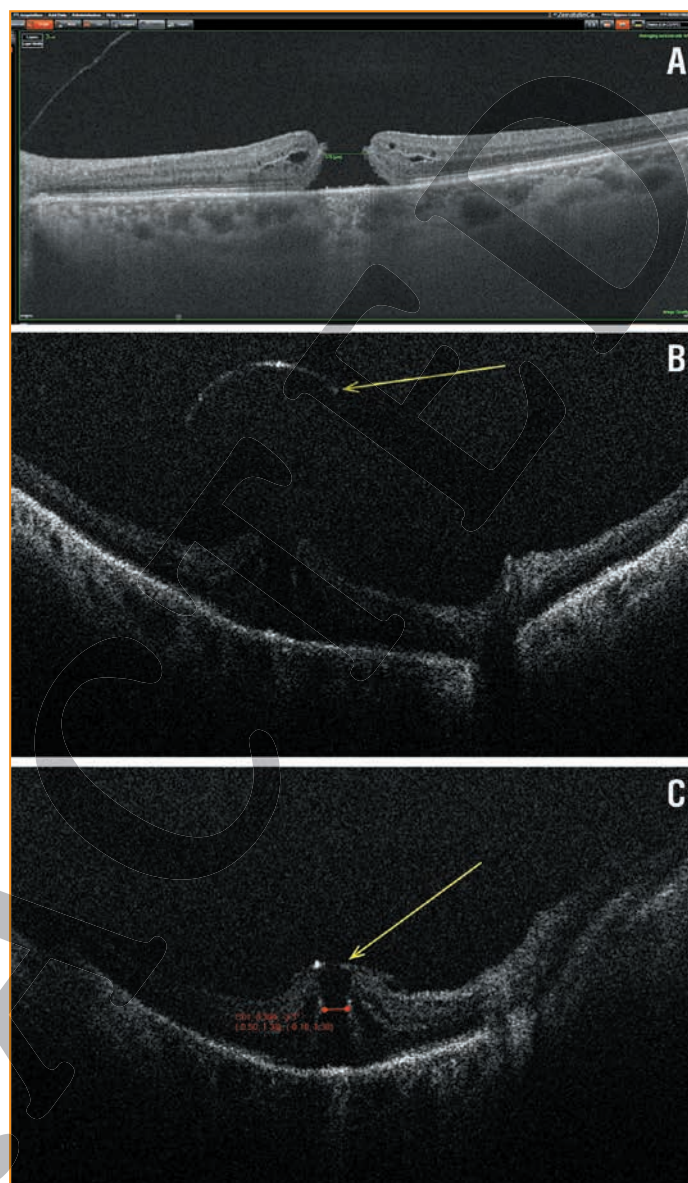
Несмотря на все успехи в лечении ИМР, существует проблема большого числа рецидивов после хирургического лечения ИМР большого диаметра. В связи с этим разработка новых методов закрытия ИМР больших размеров продолжает оставаться актуальной задачей в хирургии патологии сетчатки.

Нами предложен собственный метод [17], заключающийся в витрэктомии с последующим удалением задней гиалоидной мембраны и окрашиванием макулярной области (МО) сетчатки красителем, после этого проводится пилинг ВПМ, формируется лоскут из капсулы хрусталика для закрытия ИМР и выполняется тампонада витреальной полости с помощью газозвоздушной смеси.

Приводим клинический пример комбинированного хирургического лечения больного с ИМР при осложненной катаракте.

## Клиническое наблюдение

Пациентка Ф., 72 года, находилась на стационарном лечении в Уфимском НИИ глазных болезней ФГБОУ ВО БГМУ Минздрава России. При поступлении жалобы на снижение остроты зрения правого глаза в последние 2 года, наличие темного пятна в центре. Диагноз OD: ИМР IV стадии, неполная осложненная катаракта. Сопутствующий диагноз: гипертоническая болезнь III степени, стадия II, риск 3. Острота зрения правого глаза при поступлении 0,03 эксцентрично, не корригируется. При проведении оптической когерентной томографии (ОКТ) МО обнару-



**Рис. 1.** Оптические когерентные томограммы МО пациентки Ф.

*A — предоперационная: первичное сквозное макулярное отверстие большого диаметра; B — интраоперационная: в витреальную полость введен сформированный лоскут из передней капсулы хрусталика (отмечен желтой стрелкой); C — интраоперационная: лоскут из капсулы хрусталика (отмечен желтой стрелкой) уложен на поверхность ИМР и придавлен ПФОС*

## Fig. 1. Macular optical coherence tomography.

*A (preoperatively), large full-thickness macular hole; B (intraoperatively), flap from the anterior lens capsule is introduced into the vitreous cavity (yellow arrow); C (intraoperatively), flap from the anterior lens capsule (yellow arrow) is placed on the macular hole and pressed with PFCs (perfluorocarbons)*

жен сквозной дефект нейроэпителия сетчатки, диаметр которого составил 575 мкм. Сетчатка по краям разрыва отечная, утолщена. Слои сетчатки за пределами разрыва контурируются четко, патологические включения и деформации не выявлены. Толщина сетчатки вне разрыва в пределах нормы. Заключение согласно данным ОКТ МО: первичное сквозное макулярное отверстие большого диаметра (рис. 1А).

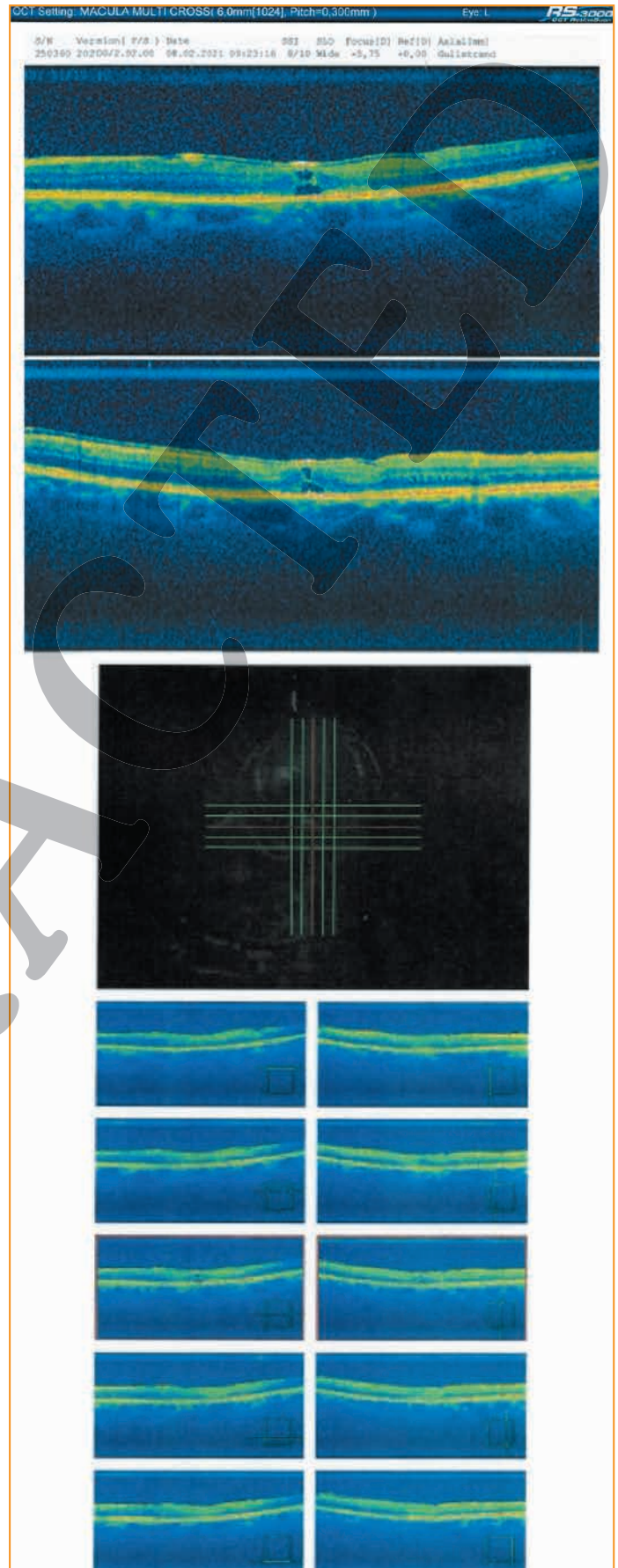
Проведена операция на правый глаз — факоэмульсификация катаракты с имплантацией интраокулярной линзы (ИОЛ) в сочетании с витрэктомией, мембранопилингом, макулопластикой (с помощью трансплантации лоскута



передней капсулы хрусталика), тампонада витреальной полости перфторорганическим соединением (ПФОС), удаление ПФОС, тампонада витреальной полости газозвдушной смесью.

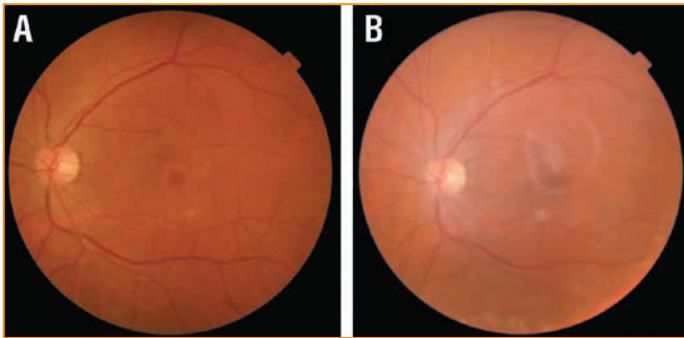
Дооперационная подготовка включала инстилляцию мидриатика (10% р-р неосинефрина-ПОС по 1 капле двукратно), обработку операционного поля антисептиком (10% р-р бетадина дважды), местную (эпibuльбарно, 0,4% р-р инокаина) и субтенозовую (2% р-р лидокаина 1,0 мл) анестезию.

Этапы операции: установка векорасширителя, выполнение тоннельного роговичного разреза в верхне-височном секторе длиной 2,2 мм, двух роговичных доступов (парацентезы) длиной 1,1 мм, окрашивание передней капсулы хрусталика с помощью метиленового синего, введение в переднюю камеру вискоэластика, выполнение кругового непрерывного капсулорексиса диаметром 5–6 мм. Далее лоскут из капсулы хрусталика переносили в чашку Петри и промывали 0,9% физиологическим раствором. Из удаленной капсулы хрусталика с помощью ножниц Ванасса вырезали круг диаметром 3 мм. Далее проводили стандартную ультразвуковую факоэмульсификацию хрусталика с бимануальной аспирацией кортикальных масс и имплантировали заднекамерную ИОЛ. Роговичные разрезы гидратированы 0,9% физиологическим раствором до полной герметизации. Далее с помощью троакара с мандреном, отступив 4 мм от лимбальной зоны (проекция плоской части цилиарного тела), выполняли склеро-конъюнктивальные проколы: нижненааружный (7 или 5 ч), верхненааружный (10 ч) и верхневнутренний (2 ч) секторы. В созданные доступы устанавливали порты 25 Gauge. В порт на 7 ч введена канюля для ирригации водно-солевого раствора. Наконечник витреотома введен в порт на 10 ч, наконечник эндоосветителя — в порт на 2 ч. Далее была сделана витрэктомия: при помощи витреотома иссечено стекловидное тело, отделена задняя гиалоидная мембрана от поверхности сетчатки. ВПМ окрашена красителем Membrane Blue (DORC, Нидерланды). Используя скрепер для мембранопилинга, выполнено удаление ВПМ в центральной области сетчатки в пределах двух диаметров диска зрительного нерва (ДЗН), не выходя за пределы сосудистых аркад. Затем, используя эндовитреальный пинцет, в витреальную полость введен сформированный лоскут передней капсулы хрусталика (рис. 1В), который уложен на поверхность МО, перекрыв край разрыва. Для прочной фиксации лоскута к центральной зоне сетчатки использовали ПФОС (путем его введения с центра на поверхность лоскута) таким образом, чтобы лоскут был расправлен и перекрывал МО, далее проводили заполнение им витреальной полости. Следующим этапом проводили центровку лоскута над зоной ИМР (рис. 1С). Операцию завершали полным удалением ПФОС с тампонадой витреальной полости стерильной газозвдушной смесью. В переднюю камеру вводили раствор цефуроксима 0,1 мл, субконъюнктивально — раствор антибиотика и кортикостероида (0,5% левофлоксацин 0,5 мл + 0,4% дексаметазон 0,5 мл). На глаз накладывалась стерильная марлевая асептическая повязка. На период нахождения газозвдушной смеси в витреальной полости пациент занимал вынужденное положение лицом вниз. В послеоперационном периоде во время нахождения пациента в стационаре проводилось антибактериальное, противовоспалительное, ангио-



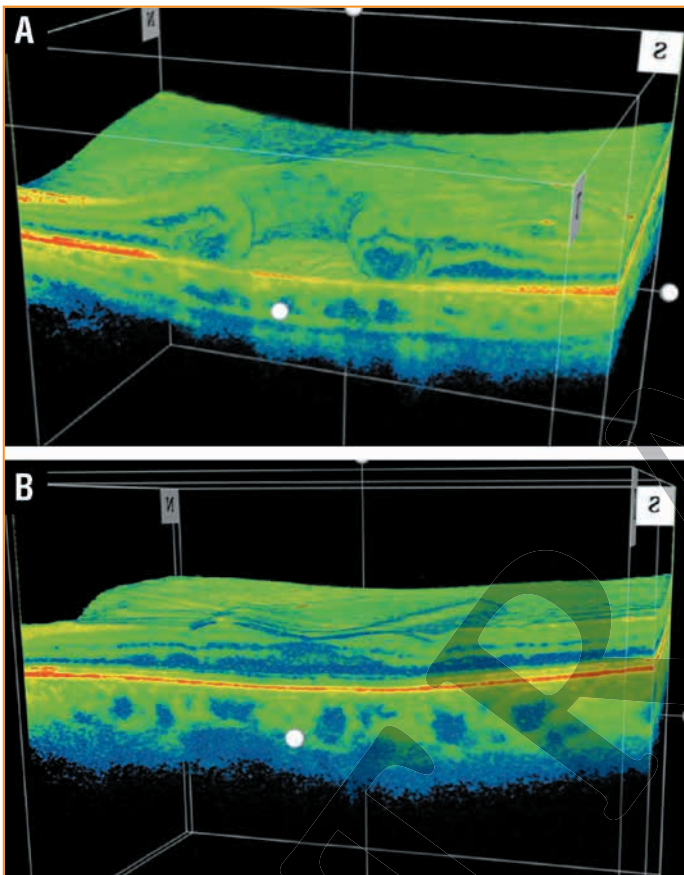
**Рис. 2.** Оптические когерентные томограммы МО пациентки Ф. через 1 мес. после операции

**Fig. 2.** Macular optical coherence tomography 1 month after surgery



**Рис. 3.** Фундус-изображение глазного дна до (А) и через 1 мес. после (В) операции

**Fig. 3.** Fundus photo before (A) and 1 month after (B) surgery



**Рис. 4.** Оптическая когерентная томограмма МО пациентки Ф.: сетчатка до (А) и через 1 мес. после (В) операции (формат 3D)

**Fig. 4.** Optical coherence tomography (3D Macula Report) before (A) and 1 month after (B) surgery

протективное, анальгезирующее, десенсибилизирующее лечение. При выписке было рекомендовано продолжить курс вышеуказанной терапии.

Через 1 мес. при первом контрольном осмотре (после полного рассасывания газовоздушной смеси) максимально скорректированная острота зрения оперированного правого глаза повысилась до 0,2. Внутриглазное давление составило 19,0 мм рт. ст. Объективно: глаз спокойный, конъюнктивы бледно-розовая, роговица прозрачная, сферичная, передняя камера средней глубины, влага чистая, зрачок правильной округлой формы, реакция на свет живая, рельеф радужки сохранен, заднекапсулярная ИОЛ в капсуль-

ном мешке, занимает правильное положение по центру, авитрия. Глазное дно: ДЗН бледно-розовый, границы четкие, артерии сужены, склерозированы, вены полнокровны, напряжены, в макуле дистрофические очаги. ОКТ МО: контур ровный, фовеолярное углубление сохранено. Четко визуализируются слои сетчатки и лоскут передней капсулы хрусталика на поверхности МО, который перекрывает фовеолярную зону. В МО имеются дистрофические очаги, вторичные эпиретинальные мембраны отсутствуют (рис. 2). На рисунках 3 и 4 представлена диагностика ИМР с помощью фундус-камеры и ОКТ до и после оперативного лечения.

## ЗАКЛЮЧЕНИЕ

Результаты приведенного клинического наблюдения свидетельствуют о том, что разработанный способ одномоментного комбинированного хирургического лечения ИМР и осложненной катаракты обеспечивает достижение высокого и стабильного морфофункционального результата и может быть методом выбора при лечении пациентов с данной сочетанной патологией.

## Литература / References

1. Бикбов М.М., Алтынбаев У.Р., Гильманшин Т.Р. и др. Выбор способа интраоперационного закрытия идиопатического макулярного разрыва большого диаметра. Офтальмохирургия. 2010;1:25–28. [Bikbov M.M., Altynbayev U.R., Gilmanshin T.R. et al. The choice of the method of intraoperative closure of idiopathic macular rupture of large diameter. Ophthalmic Surgery. 2010;1:25–28 (in Russ.).]
2. Kelly N.E., Wendel R.T. Vitreous surgery for idiopathic macular holes. Results of a pilot study. Arch Ophthalmol. 1991;109(5):654–659. DOI: 10.1001/archophth.1991.01080050068031.
3. Самойлов А.Н., Хайбрахманов Т.Р., Фазлеева Г.А., Самойлова П.А. Идиопатический макулярный разрыв: история и современное состояние проблемы. Вестник офтальмологии. 2017;133(6):133–137. DOI: 10.17116/oftalma20171336131-137. [Samoilov A.N., Khaibrakhmanov T.R., Fazleeva G.A., Samoylova P.A. Idiopathic macular hole: history and status quo review. Vestnik Oftalmologii. 2017;133(6):131–137 (in Russ.).] DOI: 10.17116/oftalma20171336131-137.
4. Eckart C., Eckardt U., Groos S. et al. Entfernung der membrana limitans internaei makula löchern klinische und morphologische befunde. Ophthalmology. 1997;94(8):545–551. DOI: 10.1007/s003470050156.
5. Kwok A.K., Lai T.Y., Wong V.W. Idiopathic macular hole surgery in Chinese patients: a randomized study to compare indocyanine green-assisted internal limiting membrane peeling with no internal limiting membrane peeling. Hon Kong Med J. 2005;11(4):259–266. DOI: 10.1186/1471-2474-15-284.
6. Shpak A.A., Shkvorchenko D.O., Sharafetdinov I.Kh., Yukhanova O.A. Predicting anatomical results of surgical treatment of idiopathic macular hole. Int J Ophthalmol. 2016;9(2):253–257. DOI: 10.18240/ijo.2016.02.13.
7. Brooks H.L. Macular hole surgery with and without internal limiting membrane peeling. Ophthalmology. 2000;107:1939–1949. DOI: 10.1016/s0161-6420(00)00331-6.
8. Oliwer A., Wojcik E.J. Macular detachment for treatment of persistent macular hole. Ophthalmic Surg Lasers Imaging. 2011;42(6):516–518. DOI: 10.3928/15428877-20110825-01.
9. Kuppermann B.D. Ocricplasmin for pharmacologic vitreolysis. Retina. 2012;32(8):225–231. DOI: 10.1097/iae.0b013e31825bc593.
10. Thresher R.J., Ehrenberg M., Machemer R. Gas-mediated vitreous compression: an experimental alternative to mechanized vitrectomy. Graefes Arch Clin Exp Ophthalmol. 1984;22(5):192–198. DOI: 10.1007/BF02134139.
11. Liggett P.E., Skolik D.S., Horio B. et al. Human autologous serum for the treatment of full-thickness macular holes. A preliminary study. Ophthalmology. 1995;102(7):1071–1076. DOI: 10.1016/s0161-6420(95)30909-8.
12. Miller B., Lean J.S., Miller H. et al. Intravitreal expanding gas bubble. A morphologic study in the rabbit eye. Arch Ophthalmol. 1984;102(11):1708–1711. DOI: 10.1001/archophth.1984.01040031392034.
13. Арсютов Д.Г., Андреев А.Н. Хирургическая тактика при лечении больших и гигантских макулярных разрывов. Точка зрения. Восток-Запад. 2016;1:97–98. [Arsyutov D.G., Andreev A.N. Surgical tactics in the treatment of large and giant macular ruptures. Tochka zreniya. Vostok-Zapad. 2016;1:97–98 (in Russ.).]
14. Smiddy W.E., Glaser B.M., Green W.R. et al. Transforming growth factor beta. A biologic chorioretinal glue. Arch Ophthalmol. 1989;107(4):577–580. DOI: 10.1001/archophth.1989.01070010591036.
15. Шкворченко Д.О., Захаров В.Д., Крупина Е.А. и др. Хирургическое лечение первичного макулярного разрыва с применением богатой тромбоцитами плаз-



мы крови. Витреоретинальная хирургия. 2017;3:27–30. DOI: 10.25276/0235-4160-2017-3-27-30.

[Shkvorchenko D.O., Zakharov V.D., Krupina E.A. et al. Surgical treatment of primary macular rupture using platelet-rich blood plasma. Vitreoretinal surgery. 2017;3:27–30 (in Russ.)). DOI: 10.25276/0235-4160-2017-3-27-30.

16. Engelmann K., Sievert U., Hölzig K. et al. Effect of autologous platelet concentrates on the anatomical and functional outcome of late stage macular hole surgery: a retrospective analysis. Bundesgesundheitsblatt Gesundheitsforschung Gesundheitschutz. 2015;58(11–12):1289–1298. DOI: 10.1007/s00103-015-2251-1.

17. Бикбов М.М., Хисматуллин Р.Р., Зайнуллин Р.М. и др. Способ комбинированного хирургического лечения макулярных разрывов при осложненной катаракте. Патент РФ № 2731794. Опубликовано 08.09.2020. Бюл. № 25.

[Bikbov M.M., Khismatullin R.R., Zajnullin R.M. et al. Method of combined surgical treatment of macular ruptures in complicated cataract. Patent RF No 2731794. Published 2020.09.08. Bulletin No 25 (in Russ.).]

#### СВЕДЕНИЯ ОБ АВТОРАХ:

**Бикбов Мухаррам Мухтарамович** — д.м.н., профессор, член-корр. АН РБ, директор Уфимского НИИ глазных болезней ФГБОУ ВО БГМУ Минздрава России; 450008, г. Уфа, ул. Пушкина, д. 90 / ул. Авроры, д. 14; ORCID iD 0000-0002-9476-8883.

**Оренбуркина Ольга Ивановна** — к.м.н., заведующая лабораторией хирургии хрусталика и интраокулярной коррекции Уфимского НИИ глазных болезней ФГБОУ ВО БГМУ Минздрава России; 450008, г. Уфа, ул. Пушкина, д. 90 / ул. Авроры, д. 14; ORCID iD 0000-0001-6815-8208.

**Зиннатуллин Айнура Айдарович** — врач-офтальмолог Уфимского НИИ глазных болезней ФГБОУ ВО БГМУ Минздрава России; 450008, г. Уфа, ул. Пушкина, д. 90 / ул. Авроры, д. 14.

**Ярмухаметова Алия Линаровна** — к.м.н., врач-офтальмолог Уфимского НИИ глазных болезней ФГБОУ ВО БГМУ Минздрава России; 450008, г. Уфа, ул. Пушкина, д. 90 / ул. Авроры, д. 14.

**Бабушкин Александр Эдуардович** — д.м.н., заведующий отделом научных исследований Уфимского НИИ глазных болезней ФГБОУ ВО БГМУ Минздрава России; 450008, г. Уфа, ул. Пушкина, д. 90 / ул. Авроры, д. 14; ORCID iD 0000-0001-6700-0812.

**Каланов Марат Римович** — к.м.н., врач-офтальмолог Уфимского НИИ глазных болезней ФГБОУ ВО БГМУ Минздрава России; 450008, г. Уфа, ул. Пушкина, д. 90 / ул. Авроры, д. 14.

**Контактная информация:** Оренбуркина Ольга Ивановна, e-mail: linza7@yandex.ru.

**Прозрачность финансовой деятельности:** никто из авторов не имеет финансовой заинтересованности в представленных материалах или методах.

**Конфликт интересов отсутствует.**

**Статья поступила 15.08.2022.**

**Поступила после рецензирования 07.09.2022.**

**Принята в печать 30.09.2022.**

#### ABOUT THE AUTHORS:

**Mukharram M. Bikbov** — Dr. Sc. (Med.), Professor, Corresponding Member of the Academy of Sciences of the Republic Bashkortostan, Director of the Ufa Research Institute of Eye Diseases of the Bashkir State Medical University; 90, Pushkin str. / 14, Avrora str., Ufa, 450008, Russian Federation; ORCID iD 0000-0002-9476-8883.

**Olga I. Orenburkina** — C. Sc. (Med.), Head of the Laboratory of Lens Surgery and Intraocular Correction, Ufa Research Institute of Eye Diseases of the Bashkir State Medical University; 90, Pushkin str. / 14, Avrora str., Ufa, 450008, Russian Federation; ORCID iD 0000-0001-6815-8208.

**Aynur A. Zinnatullin** — ophthalmologist, Ufa Research Institute of Eye Diseases of the Bashkir State Medical University; 90, Pushkin str. / 14, Avrora str., Ufa, 450008, Russian Federation.

**Aliya L. Yarmukhametova** — C. Sc. (Med.), ophthalmologist, Ufa Research Institute of Eye Diseases of the Bashkir State Medical University; 90, Pushkin str. / 14, Avrora str., Ufa, 450008, Russian Federation.

**Alexandr E. Babushkin** — Dr. Sc. (Med.), Head of the Division of Scientific Researches, Ufa Research Institute of Eye Diseases of the Bashkir State Medical University; 90, Pushkin str. / 14, Avrora str., Ufa, 450008, Russian Federation; ORCID iD 0000-0001-6700-0812.

**Marat R. Kalanov** — C. Sc. (Med.), ophthalmologist, Ufa Research Institute of Eye Diseases of the Bashkir State Medical University; 90, Pushkin str. / 14, Avrora str., Ufa, 450008, Russian Federation.

**Contact information:** Olga I. Orenburkina, e-mail: linza7@yandex.ru.

**Financial Disclosure:** no authors have a financial or property interest in any material or method mentioned.

**There is no conflict of interest.**

**Received 15.08.2022.**

**Revised 07.09.2022.**

**Accepted 30.09.2022.**