Том 19, №3, 2019

ISSN 2311-7729 (Print)
ISSN 2619-1571 (Online)

Клиническая офтальмология

Russian Journal of Clinical Ophthalmology

Межрегиональная общественная организация
«Глаукомное общество»

РМЖ

ТЕМА НОМЕРА: Глаукома

АКТУАЛЬНЫЕ ПРОБЛЕМЫ

Современные подходы к повышению эффективности скрининга глаукомы в рамках системы диспансеризации
М.А. Казанфарова, И.Б. Алексеев, А.Л. Линденбратен, С.А. Кочергин 122

Гипотензивная и нейропротективная терапия глаукомы: реалии и перспективы
А.Е. Егоров, Н.Г. Глазко, А.Б. Мовсисян 128

Бесконсервантные гипотензивные препараты: преимущества терапии
И.Б. Алексеев, И.А. Королева 137

Стволовые клетки в лечении возрастной макулярной дегенерации
Л.К. Мошетова, О.И. Абрамова, И.Н. Сабурина, К.И. Туркина 143

СМЕЖНЫЕ ПРОБЛЕМЫ

Цветное допплеровское сканирование как метод оценки эффективности декомпрессии орбиты у пациентов с эндокринной офтальмопатией
А.А. Каландари, А.Г. Носова, Н.Ю. Кутровская, О.В. Левченко 150

Современные тенденции декомпрессионной хирургии при эндокринной офтальмопатии
А.А. Крылова, О.И. Кривошеина 154

КЛИНИЧЕСКАЯ ПРАКТИКА

Особенности выбора терапии при первичной открытоугольной глаукоме
Ж.Г. Оганезова, С.В. Симонова 159

Бесконсервантная терапия глаукомы у пациентов, перенесших кераторефракционные операции
А.А. Антонов, И.В. Козлова, Т.С. Митичкина, И.И. Ведмеденко 165

Особенности расчета оптической силы новой моноблочной асферической дифракционной трифокальной интраокулярной линзы
К.Б. Першин, Н.Ф. Пашинова, М.М. Коновалова, А.Ю. Цыганков, М.Е. Коновалов 171

ISSN 2311-7729
9 772311 772778 >

Santen

Главный редактор: ЕГОРОВ Евгений Алексеевич
(профессор, президент Российского глаукомного общества, Москва, Россия)
Editor-in-Chief: Evgeniy A. EGOROV (Professor, Russian Glaucoma Society President, Moscow, Russia)

Зам. главного редактора: КУРОЕДОВ Александр Владимирович
(д.м.н., профессор кафедры, Москва, Россия)
Deputy Editor-in-Chief: Aleksandr V. KUROYEDOV (Professor of Ophthalmology Department, Moscow, Russia)

Редакционная коллегия / Editorial board

АЛЕКСЕЕВ Владимир Николаевич, профессор, Санкт-Петербург, Россия
Vladimir N. ALEKSEEV, Professor, St. Petersburg, Russia

АСТАХОВ Юрий Сергеевич, профессор, Санкт-Петербург, Россия
Yuriy S. ASTAKHOV, Professor, St. Petersburg, Russia

БИКБОВ Мухаррам Мухтарамович, чл.-корр. АН РБ, профессор, директор УфНИИ ГБ, Уфа, Россия
Mukharram M. BIKBOV, Professor, Corresponding Member of the Academy of Sciences of the Republic of Bashkortostan, Director of Eye Diseases Institute, Ufa, Russia

БОТАБЕКОВА Турсунгуль Кобжасаровна, чл.-корр. АМНК, профессор, Алматы, Казахстан
Tursungul K. BOTABEKOVA, Corresponding Member of the National Academy of Medical Sciences of Kazakhstan, Professor, Almaty, Kazakhstan

БРЖЕСКИЙ Владимир Всеволодович, профессор, Санкт-Петербург, Россия
Vladimir V. BRZHESKIY, Professor, St. Petersburg, Russia

БРОВКИНА Алевтина Федоровна, академик РАН, профессор, Москва, Россия
Alevtina F. BROVKINA, Academician of the Russian Academy Science, Professor, Moscow, Russia

ВЕСЕЛОВСКАЯ Зоя Федоровна, чл.-корр. НАМН Украины, профессор, Киев, Украина
Zoya F. VESELOVSKAYA, Corresponding Member of the National Academy of Medical Sciences of Ukraine, Professor, Kiev, Ukraine

ЗОЛОТАРЕВ Андрей Владимирович, профессор, директор НИИ ГБ СамГМУ, Самара, Россия
Andrey V. ZOLOTAREV, Professor, Director of Eye Diseases Institute, Samara, Russia

ЕГОРОВ Алексей Евгеньевич, профессор, Москва, Россия
Aleksey E. EGOROV, Professor, Moscow, Russia

ЕРИЧЕВ Валерий Петрович, профессор, вице-президент Российского глаукомного общества, Москва, Россия
Valeriy P. ERICHEV, Professor, Russian Glaucoma Society Vice-President, Moscow, Russia

ИВАНОВА Нанули Викторовна, профессор, Симферополь, Республика Крым
Nanuli V. IVANOVA, Professor, Simferopol, Republic of Crimea

КАСИМОВ Эльмар Мустафа Оглы, чл.-корр. НАНА, профессор, Баку, Азербайджан
Elmar M. O. KASIMOV, Corresponding Member of the Azerbaijan National Academy of Sciences, Professor, Baku, Azerbaidzhan

МОШЕТОВА Лариса Константиновна, академик РАН, профессор, ректор РМАПО, Москва, Россия
Larisa K. MOSHETOVA, Professor, Academician of the Russian Academy Science, Rector of RMPA, Moscow, Russia

СИДОРЕНКО Евгений Иванович, чл.-корр. РАН, профессор, Москва, Россия
Evgeniy I. SIDORENKO, Corresponding Member of the Russian Academy of Science, Professor, Moscow, Russia

СТРАХОВ Владимир Витальевич, профессор, Ярославль, Россия
Vladimir V. STRAKHOV, Professor, Yaroslavl, Russia

ЩУКО Андрей Геннадиевич, профессор, директор ИФ МНТК «МГ», Иркутск, Россия
Andrey G. SHCHUKO, Professor, Director of Irkutsk Branch of Eye Microsurgery Institute, Irkutsk, Russia

DADA Tanuj, Professor of Ophthalmology, New Dehli, India

GARWAY-HEATH David, Professor of Ophthalmology, London, Great Britain

HARRIS Alon, Professor of Ophthalmology, Indiana, USA

HOLLÓ Gabor, Professor of Ophthalmology, Budapest, Hungary

KONSTAS Anastasios, Professor of Ophthalmology, Thessaloniki, Greece

PFEIFFER Norbert, Professor of Ophthalmology, Mainz, Germany

SHAARAWY Tarek, Ass. Professor of Ophthalmology, Geneva, Switzerland

THYGESEN John, Professor of Ophthalmology, Copenhagen, Denmark

TRAVERSO Carlo, Professor of Ophthalmology, Genova, Italy

TUULONEN Anja, Professor of Ophthalmology, Tampere, Finland

WEINREB Robert, Professor of Ophthalmology, San Diego, USA

YUCEL Yeni, Professor of Ophthalmology, Toronto, Canada

Клиническая офтальмология *научно-клиническое рецензируемое издание*
Том 19, №3, 2019

Учредитель ООО "Русский Медицинский Журнал"
Издатель и редакция ООО "Медицина-Информ"
Адрес: 117628, г. Москва, ул. Ратная, д. 8
Телефон: +7(495) 545-09-80; факс:+7(495) 267-31-55
Электронная почта: postmaster@doctormedia.ru
URL: https://clinopht.com/
Главный редактор: профессор Е.А. Егоров
Координатор проекта: А.М. Шутая
Научный редактор: к.м.н. Ж.Г. Оганезова
Редактор-корректор: Т.В. Дека
Дизайн: Д.Б. Баранов, В.В. Рочев
Распространение: М.В. Казаков, Е.А. Шинтяпина, Е.В. Федорова

Техническая поддержка и версия в Интернет: К.В. Богомазов
Отпечатано: ООО «Вива-Стар» Адрес: 107023, г. Москва, ул. Электрозаводская, д. 20, стр. 3
Заказ № 264886. Тираж 7000 экз.
Распространяется по подписке (индекс 57971) Свободная цена
Зарегистрировано Федеральной службой по надзору в сфере связи, информационных технологий и массовых коммуникаций (Роскомнадзором). Свидетельство о регистрации средства массой информации ПИ №ФС77-73422 от 03 августа 2018 года
Журнал является научно-клиническим рецензируемым изданием. В связи с чем на него не распространяются требования Федерального закона от 29.12.2010 436-ФЗ «О защите детей от информации, причиняющей вред их здоровью и развитию»
Журнал входит в Перечень ВАК **Импакт-фактор РИНЦ 2017 — 0,776**
Дата выхода в свет 27.08.2019

Russian Journal of Clinical Ophthalmology
Vol. 19, №3, 2019

Founder LLC "Russian Medical Journal"
Publisher and Editorial Office LLC "Meditsina-Inform"
Address: 8, Ratnaya str., Moscow, 117628, Russian Federation
Phone:+7 (495) 545-09-80; fax: +7(495) 267-31-55
E-mail: postmaster@doctormedia.ru
URL: https://clinopht.com/
Editor-in-Chief: Evgeniy A. Egorov
Project Coordinator: Alexandra M. Shutaya
Scientific editor: Janna G. Oganezova
Proof-reader: Tatiana B. Decka
Design: Dmitry B. Baranov, Vladimir V. Rochev
Distribution: Mikhail V. Kazakov, Elena A. Shintyapina, Elena V. Fedorova

Technical support and Internet version: Konstantin V. Bogomazov

Printed: LLC «Viva Star» Address: 20-3, Electrozavodskaya str., Moscow, 107023, Russian Federation
Order No. 264886. Circulation of 7000 copies
Distributed by subscription (index 57971) Open price

Media outlet's registration sertificate PI No. FS77-73422 issued by the Federal Service for Supervision of Communications, Information Technology and Mass Media (Roskomnadzor) on August 03, 2018

This journal is a scientific issue for doctors. As a result, the requirements of the Federal law No. 436-FZ "On Protection of Children from Information Harmful to Their Health and Development" do not apply to this journal"

Date of issue: 27/08/2019

За содержание рекламных материалов редакция ответственности не несет. Опубликованные статьи не возвращаются и являются собственностью редакции. Мнение редакции не всегда совпадает с мнениями авторов. Полная или частичная перепечатка материалов без письменного разрешения редакции не допускается. Бесплатно для медицинских учреждений с условием обязательного ознакомления с размещенной рекламой.

The editorial office is not responsible for the content of advertising materials. Published articles are not returned and are the property of the editorial office. The opinion of the editorial office does not always coincide with the views of the authors. Full or partial reprinting of materials without the written permission of the editorial office is not allowed. Free for medical institutions with the condition of mandatory acquaintance with posted advertisements..

Vol. 19, №3, 2019

ISSN 2311-7729 (Print)
ISSN 2619-1571 (Online)

Клиническая офтальмология

Russian Journal of Clinical Ophthalmology

Interregional public organization «Glaucoma Society»

РМЖ

MAIN TOPIC : **Glaucoma**

IMPORTANT ISSUES

Improving effectiveness of glaucoma screening during prophylactic medical examinations: current approaches
M.A. Kazanfarova, I.B. Alekseev, A.L. Lindenbraten, S.A. Kochergin 122

IOP-lowering and neuroprotective treatment for glaucoma: reality and prospects
A.E. Egorov, N.G. Glazko, A.B. Movsisyan 128

Preservative-free IOP-lowering medications: potential advantages
I.B. Alekseev, I.A. Koroleva 137

Stem cells for age-related macular degeneration
L.K. Moshetova, O.I. Abramova, I.N. Saburina, K.I. Turkina 143

RELATED ISSUES

Ultrasonic color Doppler imaging to assess the efficacy of orbital decompression in Graves' ophthalmopathy
A.A. Kalandari, A.G. Nosova, N.Yu. Kutrovskaya, O.V. Levchenko 150

Surgical decompression for endocrine ophthalmopathy: state-of-the-art
A.A. Krylova, O.I. Krivosheina 154

CLINICAL PRACTICE

Modalities for the treatment of primary open-angle glaucoma
J.G. Oganezova, S.V. Simonova 159

Preservative-free therapy for glaucoma after corneal refractive surgery
A.A. Antonov, I.V. Kozlova, T.S. Mitichkina, I.I. Vedmedenko 165

Power calculation of novel single-piece aspheric diffractive trifocal intraocular lens
K.B. Pershin, N.F. Pashinova, M.M. Konovalova, A.Yu.Tsygankov, M.E. Konovalov 171

ISSN 2311-7729
9 772311 772778 >

Santen

DOI: 10.32364/2311-7729-2019-19-3-122-127

Современные подходы к повышению эффективности скрининга глаукомы в рамках системы диспансеризации

М.А. Казанфарова[1,2], И.Б. Алексеев[1], А.Л. Линденбратен[3], С.А. Кочергин[1]

[1]ФГБОУ ДПО РМАНПО Минздрава России, Москва, Россия
[2]Фонд международного медицинского кластера, Москва, Россия
[3]ФГБНУ «Национальный НИИ общественного здоровья им. Н.А. Семашко», Москва, Россия

РЕЗЮМЕ

Введение: *идея раннего выявления болезни у внешне здоровых людей лежит в основе системы диспансеризации. Одной из основных причин инвалидности населения Российской Федерации, наряду с заболеваниями системы кровообращения, злокачественными новообразованиями, сахарным диабетом и хроническими заболеваниями легких, является глаукома. В отечественной литературе вопрос диспансеризации больных глаукомой проработан в значительно меньшей степени, чем по другим заболеваниям, приводящим к инвалидности и преждевременной смертности, что и явилось основанием для проведения данного исследования.*
Цель исследования: *оценить эффективность скрининга глаукомы в Российской Федерации, выявить неэффективные зоны и предложить возможные решения.*
Материал и методы: *разработана анкета для врачей-офтальмологов первичного звена, включающая 35 вопросов (в рамках данной статьи будет представлен блок вопросов по скринингу). Проведено анонимное анкетирование 126 врачей-офтальмологов первичного звена.*
Результаты исследования: *основные результаты анкетирования: эффективной систему диспансеризации считают 37%, неэффективной — 63% врачей. В настоящее время глаукома чаще выявляется на ранней стадии: у 34% респондентов — на I стадии, у 60% — на I–II стадии, у 6% — на II–III стадии. 71% врачей чаще выявляют глаукому при самостоятельном обращении пациентов, 29% — в ходе диспансеризации. 46% респондентов отмечают, что введение тонометрии в рамках диспансеризации взрослого населения позволило увеличить выявление глаукомы на ранней стадии, 26% считают, что глаукома выявляется чаще, но на поздних стадиях; 28% не выявляют глаукому чаще с введением тонометрии в рамках диспансеризации.*
Заключение: *глаукома в настоящее время чаще диагностируется на ранней стадии, но преимущественно путем самостоятельного обращения пациентов, что указывает либо на недостаточный охват населения диспансеризацией, либо на низкое качество ее проведения. Необходим пересмотр базового принципа скрининга глаукомы — переход от модели массового скрининга с применением тонометрии, обладающей высоким процентом ошибок, к целевому скринингу с применением расширенного комплекса диагностических методик.*
Ключевые слова: *диспансеризация, скрининг, медицинская профилактика, хронические неинфекционные заболевания, глаукома, факторы риска, ранняя стадия.*
Для цитирования: *Казанфарова М.А., Алексеев И.Б., Линденбратен А.Л., Кочергин С.А. Современные подходы к повышению эффективности скрининга глаукомы в рамках системы диспансеризации. Клиническая офтальмология. 2019;19(3):122–127.*

Improving effectiveness of glaucoma screening during prophylactic medical examinations: current approaches

M.A. Kazanfarova[1,2], I.B. Alekseev[1], A.L. Lindenbraten[3], S.A. Kochergin[1]

[1]Russian Medical Academy of Continuous Professional Education, Moscow, Russian Federation
[2]The International Medical Cluster Foundation, Moscow, Russian Federation
[3]N.A. Semashko National Research Institute of Public Health, Moscow, Russian Federation

ABSTRACT

Background: *early diagnosis of diseases in clinically healthy persons is the basis of prophylactic medical examinations. In addition to cardiovascular disorders, cancer, diabetes, and chronic lung diseases, glaucoma is one of the major causes of disability in Russian Federation. Prophylactic medical examinations for glaucoma are less addressed in domestic published data than for other diseases which results in disability and early death.*
Aim: *to assess the effectiveness of screening for glaucoma in Russian Federation, to uncover ineffective areas, and to suggest potential solutions.*
Materials and Methods: *the 35-item questionnaire for ophthalmologists who provide primary ocular care was developed (screening questions are addressed below). Survey responses from 126 ophthalmologists who provide primary ocular care were anonymous.*
Results: *37% of respondents consider prophylactic medical examinations effective while 63% consider prophylactic medical examinations ineffective. Currently, glaucoma is diagnosed more often at early stages, i.e., 34% of respondents diagnose glaucoma at early stage, 60% at early-to-moderate stage, and 6% at moderate-to-advanced stage. 71% of respondents diagnose glaucoma in patients who visit an ophthalmologist independently, 29% diagnose glaucoma in the course of prophylactic medical examinations. 46% of respondents report that IOP*

measurements during prophylactic medical examinations in adults result in more often diagnosis of glaucoma at early stages. 26% diagnose glaucoma more often but at later stages while 28% do not diagnose glaucoma more often.
Conclusions: *currently, glaucoma is diagnosed more often at early stages but mainly in patients who visit an ophthalmologist independently. This is the result either of poor coverage of the population by prophylactic medical examinations or their poor quality. Revision of fundamental approach to glaucoma screening is required, i.e., switch from mass screening using tonometry (which is characterized by high percentage of errors) to target screening using advanced diagnostic tools.*
Keywords: *prophylactic medical examinations, screening, medical prevention, chronic noninfectious disorders, glaucoma, risk factors, early stage.*
For citation: *Kazanfarova M.A., Alekseev I.B., Lindenbraten A.L., Kochergin S.A. Improving effectiveness of glaucoma screening during prophylactic medical examinations: current approaches. Russian Journal of Clinical Ophthalmology. 2019;19(3):122–127.*

Введение

Первичная открытоугольная глаукома (ПОУГ) представляет собой прогрессирующую оптическую нейропатию, характеризующуюся потерей ганглиозных клеток с развитием специфических изменений диска зрительного нерва (ДЗН) и слоя нервных волокон сетчатки, что при отсутствии своевременного лечения неуклонно ведет к слепоте [1–3].

Чем раньше выявляется ПОУГ, тем больше возможности у офтальмолога помочь больному сохранить зрительные функции и стабилизировать течение глаукомного процесса. Однако бессимптомное течение глаукомы на начальных стадиях обусловливает сложность раннего выявления ПОУГ. По данным литературы, в среднем от момента манифестации до появления первых клинических признаков проходит 5–7 лет, в связи с чем даже в городах с развитой медицинской помощью ПОУГ часто выявляется на запущенных стадиях, что значительно снижает эффективность лечения [2]. В настоящее время доказано, что даже при начальных клинических проявлениях ПОУГ происходит значительное повреждение заинтересованных структур: трабекулярной сети угла передней камеры, ганглиозных клеток сетчатки, волокон зрительного нерва, сосудистого тракта глаза. У больных с начальной стадией ПОУГ имеется нарушение жизнеспособности 20–50% нервных волокон. Но при этом часть из них способна к функциональной состоятельности при устранении условий, нарушающих жизнедеятельность, при назначении адекватного лечения [4]. Из вышеизложенного очевидно, что необходимо принимать активные меры по целенаправленному выявлению ПОУГ на ранней стадии. Но важно понимать, что профилактические мероприятия должны быть эффективными, чтобы в условиях ограниченного финансирования не только оправдывать средства, необходимые для их проведения, но и являться экономическими инвестициями, снижающими необходимость в более дорогостоящем лечении. Следовательно, немаловажное значение в лечебно-диагностическом процессе имеет и организационная составляющая [5, 6]. На стыке этих направлений в настоящее время в развитых странах активно разрабатываются и продолжают совершенствоваться программы скрининга глаукомы [7].

Цель исследования: оценить эффективность скрининга глаукомы в Российской Федерации, выявить неэффективные зоны и предложить возможные решения.

Материал и методы

С учетом цели исследования нами была разработана анкета для врачей-офтальмологов, включающая 35 вопросов. Анкета состояла из вводной части, а именно обращения к респонденту с кратким разъяснением темы исследования; блока вопросов для получения информации о респондентах и основного блока с вопросами смыслового характера. Блок вопросов для получения информации о респондентах (местонахождение, стаж работы) также включал вопросы, позволявшие отсеять неподходящих респондентов (критерии включения: работа в первичном амбулаторно-поликлиническом звене и участие в диспансеризации взрослого населения). Анкета содержала открытые, закрытые и полузакрытые вопросы. Вопросы основного блока были сгруппированы по схожему содержанию, каждый вопрос включал четкое пояснение относительно оформления ответа. Общее количество врачей-респондентов составило 126 человек (основную долю (72 врача, 57,0%) составляли врачи-офтальмологи из г. Москвы), проходившие курсы повышения квалификации на базе кафедры офтальмологии ФГБОУ ДПО РМАНПО Минздрава России. Средний стаж работы врачом-офтальмологом составил 20 лет (от 5 до 54 лет).

Проведение данного исследования одобрено этическим комитетом ФГБОУ ДПО РМАНПО Минздрава России.

Результаты исследования

На вопрос «Считаете ли Вы действующую модель раннего выявления глаукомы в рамках диспансеризации взрослого населения эффективной?»:

- 29 врачей (23%) ответили: да, с момента начала проведения диспансеризации увеличился процент выявления глаукомы на ранней стадии;
- 33 врача (26%) придерживаются мнения, что глаукома стала выявляться чаще, но на поздних стадиях;
- 64 врача (51%) считают, что диспансеризация остается формальной системой и не работает на практике в принципе.

Таким образом, более половины респондентов считают действующую модель раннего выявления глаукомы в рамках диспансеризации взрослого населения формальной и неэффективной. Косвенно об этом также свидетельствует тот факт, что абсолютное большинство врачей-респондентов (89 врачей, 71%) указали, что чаще выявляют глаукому при самостоятельном обращении пациентов по поводу снижения зрения или при подборе очков, а, как известно, задачей диспансеризации является активное выявление заболевания (рис. 1).

В связи с вышесказанным показательными оказались ответы респондентов на вопрос относительно недостатков текущей системы диспансеризации. Врачам-офтальмологам первичного звена было предложено расположить в порядке значимости недостатки системы диспансеризации больных глаукомой от 1 до 8 (1-е место — самый значимый, 8-е место — наименее значимый). Результаты опроса представлены в таблице 1.

Мы также включили в анкету открытый вопрос касательно путей повышения эффективности выявления гла-

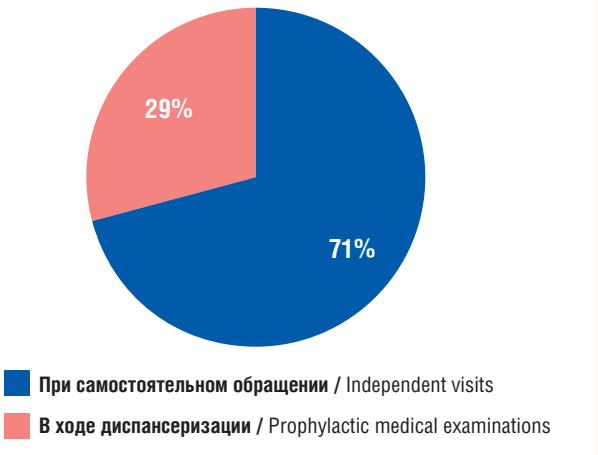

Рис. 1. Распределение ответов респондентов на вопрос «В каком случае Вы чаще всего выявляете первичную открытоугольную глаукому в своей клинической практике в настоящее время?»

Fig. 1. Respondent answers (in %) to the question "When do you diagnose primary open-angle glaucoma most often?"

укомы на ранней стадии на уровне первичного амбулаторно-поликлинического учреждения, на который врачи должны были сами вписать ответ без предложенных нами вариантов. В таблице 2 указаны основные мероприятия по повышению эффективности диспансеризации, предложенные респондентами.

В представленном выше блоке вопросов были рассмотрены аспекты системы диспансеризации в общем виде, далее мы оценивали каждый этап диспансеризации с детализацией недостатков и отношения врачей-респондентов к возможным изменениям в системе диспансеризации.

Распределение ответов на вопрос «На какой стадии Вы чаще всего выявляете первичную открытоугольную глаукому (впервые выявленную) в настоящее время?» представлено на рисунке 2.

Таблица 1. Недостатки текущей системы диспансеризации, расположенные в порядке значимости

Table 1. Disadvantages of current prophylactic medical examinations in the order of relevance

1	**Недостаток времени для полноценного обследования пациентов** Lack of time for comprehensive examinations
2	**Формальность системы диспансеризации в государственных учреждениях** Formality of prophylactic medical examinations in public health institutes
3	**Отсутствие необходимого оборудования для постановки диагноза** Lack of equipment to diagnose the disease
4	**Дефицит врачей-офтальмологов в амбулаторно-поликлинических учреждениях** Lack of ophthalmologists in outpatient departments
5	**Недостаточная информированность населения о проведении диспансеризации** Poor public awareness on prophylactic medical examinations
6	**Акцент на выявление глаукомы, без должного обеспечения остальных этапов диспансеризации** Emphasis on glaucoma diagnosis without ensuring of other steps
7	**Отсутствие ответственности и заинтересованности в результатах диспансеризации врачей** Lack of responsibility and interest of doctors in the results of prophylactic medical examinations
8	**Отсутствие должного контроля эффективности диспансеризации и оценки этапных результатов** Lack of adequate efficacy control and assessment of intermediate results

На вопрос «Считаете ли Вы, что необходимо проводить скрининг глаукомы у всего населения старше 39 лет?»:

– 92 врача (73%) выбрали из предложенных ответов вариант «да»;
– 34 врача (27%) отметили вариант «нет», эффективнее проводить скрининг в группах повышенного риска развития глаукомы (наличие родственников с глаукомой, СД и т. д.).

Таблица 2. Мероприятия, необходимые для повышения эффективности выявления глаукомы, по мнению респондентов

Table 2. Measures to increase the effectiveness of glaucoma diagnosis (respondent opinion)

Направление изменений Measures	Цитаты из анкет Citations from questionnaires
Проведение программы диспансеризации To perform prophylactic medical examinations	**«Вернуться к советской модели диспансеризации»** "To return to the Soviet model of prophylactic medical examinations"
Увеличение времени, выделенного на прием глаукомных пациентов Increase in time for glaucoma patient appointments	**«Увеличить время на прием глаукомных больных»** "To increase the time for glaucoma patient appointments"
Кадровые изменения Changes in personnel	**«Вернуть в кабинеты средний медицинский персонал (сокращенных м/с)», «Облегчить систему записи к офтальмологу», «Обеспечить доступность врача поликлиники в регионах»** "To reinstate nurses in their former job", "To improve appointments with an ophthalmologist", "To improve availability of regional ophthalmologists"
Активное взаимодействие с врачами смежных специальностей Active coordination with related specialists	**«Включить в агитацию терапевтов и других врачей смежных специальностей», «Проводить тонометрию на участках при посещении терапевта», «Участковым терапевтам рекомендовать пациентам посещение офтальмолога 1 раз в год после 40 лет»** "To include therapeutists and other physicians into the agitation", "To measure IOP during therapeutist appointment", "Therapetists should recommend to persons over 40s to visit ophthalmologist once a year"
Повышение внимания к факторам риска развития глаукомы Increasing attention to glaucoma risk factors	**«Создать систему с указанием в ней факторов риска каждого пациента», «Скрининг больных из групп риска: неврологической, сосудистой патологии»** "To develop a system which specifies risk factors for every patient", "Screening of risk group patients (neurological and vascular disorders)"
Проведение санитарно-просветительской работы Community health	**«Широкое освещение информации о глаукоме в средствах массовой информации»** "Blanket coverage of glaucoma in mass media"

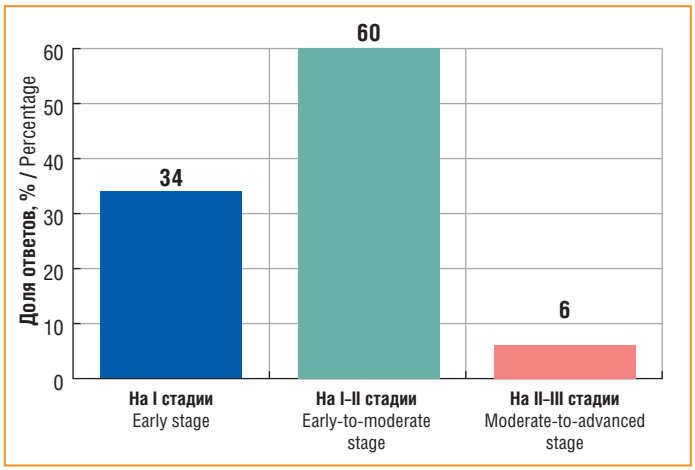

Рис. 2. Распределение ответов респондентов на вопрос «На какой стадии Вы чаще всего выявляете первичную открытоугольную глаукому (впервые выявленную) в настоящее время?»

Fig. 2. Respondent answers (in %) to the question "At what stage do you diagnose primary open-angle glaucoma (firstly diagnosed) most often?"

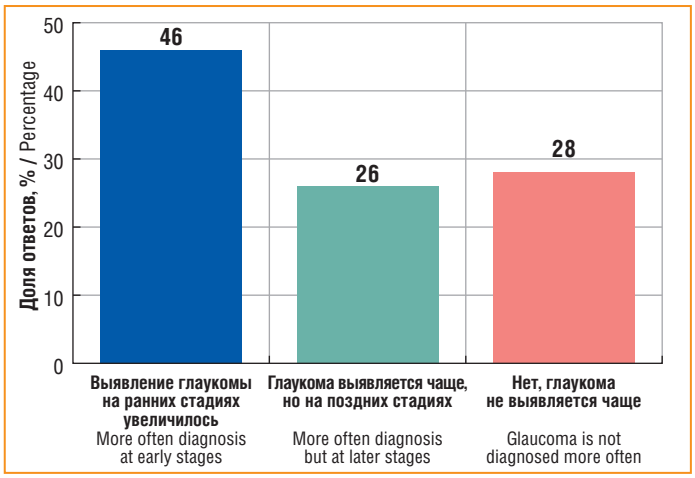

Рис. 3. Распределение ответов респондентов на вопрос «Считаете ли Вы, что введение тонометрии в рамках диспансеризации взрослого населения позволило увеличить выявление глаукомы на ранней стадии в Вашей клинической практике?»

Fig. 3. Respondent answers (in %) to the question "Do you believe that IOP measurements during prophylactic medical examinations in adults result in more often diagnosis of glaucoma at early stages?"

Целевой скрининг позволяет использовать дополнительные исследования при скрининге глаукомы у пациентов с факторами риска развития заболевания, что было отмечено и самими врачами-респондентами в предложениях по совершенствованию системы диспансеризации, но, как видно из представленных ответов, на данный момент врачи придерживаются консервативной позиции относительно охвата скрининга. Массовый скрининг при этом не позволяет использовать расширенный комплекс методов исследований, отношение же врачей-офтальмологов к тонометрии при этом отражено в ответе на следующий вопрос.

Распределение ответов на вопрос «Считаете ли Вы, что введение тонометрии в рамках диспансеризации взрослого населения позволило увеличить выявление глаукомы на ранней стадии в Вашей клинической практике?» приведено на рисунке 3. Менее половины врачей-респондентов считают тонометрию эффективным методом при выявлении глаукомы на ранней стадии.

Обсуждение

Целью данной работы являлся анализ эффективности скрининга глаукомы с поиском неэффективных зон и возможных решений по данным зонам. Но прежде чем перейти к оценке эффективности скрининга глаукомы, необходимо ответить на вопрос: необходим ли скрининг глаукомы? Эффективность и целесообразность использования скрининга определяются критериями Wilson — Junger, сформулированными в 1968 г. и не потерявшими свою актуальность в настоящее время [6]. Подробный анализ вопроса целесообразности скрининга глаукомы был проведен в работе С.А. Рыкова и О.П. Витовской, в которой было доказано, что на современном этапе развития медицины существуют все предпосылки, которые отвечают критериям Wilson — Junger, для разработки и внедрения программ скрининга глаукомы [8]. Вместе с тем глаукома на данный момент остается тяжелым заболеванием глаза с неясной этиологией и сложными, все еще недостаточно изученными звеньями патогенеза, что обусловливает сложности диагностики заболевания на ранней стадии. Таким образом, с одной стороны, программа скрининга глаукомы необходима, с другой — представляет собой сложную задачу в плане организации [9]. Следует сразу отметить, что в литературе на данный момент нет примера успешно реализованной программы скрининга глаукомы, но есть примеры отдельных решений, доказавших свою эффективность, и именно на этих решениях и возможностях внедрения их в практику мы акцентировали внимание при оценке полученных данных.

Ключевым моментом, определяющим эффективность скрининга, является выбор диагностического теста. Скрининг глаукомы осуществляется с помощью тонометрии — метода измерения уровня внутриглазного давления (ВГД) [2, 5]. В целом хороший скрининговый тест должен обладать следующими качествами: быть дешевым, легким в управлении, надежным, быстрым и точно разграничивающим норму и патологию [6]. Рассмотрим с этих позиций метод скрининга глаукомы: тонометрия является дешевым, легким в управлении и быстрым методом исследования — прибор для пневмотонометрии доступен, исследование неинвазивно и выполняется средним медицинским персоналом, время исследования занимает не более нескольких минут, что позволяет использовать данный метод в рамках массового скрининга. Вместе с тем тонометрия обладает низким процентом воспроизведения и этого метода недостаточно, чтобы отличить норму от патологии. Это связано с тем, что, хотя большинство пациентов с глаукомой и имеют ВГД выше 21 мм рт. ст. (верхняя граница нормы), от 25 до 50% имеют нормальное ВГД, и это состояние называется глаукомой нормального давления, в то же время не все пациенты с уровнем ВГД выше 21 мм рт. ст. имеют глаукому [1–3]. Таким образом, данный метод исследования характеризуется вероятностью как ложноположительных, так и ложноотрицательных ошибок, что говорит о низкой эффективности тонометрии в качестве скринингового метода при выявлении глаукомы. Неэффективность скрининга с использованием тонометрии в качестве единственного или главного скринингового теста при выявлении глаукомы обоснована в многочисленных современных

исследованиях [10–13], в т. ч. в обзоре Американской рабочей группы по профилактическим мероприятиям (USPSTF, 2013), в котором были проанализированы данные научных исследований и клинических испытаний наиболее масштабных популяционных исследований [7]. За последнее десятилетие произошло накопление новых данных по патогенезу глаукомы, внедрены современные методы ранней диагностики и мониторинга глаукомы, но в России модель скрининга глаукомы не менялась с 1976 г., когда был издан приказ МЗ СССР № 925 (от 22 сентября) «О мерах по раннему выявлению и активному наблюдению больных глаукомой», в соответствии с которым впервые в истории советского здравоохранения было начато проведение обязательного систематического измерения уровня ВГД всему населению страны в возрасте 39 лет и старше 1 раз в 3 года [2]. Возвращаясь к данным анкетирования врачей-офтальмологов первичного звена, отметим, что меньше половины респондентов (37%) считают действующую модель раннего выявления глаукомы в рамках диспансеризации взрослого населения эффективной. Таким образом, действующая в России модель скрининга глаукомы крайне устарела и требует внедрения современных подходов к повышению эффективности.

По заключению USPSTF, диагностика глаукомы должна проводиться с использованием нескольких тестов, которые при комбинации дают оценку уровня ВГД в сочетании с оценкой структуры и функций зрительного нерва [7]. Но возможна ли реализация подобной модели скрининга глаукомы в рамках массового скрининга? Учитывая ограниченность ресурсов здравоохранения, можно с уверенностью сказать, что нет. Однако это не означат, что от этой модели стоит в принципе отказаться. Как альтернатива во многих развитых странах принята концепция скрининга групп населения с высоким риском развития заболевания (целевой скрининг), что объясняется относительно низкой распространенностью глаукомы в популяции (0,5% среди общего населения) и необходимостью специальных дорогостоящих ресурсов (оборудование и медицинский персонал) [9]. Эффективность целевого скрининга была подтверждена и в обзоре USPSTF [7].

Основой для целевого скрининга являются установленные факторы риска развития заболевания. Для глаукомы основными факторами являются следующие: наследственность (распространение глаукомы среди кровных родственников больных глаукомой в 5–6 раз выше, чем в общей популяции); возраст (глаукома редко возникает в возрасте до 40 лет, а уровень заболеваемости возрастает в старших возрастных группах); артериальная гипертензия; сахарный диабет; органические (атеросклероз) и функциональные (периферические сосудистые спазмы, мигрень, болезнь Рейно, ночная гипотония, «немая» ишемия) нарушения кровообращения в сосудах головного мозга и в глазничной артерии [1–3]. Возвращаясь к современной модели диспансеризации взрослого населения с хроническими неинфекционными заболеваниями, обратим внимание на то, что одним из нововведений диспансеризации явилось деление на 2 этапа. Первый этап диспансеризации начинается с заполнения анкеты, и задача этого этапа — выявление у граждан признаков хронических заболеваний и факторов риска их развития, среди которых: повышенный уровень артериального давления, дислипидемия, повышенный уровень глюкозы в крови, функциональные нарушения кровообращения в сосудах головного мозга [5]. Если мы вновь обратимся к факторам риска развития глаукомы, то в данном перечне недостает лишь информации о наследственной отягощенности по глаукоме. С нашей точки зрения, включение в анкету вопроса о наличии кровных родственников, страдающих глаукомой, в совокупности с данными по возрасту, наличию сопутствующей сосудистой патологии и сахарного диабета, позволит без значительного усложнения существующей системы сформировать группу риска развития глаукомы, которая на втором этапе будет углубленно осмотрена врачом-офтальмологом. С одной стороны, включение дополнительного вопроса в анкету и формирование целевой группы не требует значительных финансовых затрат при реализации, с другой — пожилой возраст, наличие сопутствующей сосудистой патологии и сахарного диабета являются факторами риска развития не только глаукомы, но и возрастной макулодистрофии и диабетической ретинопатии — основных причин необратимого снижения остроты зрения и слепоты в развитых странах мира, и именно эти пациенты нуждаются в углубленном обследовании у офтальмолога 1 раз в 3 года.

Заключение

Полученные результаты имеют, на наш взгляд, важное значение, т. к. показывают, что в настоящее время глаукома хотя и диагностируется чаще на ранней стадии, но продолжает выявляться преимущественно при самостоятельном обращении пациентов, что указывает либо на недостаточный охват населения диспансеризацией, либо на низкое качество ее проведения. Учитывая лидирующую позицию глаукомы среди причин необратимого снижения зрения и инвалидности, отметим, что механизма пассивного выявления недостаточно, и включение глаукомы в состав приоритетных направлений диспансеризации взрослого населения является оправданным и обоснованным. Однако сама программа диспансеризации больных глаукомой нуждается в кардинальном пересмотре и разработке новых принципов и подходов в решении важнейших задач на этапе скрининга глаукомы. Одним из необходимых базовых решений является переход с модели массового скрининга на модель целевого скрининга. Формирование целевой группы возможно с использованием анкеты первого этапа диспансеризации взрослого населения, при условии включения дополнительного вопроса о наследственной отягощенности по глаукоме. По данным масштабных эпидемиологических исследований, применение расширенного комплекса диагностических методик в группе пациентов с высоким риском развития глаукомы — эффективная альтернатива массовому скринингу, основанному на применении теста с высоким риском ложноотрицательных и ложноположительных ошибок.

Литература

1. Prum B.E., Rosenberg L.F., Gedde S.E. et al. Primary Open-Angle Glaucoma Preferred Practice Pattern Guidelines. Ophthalmology. 2016;123(1):41–111. DOI: 10.1016/j.ophtha.2015.10.053.
2. Егоров Е.А., Астахов Ю.С., Еричев В.П. Национальное руководство по глаукоме, 3-е издание. М.: ГЭОТАР-Медиа; 2015.
3. European Glaucoma Society Terminology and Guidelines for Glaucoma, 4th Edition, Part 1. The British Journal of Ophthalmology. 2017;101(4):1–72. DOI: 10.1136/bjophthalmol-2016-EGSguideline.003.
4. Bojikian K.D., Chen C.L., Wen J.C. et al. Optic disc perfusion in primary open angle and normal tension glaucoma eyes using optical coherence tomography-based microangiography. PLoS One. 2016;11(5):1–13. DOI: 10.1371/journal.pone.0154691.

5. Бойцов С.А., Ипатов П.В., Калинина А.М. Организация проведения диспансеризации определенных групп взрослого населения. Методические рекомендации по практической реализации приказа Минздрава России от 3 февраля 2015 г. № 36ан «Об утверждении порядка проведения диспансеризации определенных групп взрослого населения». М.; 2015.
6. Гуревич К.Г., Косик Н.В., Никонов Е.Л. Основные проблемы при проведении дополнительной диспансеризации взрослого населения. Доказательная медицина и клиническая эпидемиология. 2009;1:25–33.
7. Moyer V.A. Screening for glaucoma: U.S. Preventive Services Task Force Recommendation Statement. Ann Intern Med. 2013;159(7):484–489. DOI: 10.7326/0003-4819-159-6-201309170-00686.
8. Рыков С.А., Витовская О.П. Скрининг первичной глаукомы — за или против? Приглашение к дискуссии. Клиническая офтальмология. 2010;4:131–134.
9. Lazcano-Gomez G., Ramos-Cadena M., Torres-Tamayo M. et al. Cost of glaucoma treatment in a developing country over a 5-year period. Medicine (Baltimore). 2016;95(47):41–53. DOI: 10.1097/MD.0000000000005341.
10. Zhao D., Guallar E., Gajwani P. et al. Optimizing glaucoma screening in high-risk population: design and 1-year findings of the Screening to Prevent (SToP) Glaucoma Study. Am J Ophthalmol. 2017;180:18–28. DOI: 10.1016/j.ajo.2017.05.017.
11. Varma R., Lee P.P., Goldberg I., Kotak S. An assessment of the health and economic burdens of glaucoma. Am J Ophthalmol. 2011;152(4):515–522. DOI: 10.1016/j.ajo.2011.06.004.
12. Tham Y.C., Li T.Y., Wong H.A. et al. Cheng Global prevalence of glaucoma and projections of glaucoma burden through 2040: a systematic review and meta-analysis. Ophthalmology. 2014;121(11):2081–2090. DOI: 10.1016/j.ophtha.2014.11.030.
13. Pizzi L.T., Waisbourd M., Hark L. et al. Costs of a community-based glaucoma detection programme: analysis of the Philadelphia Glaucoma Detection and Treatment Project. Br J Ophthalmol. 2018;102(2):225–232. DOI: 10.1136/bjophthalmol-2016-310078.

References

1. Prum B.E., Rosenberg L.F., Gedde S.E. et al. Primary Open-Angle Glaucoma Preferred Practice Pattern Guidelines. Ophthalmology. 2016;123(1):41–111. DOI: 10.1016/j.ophtha.2015.10.053.
2. Egorov E.A., Astahov Yu.S., Erichev V.P. National guidelines for Glaucoma Eye Care, 3rd edition. M.: GEOTAR-Media; 2015 (in Russ.).
3. European Glaucoma Society Terminology and Guidelines for Glaucoma, 4th Edition, Part 1. The British Journal of Ophthalmology. 2017;101(4):1–72. DOI: 10.1136/bjophthalmol-2016-EGSguideline.003.
4. Bojikian K.D., Chen C.L., Wen J.C. et al. Optic disc perfusion in primary open angle and normal tension glaucoma eyes using optical coherence tomography-based microangiography. PLoS One. 2016;11(5):1–13. DOI: 10.1371/journal.pone.0154691.
5. Boitsov S.A., Ipatov P.N., Kalinina A.M. Organization of preventive medical examinations in specific groups of adults. Methodical recommendations of practical realization of the Order of the Ministry of Healthcare of the Russian Federation from February the 3rd 2015 № 36an. M., 2015 (in Russ.).
6. Gurevich K.G., Kosik N.V., Nikonov E.L. Main problems in organization of additional preventive medical examinations in adults. Dokazatelnaya medicina i klinicheskaya epidemiologiya. 2009;1:25–33 (in Russ.).
7. Moyer V.A. Screening for glaucoma: U.S. Preventive Services Task Force Recommendation Statement. Ann Intern Med. 2013;159(7):484–489. DOI: 10.7326/0003-4819-159-6-201309170-00686.
8. Rykov S.A., Vitovskaya O.P. Screening of POAG — pros and cons. Invitation for discussion. Russian Journal of Clinical Ophthalmology. 2010;4:131–134 (in Russ.).
9. Lazcano-Gomez G., Ramos-Cadena M., Torres-Tamayo M. et al. Cost of glaucoma treatment in a developing country over a 5-year period. Medicine (Baltimore). 2016;95(47):41–53. DOI: 10.1097/MD.0000000000005341.
10. Zhao D., Guallar E., Gajwani P. et al. Optimizing glaucoma screening in high-risk population: design and 1-year findings of the Screening to Prevent (SToP) Glaucoma Study. Am J Ophthalmol. 2017;180:18–28. DOI: 10.1016/j.ajo.2017.05.017.
11. Varma R., Lee P.P., Goldberg I., Kotak S. An assessment of the health and economic burdens of glaucoma. Am J Ophthalmol. 2011;152(4):515–522. DOI: 10.1016/j.ajo.2011.06.004.
12. Tham Y.C., Li T.Y., Wong H.A. et al. Cheng Global prevalence of glaucoma and projections of glaucoma burden through 2040: a systematic review and meta-analysis. Ophthalmology. 2014;121(11):2081–2090. DOI: 10.1016/j.ophtha.2014.11.030.
13. Pizzi L.T., Waisbourd M., Hark L. et al. Costs of a community-based glaucoma detection programme: analysis of the Philadelphia Glaucoma Detection and Treatment Project. Br J Ophthalmol. 2018;102(2):225–232. DOI: 10.1136/bjophthalmol-2016-310078.

Сведения об авторах:
[1,2]Казанфарова Марина Ажифендиевна — аспирант кафедры офтальмологии, руководитель проектов Фонда международного медицинского кластера, ORCID iD 0000-0001-7401-9538;
[1]Алексеев Игорь Борисович — д.м.н., профессор, ORCID iD 0000-0002-4506-4986;
[3]Линденбратен Александр Леонидович — д.м.н., профессор, ORCID iD 0000-0003-3335-7893;
[1]Кочергин Сергей Александрович — д.м.н, профессор, ORCID iD 0000-0002-8913-822X.
[1]ФГБОУ ДПО РМАНПО Минздрава России. 125993, Россия, г. Москва, ул. Баррикадная, д. 2/1, стр. 1.
[2]Фонд международного медицинского кластера. 119048, Россия, г. Москва, ул. Усачева, д. 35, стр. 1.
[3]ФГБНУ «Национальный НИИ общественного здоровья им. Н.А. Семашко». 105064, Россия, г. Москва, ул. Воронцово Поле, д. 12, стр. 1.
Контактная информация: *Казанфарова Марина Ажифендиевна, e-mail: a.m.aliverdieva@gmail.com.* **Прозрачность финансовой деятельности:** *никто из авторов не имеет финансовой заинтересованности в представленных материалах или методах.* **Конфликт интересов** *отсутствует.* **Статья поступила** *15.04.2019.*

About the authors:
[1,2]Marina A. Kazanfarova — MD, postgraduate student, Project Manager of the International Medical Cluster Foundation, ORCID iD 0000-0001-7401-9538;
[1]Igor B. Alekseev — MD, PhD, Professor, ORCID iD 0000-0002-4506-4986;
[3]Aleksandr L. Lindenbraten — MD, PhD, Professor, ORCID iD 0000-0003-3335-7893;
[1]Sergey A. Kochergin — MD, PhD, Professor, ORCID iD 0000-0002-8913-822X.
[1]Russian Medical Academy of Continuous Professional Education. 2/1, Barrikadnaya str., Moscow, 125993, Russian Federation.
[2]The International Medical Cluster Foundation. 35–1, Usachev str., Moscow, 119048, Russian Federation.
[3]N.A. Semashko National Research Institute of Public Health. 12–1, Vorontsovo Pole str., Moscow, 105064, Russian Federation.
Contact information: *Marina A. Kazanfarova, e-mail: a.m.aliverdieva@gmail.com.* **Financial Disclosure:** *no author has a financial or property interest in any material or method mentioned. There is no* **conflict of interests**. **Received** *15.04.2019.*

DOI: 10.32364/2311-7729-2019-19-3-128-135

Гипотензивная и нейропротективная терапия глаукомы: реалии и перспективы

А.Е. Егоров[1,2], Н.Г. Глазко[2,3], А.Б. Мовсисян[1,2]

[1]ГБУЗ «ГВВ № 2 ДЗМ», Москва, Россия
[2]ФГБОУ ВО РНИМУ им. Н.И. Пирогова Минздрава России, Москва, Россия
[3]ГБУЗ «ГКБ № 15 ДЗМ», Москва, Россия

РЕЗЮМЕ

Глаукома является одним из наиболее распространенных хронических глазных заболеваний, приводящих к необратимым изменениям органа зрения. В данном обзоре приводятся данные, накопленные за последние десятилетия, о ключевых моментах в патогенезе развития данного заболевания. Показано, что высокое внутриглазное давление (ВГД) остается обоснованным и подробно изученным фактором риска потери зрения как при открытоугольной, так и при закрытоугольной глаукоме. Алгоритмы ведения больных с глаукомой с учетом прогрессирования заболевания реализуются в соответствии с тремя основополагающими принципами: снижение уровня ВГД до «давления цели»; поддержание и улучшение глазного кровотока; нейроретинопротекция. Максимально эффективными на сегодняшний день считаются препараты группы аналогов простагландинов и их комбинации с препаратами других групп. В ближайшем будущем предполагается внедрение в практику препаратов, влияющих на сокращение трабекулярной сети и тем самым регулирующих отток внутриглазной жидкости, которые уже показали свою эффективность на разных фазах клинических исследований, также разрабатываются новые пути доставки лекарственных форм. Таким образом, применение патогенетически оправданной терапии с использованием современных препаратов направлено на максимальное сохранение зрительных функций у значительно большего количества пациентов при сохранении приемлемого качества жизни.

Ключевые слова: *первичная открытоугольная глаукома, внутриглазное давление, глаукомная оптическая нейропатия, нейроретинопротекция, гипотензивная терапия, аналоги простагландинов, ингибиторы карбоангидразы, β-блокаторы, α2-агонисты, простамиды, фиксированные комбинации.*

Для цитирования: *Егоров А.Е., Глазко Н.Г., Мовсисян А.Б. Гипотензивная и нейропротективная терапия глаукомы: реалии и перспективы. Клиническая офтальмология. 2019;19(3):128–135.*

IOP-lowering and neuroprotective treatment for glaucoma: reality and prospects

A.E. Egorov[1,2], N.G. Glazko[2,3], A.B. Movsisyan[1,2]

[1]Hospital for Disabled Veterans No. 2, Moscow, Russian Federation
[2]Pirogov Russian National Research Medical University, Moscow, Russian Federation
[3]City Clinical Hospital No. 15, Moscow, Russian Federation

ABSTRACT

Glaucoma is one of the most common chronic ocular disorders which results in irreversible eye damage. This paper summarizes the data on key aspects of glaucoma pathogenesis accumulated in the recent decades. It was demonstrated that elevated intraocular pressure (IOP) is still an important and well-studied risk factor for vision loss in both open-angle and angle-closure glaucoma. Management algorithms for glaucoma which consider disease progression include three major principles, i.e., IOP lowering to achieve target IOP, maintenance and improvement of ocular blood flow, and neural retinal protection. Currently, prostaglandin analogues and their combinations are considered the most effective IOP-lowering agents. Medications which contribute to the contraction of trabecular meshwork and regulation of aqueous humor outflow have demonstrated their efficacy in different phases of clinical trials. They should be adopted in the immediate future. In addition, novel drug delivery strategies are developed. Therefore, the aim of pathogenically-based treatment using modern therapeutic agents is to save maximum vision and the quality of life in most patients.

Keywords: *primary open-angle glaucoma, intraocular pressure, glaucomatous optic neuropathy, neural retinal protection, IOP-lowering treatment, prostaglandin analogues, carbonic anhydrase inhibitors, beta blockers, alpha-2 agonists, prostamides, fixed-dose combinations.*

For citation: *Egorov A.E., Glazko N.G., Movsisyan A.B. IOP-lowering and neuroprotective treatment for glaucoma: reality and prospects. Russian Journal of Clinical Ophthalmology. 2019;19(3):128–135.*

Введение

Глаукома является одним из наиболее распространенных хронических глазных заболеваний, которое может привести к необратимым изменениям органа зрения, вплоть до полной слепоты, и сопровождается триадой признаков: периодическое или постоянное повышение уровня внутриглазного давления (ВГД), атрофия зрительного нерва и характерное изменение поля зрения [1]. Высокое ВГД — основной фактор риска потери зрения при открытоугольной и закрытоугольной глаукоме, и только на этот фак-

тор можно повлиять с доказанным эффективным снижением прогрессирования заболевания [2]. Несмотря на то, что начиная с XIX в. и по настоящее время продолжается поиск препарата, эффективно снижающего ВГД, на сегодняшний день не найдено вещество, полностью соответствующее всем необходимым требованиям [3]. Именно поэтому применение фиксированных комбинаций и разработка новых лекарственных форм продолжают оставаться перспективными направлениями.

История поиска и разработки препаратов для лечения глаукомы

В лечении глаукомы большое значение долгое время имели и сегодня не теряют актуальность лекарственные препараты, воздействующие на вегетативную нервную систему, ее холинергическую и адренергическую составляющие.

Одним из первых представителей гипотензивных препаратов был миотик *холиномиметического действия* пилокарпин, алкалоид южноамериканского кустарника пилокарпуса перистолистного, представляющий собой соединение метилмидазола и этилфуранкетона. Впервые выделен в 1875 г. В настоящее время используют 1% или 2% раствор солянокислого пилокарпина (целесообразность применения более концентрированного раствора остается спорной) для лечения острого приступа закрытоугольной глаукомы (ЗУГ). Водные растворы имеют кратковременное гипотензивное действие, а пролонгированные формы в виде 1% мази обладают раздражающим действием на конъюнктиву, нарушая циркуляцию слезы в конъюнктивальной полости и изменяя состав прекорнеальной пленки слезы, они менее гигиеничны по сравнению с каплями. По этой причине для пролонгированного действия глазных капель используют 0,5–1% раствор метилцеллюлозы, 2% раствор карбоксиметилцеллюлозы и 5–10% растворы поливинилового спирта, которые хорошо адсорбируются и обладают меньшим раздражающим действием [4]. Длительная инстилляция пилокарпина приводит к изменениям со стороны органа зрения (необратимый миоз, задние синехии, повышение проницаемости капилляров, изменение состава внутриглазной жидкости (ВГЖ), нарушение темновой адаптации), а системное действие оказывает влияние на M_2-холинорецепторы сердца и M_3-холинорецепторы гладких мышц и экзокринных желез, что ограничивает его широкое и длительное применение в лечении глаукомы.

Следующим препаратом, используемым для лечения глаукомы, стал представитель *адренергического ряда* эпинефрин (адреналина гидрохлорид). Этот препарат в виде капель применялся в достаточно высоких концентрациях (0,5–2% раствор) из-за низкой способности молекулы действующего вещества проникать через роговицу в переднюю камеру глаза. Однократная инстилляция 1–2% раствора адреналина вызывает у большинства больных с открытоугольной глаукомой длительное (1–2 дня) снижение ВГД в среднем на 5–8 мм рт. ст., что по силе и продолжительности гипотензивного действия превосходит большинство миотиков. Также адреналин обладает накопительным действием. Механизм действия препарата заключается в улучшении оттока водянистой влаги и снижении скорости ее образования. Побочные действия вследствие инстилляции адреналина имели как местный (раздражение глаза, гиперемия конъюнктивы, слезотечение, отложение черного пигмента при длительном использовании по краю век, на конъюнктиве и роговице, также возможно развитие отека роговицы и желтого пятна, макулопатий), так и системный (головная боль, тахикардия, экстрасистолия, повышение артериального давления, цереброваскулярные расстройства) характер, что ограничило и в последующем исключило его применение для лечения глаукомы.

В 1954 г. в офтальмологическую практику лечения глаукомы вошло использование *ингибиторов карбоангидразы*, снижающих секрецию ВГЖ. Препарат назначался внутрь, т. к. местное его применение оказалось неэффективным. Снижение ВГД наблюдается через 40–60 мин после применения препарата. Диуретическое действие ацетазоламида, ведущее к нарушению кислотно-щелочного баланса в организме и приводящее к таким побочным действиям, как появление парестезий в конечностях, преходящей миопии, потеря аппетита, тошнота, слабость, уретральные колики, ограничило применение препарата в качестве постоянной терапии, даже на фоне приема препаратов с содержанием калия. В настоящее время применяются препараты местного действия, блокирующие карбоангидразу-2: бринзоламид 1% и дорзоламид 2%, которые лучше переносятся пациентами, однако могут приводить к сухости глаз, гиперемии сосудов конъюнктивы и склеры, кератопатии и диплопии. По имеющимся данным, при применении бринзоламида 1% помимо снижения ВГД также отмечается нейропротективное действие и улучшение кровоснабжения головки зрительного нерва [5].

С 1978 г. в офтальмологической практике лечения глаукомы начал применяться β-*адреноблокатор* неселективного действия тимолол в концентрации 0,25% и 0,5%. При однократной инстилляции наблюдается снижение ВГД на 6–13 мм рт. ст. и, как правило, хорошая переносимость больными, что на долгое время дало основание считать β-блокаторы препаратами выбора в лечении глаукомы. Однако тимолол противопоказан при бронхиальной астме, а местное использование β-блокаторов необходимо ограничивать при выраженной брадикардии и нарушениях сердечной проводимости. Также, по данным литературы, местное применение тимолола может ухудшать гемодинамику в ДЗН из-за блокады β_2-адренорецепторов, поэтому данный препарат не может рассматриваться как «идеальный» для лечения глаукомы [4].

В 1996 г. на фармацевтическом рынке появляются аналоги простагландинов, первым представителем которых стал латанопрост 0,005%, разработанный специально для лечения глаукомы и являющийся на сегодняшний день препаратом первого выбора в качестве стартовой терапии глаукомы. Самое эффективное снижение ВГД на 25–30%, по сравнению с другими препаратами, за счет активации увеосклерального пути оттока при однократной инстилляции препарата, улучшение перфузионного кровотока [6], а также нейропротективное действие [7] выделяют его среди остальных гипотензивных препаратов, т. к. его использование является патогенетически оправданным. Из нежелательных эффектов при применении простагландинов отмечались гиперемия конъюнктивы, кратковременное чувство жжения, увеличение пигментации радужки и длины ресниц, а также повышение риска развития увеита.

На смену эпинефрину в XXI в. пришли селективные α_2-агонисты, в частности бримонидин 0,2%, снижающий секрецию ВГЖ и улучшающий увеосклеральный путь оттока с последующим снижением ВГД на 18–25%. Однако

вскоре выяснилось, что селективные α2-агонисты менее эффективны по сравнению с аналогами простагландинов. Их побочное действие схоже с таковым эпинефрина, но встречается гораздо реже.

Медикаментозное лечение глаукомы в наши дни

На сегодняшний день алгоритмы ведения больных с глаукомой реализуются в соответствии с тремя основополагающими принципами: снижение уровня ВГД до «давления цели»; поддержание и улучшение глазного кровотока; нейроретинопротекция [1].

Рассмотрение первого из этих принципов — уровня ВГД привлекает к себе внимание многих исследователей, в связи с чем его можно считать наиболее обоснованным и подробно изученным фактором риска развития и прогрессирования глаукомы, а также глаукомной оптической нейропатии (ГОН) [8]. Исследования, проводимые в условиях повседневной практики, показывают, что эффективность и переносимость одних и тех же лекарственных средств у различных больных абсолютно неодинаковы. Существенный вклад в достижение необходимого уровня ВГД, поддерживание толерантного ВГД вносит и комплаентность пациентов, на что, в свою очередь, влияет их осведомленность о сути заболевания глаукома. В настоящее время достижение «давления цели» и стабилизация на уровне толерантного давления являются единственным способом профилактики глаукомы у пациентов с офтальмогипертензией и замедления прогрессирования ГОН у больных с уже диагностированной глаукомой [9]. Не существует универсального целевого ВГД для всех пациентов, однако для каждой стадии развития глаукомы принято выделять свои оптимальные значения ВГД: при начальной стадии необходимо снижение на 20%, при развитой — снижение на 30%, а при далекозашедшей — на 35–40% [10]. Согласно зарубежным и отечественным исследованиям известно, что ВГД у больных глаукомой повышается преимущественно в ночное время и в предутренние часы [11].

Современные алгоритмы ведения пациентов с первичной открытоугольной глаукомой (ПОУГ) в первую очередь предполагают использование местной гипотензивной терапии, однако при ее назначении необходимо учитывать множество различных факторов, которые влияют на приверженность проводимой терапии и, как следствие, повышают ее эффективность. В связи с этим оптимальный гипотензивный препарат должен отвечать следующим критериям: эффективное и продолжительное снижение уровня ВГД (достижение индивидуально переносимых цифр ВГД) при минимальном использовании препарата, простой режим дозирования, минимум нежелательных явлений, экономическая доступность.

Ряд проведенных исследований [1, 12–14] выявил, что на первом месте по эффективности среди местных гипотензивных препаратов стоят аналоги PGF2α (латанопрост 0,005%, травопрост 0,003% и 0,004%, тафлупрост 0,0015%) и простамиды (биматопрост 0,01% и 0,03%), следом за ними по эффективности располагаются неселективные β-блокаторы (тимолол 0,25% и 0,5%) и селективные β_1-блокаторы (бетаксолол 0,5%), замыкают этот список α_2-селективные адреномиметики (бримонидин 0,2%) и ингибиторы карбоангидразы (бринзоламид 1%, дорзоламид 2%) (табл. 1).

Таблица 1. Средняя степень снижения ВГД для разных групп гипотензивных препаратов [12, 13]

Table 1. Mean IOP lowering effect of various classes of glaucoma medications [12, 13]

Наименование группы препаратов Drug class	Степень понижения ВГД (в % от исходного) IOP lowering (change from baseline, %)
Простагландины Prostaglandins	25–30
Простамиды Prostamides	30–35
α2-агонисты Alpha-2 agonists	20–25
β-блокаторы Beta blockers	20–25
Ингибиторы карбоангидразы Carbonic anhydrase inhibitors	15–20
Холиномиметики Cholinomimetics	20–25
Симпатомиметики Sympathomimetics	15–20

С учетом представленных данных, а также ряда факторов, которым должны соответствовать гипотензивные препараты, преимуществом среди остальных пользуются аналоги простагландинов. В связи с этим на сегодняшний день они являются препаратами первого выбора не только в монотерапии, но и в составе комбинированной терапии у пациентов с ПОУГ [15]. При отсутствии достижения индивидуального целевого офтальмотонуса возможно добавление других гипотензивных препаратов.

Однако помимо гипотензивного эффекта ряд препаратов, таких как аналоги простагландинов и ингибиторы карбоангидразы, обладают другими полезными свойствами. Так, исследования самого распространенного из аналогов простагландинов — латанопроста выявили его способность к снижению накопления лактата в сетчатке как продукта метаболизма при повреждении или стрессе. В эксперименте было обнаружено, что простагландины могут влиять на активность циклооксигеназы (ЦОГ-2) и синтазы оксида азота (NO), препятствуя нейротоксическим процессам, вызванным ишемией. Синтетическое производное простагландина — латанопрост был испытан в различных моделях нейронального повреждения, вызванного в одном случае гипоксией, а в другом — гипертензией, для изучения его влияния на эти процессы. В результате проведенных в 2001 г. экспериментов *in vivo* и *in vitro* было показано, что латанопрост защищает ткани как при ишемическом стрессе, так и при стрессе, вызванном гипертензией, что проявляется снижением содержания лактата. Из этого следует, что данный эффект является не следствием гипотензивных свойств, а именно его нейропротекторным воздействием [16].

В другом исследовании [17] изучалось влияние каспазы-3, -8, -9 на ключевые события процессов апоптоза. Предположительно каспаза-3 усиливает сигналы инициации каспаз-8 и -9 для завершения процессов апоптоза. Латанопрост повышает выживаемость нервных клеток при

воздействии глутамата *in vitro*, снижает количество клеток с явлениями кариопикноза (одного из этапов некробиоза или апоптоза, предшествующего кариорексису и кариолизису) и инициации каспазы-3 (запуск процессов апоптоза).

В эксперименте, оценивающем изменения клеток Мюллера в ответ на воздействие гипотензивных препаратов [18], исследование проводилось на экспериментальной модели повышенного ВГД у крыс. Животные были разделены на 5 групп: контрольная, экспериментальная, в которой не проводилось лечение, и 3 экспериментальные, в каждой из которых использовались гипотензивные препараты различных фармакологических групп (тимолол, латанопрост и бримонидин). Для оценки проводили иммунохимический анализ гистологических срезов сетчатки с антителами к глиально-фибриллярному кислому белку (GFAP), процент измененной области измеряли с целью оценки степени реактивного глиоза, образующегося через сложную программу активации, с участием астроцитов и клеток Мюллера, и представляющего собой защитную систему сетчатки. Реактивный глиоз может иметь как нейропротективное, так и нейродегенеративное воздействие, в последнем случае может ухудшать состояние сетчатки. В экспериментальных группах отмечалась гипертрофия клеток Мюллера и значительное увеличение GFAP (4,39±0,32%) по сравнению с таковыми у пациентов контрольной группы (2,05±0,14%). Глиоз был обнаружен во всех трех группах, использующих гипотензивные препараты с различным увеличением интенсивности GFAP. Наиболее интенсивная и стойкая реактивность глии после 3 мес. лечения (13,89±0,63%) была выявлена в группе, где применялся тимолол. Лечение бримонидином, однако, привело к снижению реактивности глии (8,37±0,4%). В свою очередь, в группе, получавшей латанопрост, была отмечена наименьшая реактивность глии (4,8±0,36%). С учетом того, что все 3 препарата являются эффективными гипотензивными средствами, их нейропротекторный эффект связывают с другими факторами, такими как глиоз, который в течение длительного периода может также отрицательно воздействовать на нейроны. Таким образом, исследователями был сделан вывод, что гипотензивные средства, такие как бримонидин или латанопрост, могут оказывать большее нейропротективное действие по отношению к ганглиозным клеткам сетчатки за счет ослабления реактивности глии.

Другой эксперимент был поставлен группой турецких исследователей [19], изучавших активность ксантиноксидазы, которая вносит существенный вклад в формирование активных перекисных соединений кислорода, оказывающих повреждающее действие на сетчатку. Было установлено, что простагландины — латанопрост, биматопрост и травопрост — значимо снижали активность ксантиноксидазы в эксперименте по сравнению с контрольной группой: в группах, где применялись простагландины, было меньше апоптотических клеток во всех слоях сетчатки.

В эксперименте с культурой ганглионарных клеток сетчатки крысы (RGC-5 cells) [20] латанопрост стимулировал рост и дифференцировку и достоверно увеличивал их жизнеспособность в сравнении с таковыми в контрольной группе. Под воздействием латанопроста увеличивалась длина отростков дифференцированных нейронов, воздействие схоже с эффектом цилиарного нейротрофического фактора (CNTF). CNTF — фактор дифференцировки развития нейронов и глиальных клеток, образующийся в клетках-мишенях.

Было сделано предположение, что при внутриклеточном нахождении фактор CNTF является молекулой, тесно связанной с повреждением ЦНС, обеспечивая поврежденным нейронам трофическую поддержку или выживание после повреждения.

В ходе еще одного исследования [21] была проверена гипотеза о том, что регуляция хориоидального кровотока человека в условиях изменения перфузионного давления глаза может быть изменена путем медикаментозного снижения ВГД. Полученные данные свидетельствуют о том, что латанопрост улучшает регуляцию хориоидального кровотока как при увеличении, так и при уменьшении перфузионного давления глаза. Учитывая тот факт, что латанопрост не имеет влияния на кровоток, авторы исследования пришли к выводу, что улучшение регуляции хориоидального кровотока происходило в результате гипотензивного действия латанопроста.

Эксперимент по изучению стимуляции лимфатического оттока [22] аналога простагландина PGF2α (латанопроста) показал, что он увеличивает отток лимфы от глаза почти в 4 раза. Основываясь на результатах эксперимента, исследователи утверждают, что выявленная возможность простагландинов влиять на лимфодренажные функции может активно использоваться при терапии глаукомы для снижения ВГД.

В ходе исследований группой отечественных ученых [15] проводилась оценка сравнительной эффективности и безопасности применения препаратов Ксалатан и Пролатан (один из зарегистрированных аналогов латанопроста) по степени гипотензивного эффекта, динамике функциональных исследований и выраженности нежелательных явлений. Среди достоверно изменившихся функциональных показателей ($p<0,05$) к концу эксперимента следует отметить повышение остроты зрения в группе, получавшей Пролатан, в то же время выявленная положительная динамика стандартного отклонения (MD, дБ) и паттерна стандартного отклонения (PSD, дБ) была обнаружена в обеих группах. Однако следует учитывать, что данные периметрические индексы являются достаточно тензиочувствительными показателями, реагируя на снижение ВГД приблизительно на 30% достоверной положительной динамикой вследствие непрямой нейропротекции. Среди показателей оптической когерентной томографии у больных, получавших Пролатан, достоверно улучшились объем головки зрительного нерва и средняя толщина комплекса ганглиозных клеток сетчатки (ГКС), в то время как в группе, получавшей Ксалатан, улучшались показатели только средней толщины слоя нервных волокон сетчатки.

Метаанализ [23] эффективности и переносимости 4 аналогов простагландина (биматопрост 0,03%, латанопрост 0,005%, тафлупрост 0,0015% и травопрост 0,004%) в качестве монотерапии первого выбора при снижении ВГД у взрослых с ПОУГ или глазной гипертензией выявил, что биматопрост достигает наибольшей эффективности в снижении ВГД, в то время как латанопрост имеет наиболее благоприятную переносимость.

Ряд исследований другой группы препаратов и ее главного представителя — бринзоламида выявил его эффективность контроля ВГД в ночное время, также отмечается улучшение микроциркуляции и определенное нейропро-

тективное действие. При применении бринзоламида наблюдается увеличение скорости линейного кровотока в сосудах головки зрительного нерва на 11%, повышение парциального давления кислорода более чем на 8%, снижение парциального давления углекислого газа более чем на 6% [24].

Говоря о нейропротекторных свойствах, нельзя не упомянуть исследования, посвященные изучению влияния бримонидина на состояние структур глаза. Одно из составляющих механизма действия бримонидина — увеличение синтеза циклического аденозинмонофосфата (цАМФ), что в свою очередь увеличивает трабекулярный отток. Сужение сосудов цилиарного тела, а также стимуляция постсинаптических α_2-адренорецепторов, происходящие под действием бримонидина, приводят к снижению синтеза ВГЖ, а расслабление волокон цилиарного тела стимулирует увеличение увеального оттока. Бримонидин, обладая повышенной тропностью к меланину, аккумулируется в радужке, цилиарном теле и хориоретинальном комплексе в фармакологически значимых концентрациях [25]. Происходящая при этом активация α_2-адренорецепторов биполярных клеток и ГКС ведет к стимуляции выработки основного фактора роста фибробластов, регуляторов апоптоза — белков Bcl-2 и Bcl-xL и активации сигнальных путей PI3K/AKT и ERK, задействованных в регуляции пролиферации, роста и выживания клеток. Вызываемая бримонидином блокада кальциевых и активация калиевых каналов приводит к уменьшению активного выброса глутамата и, соответственно, функциональной модуляции NMDA-рецепторов. Суммируя вышеперечисленные механизмы нейропротекторного действия бримонидина, можно вывести его основные свойства. Бримонидин, будучи селективным агонистом α_2-адренергических рецепторов, улучшает метаболизм в сетчатке и способствует росту нейронов в культуре клеток сетчатки; предотвращает гибель ГКС и улучшает их выживаемость, активируя α_2-рецепторы, что снижает уровень глутамата и блокирует NMDA-рецепторы [26–28]. В исследовании нормотензивной глаукомы (LoGTS) в течение 4 лет при оценке нейропротекторного эффекта бримонидина в сравнении с тимололом было определено, что бримонидин препятствует сужению полей зрения в большей степени, чем тимолол [29].

В дополнение к описанным выше исследованиям, направленным на сравнение действия гипотензивных препаратов, изучался также pH препаратов, содержащих латанопрост и биматопрост, значения были определены близкие к физиологичным — 7,3. Физиологичный pH — это не только переносимость препарата, но и благоприятная среда для правильной работы иммуноглобулинов (Ig) на поверхности слизистых оболочек. Секреторный IgA (sIgA) — главный элемент неспецифической защиты поверхности глаза, основной его функцией является связывание бактерий и вирусов на поверхности слизистых оболочек, препятствующее прикреплению их к поверхности эпителия или попаданию во внутреннюю среду организма (иммунное исключение), создающее отрицательно заряженную гидрофильную оболочку. При нормальном pH слезы активность sIgA высокая, отрицательный заряд на поверхности патогенов формируется быстро, и они не прикрепляются к поверхности глаза, смываясь слезной жидкостью. Смещение pH в кислую сторону приводит к нарастанию на поверхности глаза количества ионов H^+ в геометрической прогрессии, они мешают образованию гидрофильной оболочки вокруг патогенов, нарушению работы sIgA и снижению уровня защиты, что приводит к прикреплению микроорганизмов/вирусов/грибов к поверхности эпителия и увеличивает риск развития инфекции [30]. Поднимая тему оптимальных характеристик препаратов, необходимо отметить появление высококачественных дженериков, которые не только не уступают, но иногда по ряду параметров превосходят оригинальные средства. Мы в своей практике, в частности, активно используем продукцию компании «Сентисс» — Пролатан, Биматан, Бринекс-М.

Анализ исследований эффективности различных групп антиглаукомных препаратов и их комбинаций дает возможность вывести оптимальный алгоритм назначения гипотензивной терапии. Препаратами первого выбора должны быть представители группы аналогов PGF2α (например, латанопрост 0,005%,) с учетом их возможности существенного понижения уровня ВГД от исходного, а также нейропротекторных свойств, а в случае необходимости усиления режима рекомендуется использование биматопроста 0,03%. Следующим этапом целесообразно дополнить терапию двукратным назначением ингибиторов карбоангидразы, при этом отдается предпочтение бринзоламиду 1%. В случае если эти меры не позволяют достичь целевого давления, необходимо применять фиксированные комбинации (ФК). При использовании ФК следует учитывать, что тимолол имеет ряд системных побочных явлений, которые нежелательны для пациентов старшей возрастной группы, поэтому при наличии эффективных препаратов других групп следует избегать его назначения. Также следует учитывать, что оптимальным считается назначение комбинаций, применяющихся 1 р./сут. Максимально эффективным сочетанием гипотензивных препаратов, представленных на отечественном фармакологическом рынке, которые позволяют обойтись минимальным количеством инстилляций, является утреннее применение ФК биматопроста с тимололом и двухкратное — бринзоламида. В свою очередь, α_2-агонисты рекомендуется рассматривать как препараты второго выбора при непереносимости ингибиторов карбоангидразы или для кратковременного применения в качестве дополнительной терапии в пред- или послеоперационном периоде при антиглаукомных операциях.

Следует помнить о том, что для сохранения высокой комплаентности пациентов оптимально назначение гипотензивной терапии с количеством инстилляций не более 3–4 р./сут. При выборе и назначении гипотензивного режима важно отдавать предпочтение бесконсервантным формам препаратов с целью минимизации токсического воздействия бензалкония хлорида на глазную поверхность.

Перспективы ближайшего будущего

Клетки трабекулярной сети и шлеммова канала содержат высокоорганизованную актин-миозиновую систему, которую следует рассматривать как разновидность гладкомышечной ткани. Сокращение трабекулы ведет к повышению ВГД, и наоборот, ее расслабление увеличивает отток ВГЖ. Активация актин-миозинового скелета происходит за счет активации эндотелин-Rho-киназы, ведущей к сужению отверстий трабекулярной сети и последующему повышению ВГД [31, 32]. Еще одним фактором, влияющим

на уровень ВГД, являются транспортеры норэпинефрина, norepinefrine transporters (NET), участвующие в образовании и поддержании баланса водянистой влаги. Угнетение активности NET ведет к снижению продукции ВГЖ [32]. Общеизвестно влияние уровня эписклерального венозного давления, являющегося важной составляющей конечного значения ВГД [33].

Весьма важным и перспективным направлением является широкое внедрение в практику различных ингибиторов Rho-киназы, оказывающих расслабляющее действие на трабекулярную сеть, за счет чего улучшается отток ВГЖ, опосредованно ингибирующих синтез ВГЖ вследствие блокирования NET и понижающих эписклеральное венозное давление, что позволяет эффективно снижать ВГД при различном уровне офтальмогипертензии. С 2014 г. официально зарегистрирован и имеется в продаже в Японии ингибитор Rho-киназы Ripasudil 0,4%. По имеющимся данным, он обладает всеми вышеуказанными свойствами, за счет чего лучше снижает ВГД при сравнении с другими группами препаратов [34]. Также доказано его нейропротективное действие за счет улучшения кровотока в области головки диска зрительного нерва вследствие расслабления гладкомышечных клеток сосудов и повышения устойчивости к апоптозу ГКС [35]. Такими же свойствами обладает еще один ингибитор Rho-киназы нетарсудил 0,02%, зарегистрированный и одобренный FDA (US Food and Drug Administration — Управление по санитарному надзору за качеством пищевых продуктов и медикаментов США) в 2017 г. Оба вышеуказанных препарата могут применяться в комбинации с другими группами гипотензивных препаратов, что открывает перспективы для разработки новых фиксированных комбинаций, в частности, для устойчивых к лечению форм глаукомы. В настоящее время глазной раствор с фиксированной комбинацией, содержащий нетарсудил 0,02% и латанопрост 0,005% (RoclatanTM), проходит III фазу клинических испытаний в ЕС и США [36].

Среди перспективных направлений в разработке лекарственных препаратов необходимо отметить новые молекулы для лечения декомпенсированной глаукомы: Trabodenoson — агонист рецепторов аденозина (увеличивает активность протеаз трабекулярной сети, за счет чего повышается легкость оттока ВГЖ) [37, 38], Vyzulta — аналог простагландина с функцией донатора оксида азота [39], Bamosiran — малый интерферирующий РНК-ингибитор, подавляющий генную экспрессию β_2-адренергических рецепторов [40]. Все вышеуказанные молекулы проходят разные фазы клинических исследований.

Помимо разработки новых лекарственных форм продолжается поиск путей доставки лекарственных препаратов с целью поддержания необходимой концентрации препарата в глазу и улучшения приверженности пациента лечению. Одним из таких приспособлений является имплантат с эффектом длительного непрерывного высвобождения биматопроста. Данный имплантат вводится в переднюю камеру и функционирует в течение 4–6 мес. Эффективность идентична эффективности ежедневной инстилляции биматопроста. В настоящее время проходит II фазу клинических испытаний [41].

В разработке находится канальцевый обтуратор с высвобождающимся на глазную поверхность лекарственным препаратом, Ocular Therapeutix [42]. Использование обтуратора на данный момент FDA не одобрено.

Заключение

С учетом необходимости в ряде случаев инстилляции нескольких лекарственных препаратов (2 и более) разработка устойчивых комбинаций, а также безопасных и эффективных методов доставки лекарственных форм является актуальной и будет таковой в последующем. Инстилляции по 1 капле 2 р./сут одного лекарственного препарата вместо 6 капель в день нескольких препаратов позволят повысить приверженность пациентов лечению и добиться в связи с этим более устойчивого снижения ВГД. Одним из вариантов является создание комбинации латанопроста 0,005%, дорзоламида 2% и бримонидина 0,2%. Также немаловажно создание бесконсервантных форм препаратов.

Таким образом, применение патогенетически оправданной терапии с использованием современных препаратов позволит добиться сохранения зрительных функций у значительно большего количества пациентов при сохранении приемлемого качества жизни.

Литература

1. Национальное руководство по глаукоме для практикующих врачей. 3-е издание. Под ред. Е.А. Егорова, Ю.С. Астахова, В.П. Еричева. М.: ГЭОТАР-Медиа; 2015.
2. ICO Guidelines for Glaucoma Eye Care. International Council of Ophthalmology; 2016.
3. Курышева Н.И. Глаукомная оптическая нейропатия М.: МЕДпресс-информ; 2006.
4. Нестеров А.П. Глаукома. 2-е изд. М.: Медицинское информационное агентство; 2014.
5. Liu J.H. K., Medeiros F.A., Slight J.R., Weinreb R.N. Comparing Diurnal and Nocturnal Effects of Brinzolamide and Timolol on Intraocular Pressure in Patients Receiving Latanoprost Monotherapy. Ophthalmology. 2009;116(3):449–454. DOI:10.1016/j.ophtha.2008.09.054.
6. Boltz A., Schmidl D., Weigert G. et al. Effect of latanoprost on choroidal blood flow regulation in healthy subjects. Invest Ophthalmol Vis Sci. 2011;52(7):4410–4415. DOI:10.1167/iovs.11–7263.
7. Emre S., Gul M., Ates B. et al. Comparison of the protective effects of prostaglandin analogues in the ischemia and reperfusion model of rabbit eyes. Exp Anim. 2009;58(5):505–513. DOI:10.1538/expanim.58.505.
8. Нестеров А.П., Егоров Е.А. О патогенезе глаукоматозной атрофии зрительного нерва. Офтальмологический журнал. 1979;7:419–422.
9. Фокин В.П., Балалин С.В., Борискина Л.Н. Толерантность и интолерантность зрительного нерва при первичной открытоугольной глаукоме. Волгоград; 2016.
10. Егоров Е.А., Астахов Ю.С., Щуко А.Г. Национальное руководство по глаукоме. М.: ГЭОТАР-Медиа; 2011.
11. Liu J.H., Zhang X., Kripke D.F., Weinreb R.N. Twenty-four-hour intraocular pressure pattern associated with early glaucomatous changes. Invest Ophthalmol Vis Sci. 2003;44:1586–1590. DOI: 10.1167/iovs.02-0666.
12. Terminology and guidelines for glaucoma (4rd edition). European Glaucoma Society; 2014.
13. Park K.H., Simonyi S., Kim C.Y. et al. Bimatoprost 0,01% in treatment-naive patients with open-angle glaucoma or ocular hypertension: an observational study in the Korean clinical setting. BMC Ophthalmol. 2014;14:160. DOI: 10.1186/1471-2415-14-160.
14. Еричев В.П., Дугина А.Е., Мазурова Ю.В. Фиксированные лекарственные формы: современный подход к терапии глаукомы. Глаукома. 2010;1:62–65.
15. Петров С.Ю., Макарова А.С., Волжанин А.В. Эффективность и безопасность дженериковых препаратов гипотензивного действия. Национальный журнал глаукома. 2017;16(2):27–36.
16. Drago F., Valzelli S., Emmi I. et al. Latanoprost exerts neuroprotective activity in vitro and in vivo. Experimental eye research. 2001;72(4):479–486. DOI: 10.1006/exer.2000.0975.
17. Kanamori A., Naka M., Fukuda M. et al. Latanoprost protects rat retinal ganglion cells from apoptosis in vitro and in vivo. Experimental eye research. 2009;88(3):535–541. DOI:10.1016/j.exer.2008.11.012.
18. Vidal L., Diaz F., Villena A. et al. Reaction of Muller cells in an experimental rat model of increased intraocular pressure following timolol, latanoprost and brimonidine. Brain research bulletin. 2010;82(1–2):18–24. DOI: 10.1016/j.brainresbull.2010.02.011.
19. Emre S., Gul M., Ates B. et al. Comparison of the protective effects of prostaglandin analogues in the ischemia and reperfusion model of rabbit eyes. Exp Anim. 2009;58(5):505–513. DOI:10.1538/expanim.58.505.
20. Zheng J., Feng X., Hou L. et al. Latanoprost promotes neurite outgrowth in differentiated RGC-5 cells via the PI3K-Akt-mTOR signaling pathway. Cell Mol Neurobiol. 2011;31(4):597–604. DOI: 10.1007/s10571-011-9653-x.
21. Boltz A., Schmidl D., Weigert G. et al. Effect of latanoprost on choroidal blood flow regulation in healthy subjects. Invest Ophthalmol Vis Sci. 2011;52(7):4410–441. DOI:10.1167/iovs.11–7263.

22. Tam A.L., Gupta N., Zhang Z., Yucel Y.H. Latanoprost Stimulates Ocular Lymphatic Drainage: An In Vivo Nanotracer Study. Transl Vis Sci Technol. 2013;2(5):3. DOI: 10.1167/tvst.2.5.3.
23. Lin L., Zhao Y.J., Chew P.T.K. et al. Comparative Efficacy and Tolerability of Topical Prostaglandin Analogues for Primary Open-Angle Glaucoma and Ocular Hypertension. Annals of Pharmacotherapy. 2014;48(12):1585–1593. DOI: 10.1177/1060028014548569.
24. Weinreb R.N., Harris A. Ocular Blood Flow in Glaucoma. Consensus Series — 6. Amsterdam, The Netherlands: Kugler Publications; 2009.
25. Lambert W.S., Ruiz L., Crish S.D. et al. Brimonidine prevents axonal and somatic degeneration of retinal ganglion cell neurons. Mol Neurodegener. 2011;6(1):4. DOI: 10.1186/1750-1326-6-4.
26. Prokosch V., Panagis L., Volk G.F. et al. Alpha2-adrenergic receptors and their core involvement in the process of axonal growth in retinal explants. Invest Ophthalmol Vis Sci. 2010;51:6688–6699. DOI: 10.1167/iovs.09-4835.
27. Kalapesi F.B., Coroneo M.T., Hill M.A. Human ganglion cells express the alpha-2 adrenergic receptor: Relevance to neuroprotection. Br J Ophthalmol. 2005;89:758–763. DOI: 10.1136/bjo.2004.053025.
28. Dong C.J., Guo Y., Agey P. et al. Alpha2-adrenergic modulation of NMDA receptor function as a major mechanism of RGC protection in experimental glaucoma and retinal excitotoxicity. Invest Ophthalmol Vis Sci. 2008;49:4515–4522. DOI: 10.1167/iovs.08-2078.
29. Krupin T., Liebmann J.M., Greenfield D.S. et al. Low Pressure Glaucoma Study Group. A randomized trial of brimonidine versus timolol in preserving visual function: Results from the Low Pressure Glaucoma Treatment Study. Am J Ophthalmol. 2011;151:671–681. DOI: 10.1016/j.ajo.2010.09.026.
30. Климович В.Б., Самойлович М.П. Иммуноглобулин А (IgA) и его рецепторы. Медицинская иммунология. 2006;8(4):483–500.
31. Inoue T., Pecen P., Maddala R., Skiba N.P. Characterization of cytoskeleton-enriched protein fraction of the trabecular meshwork and ciliary muscle cells. Invest. Ophthalmol. Vis. Sci. 2010;51(12):6461–6471. DOI: 10.1167/iovs.10-5318.
32. Wang R.F., Williamson J.E., Kopczynski C., Serle J.B. Effect of 0.04% AR-13324, a ROCK, and norepinephrine transporter inhibitor, on aqueous humor dynamics in normotensive monkey eyes. J. Glaucoma. 2015;24(1):51–54. DOI: 10.1097/ijg.0b013e3182952213.
33. Cymbor M., Knapp E., Carlin F. Idiopathic elevated episcleral venous pressure with secondary glaucoma. Optom Vis Sci. 2013;90(7): e213–e217. DOI: 10.1097/OPX.0b013e31829689a6.
34. Kamaruddin M.I., Nakamura-Shibasaki M., Mizuno Y., Kiuchi Y. Ocular hypotensive effects of a Rho-associated protein kinase inhibitor in rabbits. Clinical Ophthalmology. 2017;11:591–597. DOI: 10.2147/opth.s131416.
35. Wada Y., Higashide T., Nagata A., Sugiyama K. Effects of ripasudil, a rho kinase inhibitor, on blood flow in the optic nerve head of normal rats. Graefe's Archive for Clinical and Experimental Ophthalmology (CEO); 2018. DOI: 10.1007/s00417–018–4191–6.
36. Hoy S.M. Netarsudil Ophthalmic Solution 0.02%: First Global Approval. Drugs. 2018;78(3):389–396. DOI: 10.1007/s40265-018-0877-7.
37. Laties A., Rich C.C., Stoltz R. et al. A Randomized Phase 1 Dose Escalation Study to Evaluate Safety, Tolerability, and Pharmacokinetics of Trabodenoson in Healthy Adult Volunteers. JOPT. 2016;32(8):548–554. DOI: 10.1089/jop.2015.0147.
38. Li G., Torrejon K.Y., Unser A.M. et al. Trabodenoson, an Adenosine Mimetic With A1 Receptor Selectivity Lowers Intraocular Pressure by Increasing Conventional Outflow Facility in Mice. IOVS. 2018;59(1):383. DOI: 10.1167/iovs.17-23212.
39. Hoy S.M. Latanoprostene Bunod Ophthalmic Solution 0.024%: A Review in Open-Angle Glaucoma and Ocular Hypertension. Drugs. 2018;78(7):773–780. DOI: 10.1007/s40265-018-0914-6.
40. Gonzalez V., Sadaba B., Moreno-Montanes J. et al. Pharmacokinetic and Biosdistribution of Bamosiran in Human and Animal model, a Novel Treatment for Glaucoma. Meeting Abstract in Investigative ophthalmology & visual science. 2015.
41. Lewis R.A., Christie W.C., Day D.G. et al. Bimatoprost sustained-release implants for glaucoma therapy: 6-month results from a phase I/II clinical trial. Am J Ophthalmol. 2017; 175:137–147. DOI: 10.1016/j.ajo.2016.11.020.
42. Ocular Therapeutix Revamps to Address FDA's Dextenza Concerns (Electronic resource). URL: https://ois.net/ocular-therapeutix-revamps-address-fdas-dextenza-concerns. Access date: 08.04.2019.

References

1. National guidelines of glaucoma for practicing doctors. 3rd edition. Ed. by E.A. Egorov, Yu.S. Astakhov, V.P. Erichev. M.: GEOTAR-Media; 2015 (in Russ.).
2. ICO Guidelines for Glaucoma Eye Care. International Council of Ophthalmology; 2016.
3. Kurysheva N.I And. Glaucoma optic neuropathy. M.: MEDpress-inform; 2006 (in Russ.).
4. Nesterov A.P. Glaucoma. 2nd ed. M.: Medical information Agency; 2014 (in Russ.).
5. Liu J.H. K., Medeiros F.A., Slight J.R., Weinreb R.N. Comparing Diurnal and Nocturnal Effects of Brinzolamide and Timolol on Intraocular Pressure in Patients Receiving Latanoprost Monotherapy. Ophthalmology. 2009;116(3):449–454. DOI:10.1016/j.ophtha.2008.09.054.
6. Boltz A., Schmidl D., Weigert G. et al. Effect of latanoprost on choroidal blood flow regulation in healthy subjects. Invest Ophthalmol Vis Sci. 2011;52(7):4410–4415. DOI:10.1167/iovs.11–7263.
7. Emre S., Gul M., Ates B. et al. Comparison of the protective effects of prostaglandin analogues in the ischemia and reperfusion model of rabbit eyes. Exp Anim. 2009;58(5):505–513. DOI:10.1538/expanim.58.505.
8. Nesterov A.P., Egorov E.A. On the pathogenesis of glaucomatous atrophy of the optic nerve. Oftal'mologicheskii jurnal. 1979;7:419–422 (in Russ.).
9. Fokin V.P., Balalin S.V., Boriskina L.N. Tolerance and intolerance of the optic nerve in primary open-angle glaucoma. Volgograd; 2016 (in Russ.).
10. Egorov E.A., Astakhov Yu.S., Shchuko A.G. National glaucoma guide. M.: GEOTAR-Media; 2011 (in Russ.).
11. Liu J.H., Zhang X., Kripke D.F., Weinreb R.N. Twenty-four-hour intraocular pressure pattern associated with early glaucomatous changes. Invest Ophthalmol Vis Sci. 2003;44:1586–1590. DOI: 10.1167/iovs.02-0666.
12. Terminology and guidelines for glaucoma (4rd edition). European Glaucoma Society; 2014.
13. Park K.H., Simonyi S., Kim C.Y. et al. Bimatoprost 0,01% in treatment-naive patients with open-angle glaucoma or ocular hypertension: an observational study in the Korean clinical setting. BMC Ophthalmol. 2014;14:160. DOI: 10.1186/1471-2415-14-160.
14. Erichev V.P., Dugina A.E., Mazurova Yu.V. Fixed combinations in glaucoma treatment: particular case. Glaukoma. 2010;1:62–65 (in Russ.).
15. Petrov S.Yu., Makarova A.S., Volzhanin A.V. Efficacy and safety of generic antihypertensive drugs. National'nii jurnal glaucoma. 2017;16(2):27–36 (in Russ.).
16. Drago F., Valzelli S., Emmi I. et al. Latanoprost exerts neuroprotective activity in vitro and in vivo. Experimental eye research. 2001;72(4):479–486. DOI: 10.1006/exer.2000.0975.
17. Kanamori A., Naka M., Fukuda M. et al. Latanoprost protects rat retinal ganglion cells from apoptosis in vitro and in vivo. Experimental eye research. 2009;88(3):535–541. DOI:10.1016/j.exer.2008.11.012.
18. Vidal L., Diaz F., Villena A. et al. Reaction of Muller cells in an experimental rat model of increased intraocular pressure following timolol, latanoprost and brimonidine. Brain research bulletin. 2010;82(1–2):18–24. DOI: 10.1016/j.brainresbull.2010.02.011.
19. Emre S., Gul M., Ates B. et al. Comparison of the protective effects of prostaglandin analogues in the ischemia and reperfusion model of rabbit eyes. Exp Anim. 2009;58(5):505–513. DOI:10.1538/expanim.58.505.
20. Zheng J., Feng X., Hou L. et al. Latanoprost promotes neurite outgrowth in differentiated RGC-5 cells via the PI3K-Akt-mTOR signaling pathway. Cell Mol Neurobiol. 2011;31(4):597–604. DOI: 10.1007/s10571-011-9653-x.
21. Boltz A., Schmidl D., Weigert G. et al. Effect of latanoprost on choroidal blood flow regulation in healthy subjects. Invest Ophthalmol Vis Sci. 2011;52(7):4410–441. DOI:10.1167/iovs.11–7263.
22. Tam A.L., Gupta N., Zhang Z., Yucel Y.H. Latanoprost Stimulates Ocular Lymphatic Drainage: An In Vivo Nanotracer Study. Transl Vis Sci Technol. 2013;2(5):3. DOI: 10.1167/tvst.2.5.3.
23. Lin L., Zhao Y.J., Chew P.T.K. et al. Comparative Efficacy and Tolerability of Topical Prostaglandin Analogues for Primary Open-Angle Glaucoma and Ocular Hypertension. Annals of Pharmacotherapy. 2014;48(12):1585–1593. DOI: 10.1177/1060028014548569.
24. Weinreb R.N., Harris A. Ocular Blood Flow in Glaucoma. Consensus Series — 6. Amsterdam, The Netherlands: Kugler Publications; 2009.
25. Lambert W.S., Ruiz L., Crish S.D. et al. Brimonidine prevents axonal and somatic degeneration of retinal ganglion cell neurons. Mol Neurodegener. 2011;6(1):4. DOI: 10.1186/1750-1326-6-4.
26. Prokosch V., Panagis L., Volk G.F. et al. Alpha2-adrenergic receptors and their core involvement in the process of axonal growth in retinal explants. Invest Ophthalmol Vis Sci. 2010;51:6688–6699. DOI: 10.1167/iovs.09-4835.
27. Kalapesi F.B., Coroneo M.T., Hill M.A. Human ganglion cells express the alpha-2 adrenergic receptor: Relevance to neuroprotection. Br J Ophthalmol. 2005;89:758–763. DOI: 10.1136/bjo.2004.053025.
28. Dong C.J., Guo Y., Agey P. et al. Alpha2-adrenergic modulation of NMDA receptor function as a major mechanism of RGC protection in experimental glaucoma and retinal excitotoxicity. Invest Ophthalmol Vis Sci. 2008;49:4515–4522. DOI: 10.1167/iovs.08-2078.
29. Krupin T., Liebmann J.M., Greenfield D.S. et al. Low Pressure Glaucoma Study Group. A randomized trial of brimonidine versus timolol in preserving visual function: Results from the Low Pressure Glaucoma Treatment Study. Am J Ophthalmol. 2011;151:671–681. DOI: 10.1016/j.ajo.2010.09.026.
30. Klimovich V.B., Samoylovich M.P., Immunoglobulin A (IgA) and its receptors. Medical Immunology. 2006;8(4):483–500 (in Russ.).
31. Inoue T., Pecen P., Maddala R., Skiba N.P. Characterization of cytoskeleton-enriched protein fraction of the trabecular meshwork and ciliary muscle cells. Invest. Ophthalmol. Vis. Sci. 2010;51(12):6461–6471. DOI: 10.1167/iovs.10-5318.
32. Wang R.F., Williamson J.E., Kopczynski C., Serle J.B. Effect of 0.04% AR-13324, a ROCK, and norepinephrine transporter inhibitor, on aqueous humor dynamics in normotensive monkey eyes. J. Glaucoma. 2015;24(1):51–54. DOI:1 0.1097/ijg.0b013e3182952213.
33. Cymbor M., Knapp E., Carlin F. Idiopathic elevated episcleral venous pressure with secondary glaucoma. Optom Vis Sci. 2013;90(7):e213–e217. DOI: 10.1097/OPX.0b013e31829689a6.
34. Kamaruddin M.I., Nakamura-Shibasaki M., Mizuno Y., Kiuchi Y. Ocular hypotensive effects of a Rho-associated protein kinase inhibitor in rabbits. Clinical Ophthalmology. 2017;11:591–597. DOI: 10.2147/opth.s131416.

35. Wada Y., Higashide T., Nagata A., Sugiyama K. Effects of ripasudil, a rho kinase inhibitor, on blood flow in the optic nerve head of normal rats. Graefe's Archive for Clinical and Experimental Ophthalmology (CEO); 2018. DOI: 10.1007/s00417–018–4191–6.
36. Hoy S.M. Netarsudil Ophthalmic Solution 0.02%: First Global Approval. Drugs. 2018;78(3):389–396. DOI: 10.1007/s40265-018-0877-7.
37. Laties A., Rich C.C., Stoltz R. et al. A Randomized Phase 1 Dose Escalation Study to Evaluate Safety, Tolerability, and Pharmacokinetics of Trabodenoson in Healthy Adult Volunteers. JOPT. 2016;32(8):548–554. DOI: 10.1089/jop.2015.0147.
38. Li G., Torrejon K.Y., Unser A.M. et al. Trabodenoson, an Adenosine Mimetic With A1 Receptor Selectivity Lowers Intraocular Pressure by Increasing Conventional Outflow Facility in Mice. IOVS. 2018;59(1):383. DOI: 10.1167/iovs.17-23212.
39. Hoy S.M. Latanoprostene bunod ophthalmic solution 0.024%: a review in open-angle glaucoma and ocular hypertension. Drugs. 2018;78(7):773–780. DOI: 10.1007/s40265-018-0914-6.
40. Gonzalez V., Sadaba B., Moreno-Montanes J. et al. Pharmacokinetic and Biosdistribution of Bamosiran in Human and Animal model, a Novel Treatment for Glaucoma. Meeting Abstract in Investigative ophthalmology & visual science. 2015.
41. Lewis R.A., Christie W.C., Day D.G. et al. Bimatoprost sustained-release implants for glaucoma therapy: 6-month results from a phase I/II clinical trial. Am J Ophthalmol. 2017; 175:137–147. DOI: 10.1016/j.ajo.2016.11.020.
42. Ocular Therapeutix Revamps to Address FDA's Dextenza Concerns (Electronic resource). URL: https://ois.net/ocular-therapeutix-revamps-address-fdas-dextenza-concerns. Access date: 08.04.2019.

Сведения об авторах:
[1,2]Егоров Алексей Евгеньевич — д.м.н., профессор, профессор кафедры офтальмологии им. А.П. Нестерова лечебного факультета, заведующий офтальмологическим отделением, ORCID iD 0000-0003-2637-1830;
[2,3]Глазко Надежда Геннадьевна — врач-офтальмолог, аспирант кафедры офтальмологии им. А.П. Нестерова лечебного факультета, ORCID iD 0000-0002-1175-3695;
[1,2]Мовсисян Анна Борисовна — врач-офтальмолог, аспирант кафедры офтальмологии им. А.П. Нестерова лечебного факультета, ORCID iD 0000-0001-8233-0385.
[1]ГБУЗ «ГВВ № 2 ДЗМ». 109472, Россия, г. Москва, Волгоградский пр-т, д.168.
[2]ФГБОУ ВО РНИМУ им. Н.И. Пирогова Минздрава России. 117997, Россия, г. Москва, ул. Островитянова, д.1.
[3]ГБУЗ ГКБ № 15 ДЗМ. 111539, Россия, г. Москва, ул. Вешняковская, д.23.
Контактная информация: *Егоров Алексей Евгеньевич, e-mail: alexeye@inbox.ru.* **Прозрачность финансовой деятельности:** *никто из авторов не имеет финансовой заинтересованности в представленных материалах или методах.* **Конфликт интересов** *отсутствует.* **Статья поступила** *14.04.2019.*

About the authors:
[1,2]Alexey E. Egorov — MD, PhD, Professor, Professor of A.P. Nesterov Department of Ophthalmology, Head of the Department of Ophthalmology, ORCID iD 0000-0003-2637-1830;
[2,3]Nadezhda G. Glazko — MD, postgraduate student of A.P. Nesterov Department of Ophthalmology, ophthalmologist, ORCID iD 0000-0002-1175-3695;
[1,2]Anna B. Movsisyan — MD, postgraduate student of A.P. Nesterov Department of Ophthalmology, ophthalmologist, ORCID iD 0000-0001-8233-0385.
[1]Hospital for Disabled Veterans No. 2. 168, Volgogradskiy av., Moscow, 109472, Russian Federation.
[2]N.I. Pirogov Russian National Research Medical University. 1, Ostrovityanova str., Moscow, 117997, Russian Federation.
[3]City Clinical Hospital No. 15. 23, Veshnyakovskaya str., Moscow, 111539, Russian Federation.
Contact information: *Alexey E. Egorov, e-mail: alexeye@inbox.ru.* **Financial Disclosure:** *no authors has a financial or property interest in any material or method mentioned. There is no* **conflict of interests**. **Received** *14.04.2019.*

Федеральная служба по надзору в сфере защиты прав потребителей и благополучнее человека,
ФБУН Центральный НИИ эпидемиологии Роспотребнадзора, Всероссийское научно-практическое общество эпидемиологов, микробиологов и паразитологов, Национальное научное общество инфекционистов

ИММУНОПРОФИЛАКТИКА

Всероссийская научно-практическая конференция с международным участием «Современная иммунопрофилактика: вызовы, возможности, перспективы»

17-18 октября 2019 **г.Москва, Новый Арбат, д.36**

В программу включены следущие аспекты современной иммунопрофилактики:

- эпидемиологическая ситуация по вакциноуправляемым инфекциям в Российской Федерации;
- современные технологии эпидемиологического надзора за вакциноуправляемыми инфекциями и иммунопрофилактикой;
- организация вакцинации населения: современные подходы с учетом международного опыта;
- перспективы развития национального календаря профилактических прививок;
- опыт разработки и реализации региональных календарей профилактических прививок;
- современные подходы к иммунопрофилактике отдельных инфекций;
- вакцинопрофилактика как противоэпидемическое мероприятие;
- совершенствование тактики вакцинации отдельных групп населения (возрастных, социально-профессиональных, медицинских и т.п.);
- вопросы надзора за неблагоприятными проявлениями после иммунизации;
- обеспечение безопасности иммунизации;
- организация и контроль «холодовой цепи» для хранения и транспортирования иммунобиологических лекарственных средств;
- развитие производства иммунобиологических препаратов в Российской Федерации;
- фармакоэкономические аспекты иммунопрофилактики;
- противодействие антивакцинальной пропаганде;
- вопросы подготовки медицинских и фармацевтических кадров в области иммунопрофилактики.

Документация по данному учебному мероприятию представлена в Комиссию по оценке учебных мероприятий и материалов для НМО.

Регистрация на сайте www.expodata.info обязательна

Оргкомитет конференции: ООО «Экспо пресс», 129515, Москва, ул. Ак. Королева, 13, оф. 806
Тел.: (495) 617-36-43/44; Факс: (495) 617-36-79; E-mail: lvov.m.g@inbox.ru; www.expodata.info

Технический организатор:

Организационный партнёр:

DOI: 10.32364/2311-7729-2019-19-3-137-142

Бесконсервантные гипотензивные препараты: преимущества терапии

И.Б. Алексеев[1], И.А. Королева[2]

[1]ФГБОУ ДПО РМАНПО Минздрава России, Москва, Россия
[2]ГБУЗ «ГКБ № 15 ДЗМ», Москва, Россия

РЕЗЮМЕ

В настоящее время, согласно данным ВОЗ, глаукома занимает 2-е место в мире среди причин слепоты. Консервативное лечение глаукомы предполагает длительную инстилляцию гипотензивных препаратов, и со временем растет число препаратов, которые пациент должен закапать в течение суток. В таких случаях удобно назначать несколько активных веществ в форме фиксированных комбинаций (ФК). К преимуществам ФК можно отнести: более низкую стоимость, снижение риска вымывания одного препарата другим, меньшее количество инстилляций, что уменьшает сложность выполнения предписанного режима терапии и экономит время. Все это в совокупности приводит к улучшению приверженности лечению. Крайне важным аспектом является также уменьшение количества консервантов, контактирующих с глазной поверхностью. Во многих исследованиях показано, что именно консервант служит причиной появления местных нежелательных явлений. Устранение или минимизация побочных эффектов, сопровождающих длительную терапию глаукомы, является одним из важных путей повышения комплаентности пациентов, а значит, позволит дольше сохранять их зрительные функции и поддерживать качество жизни. Поэтому представляется разумным избежать дополнительного риска развития симптомов поражения глазной поверхности, вызванного воздействием консервантов в составе гипотензивных препаратов.

Ключевые слова: *глаукома, внутриглазное давление, монотерапия, комбинированная терапия, фиксированные комбинации, аналоги простагландинов, глазная поверхность, комплаенс, тафлупрост, Таптиком.*
Для цитирования: *Алексеев И.Б., Королева И.А. Бесконсервантные гипотензивные препараты: преимущества терапии. Клиническая офтальмология. 2019;19(3):137–142.*

Preservative-free IOP-lowering medications: potential advantages

I.B. Alekseev[1], I.A. Koroleva[2]

[1]Russian Medical Academy of Continuous Professional Education, Moscow, Russian Federation
[2]City Clinical Hospital No. 15, Moscow, Russian Federation

ABSTRACT

According to the World Health Organization, glaucoma is the second leading cause of blindness in the world. Pharmacotherapy for glaucoma implies long-term instillations of IOP-lowering drugs. However, more glaucoma medications per day are required with time. In these cases, fixed-dose combinations containing several active ingredients are beneficial. Potential advantages of fixed-dose combinations include reduced costs, lower risk of washout, less instillations, reduced medication regimen complexity, and saved time. This results in better treatment compliance. Reduced preservative exposure is important as well. Many studies have demonstrated that preservatives induce local adverse reactions. Elimination or minimization of adverse reactions accompanying long-term glaucoma therapy is an important resource to improve treatment compliance and, therefore, to prevent vision loss and to maintain the quality of life. Hence, glaucoma patients may benefit from the avoidance of the additional risk of ocular surface disorders resulting from preservative exposure.

Keywords: *glaucoma, intraocular pressure, monotherapy, combined treatment, fixed-dose combinations, prostaglandin analogues, ocular surface, compliance, tafluprost, Tapticom.*
For citation: *Alekseev I.B., Koroleva I.A. Preservative-free IOP-lowering medications: potential advantages. Russian Journal of Clinical Ophthalmology. 2019;19(3):137–142.*

Введение

Глаукома представляет собой группу заболеваний, в основе которых лежит прогрессирующая нейропатия зрительного нерва, характеризующаяся гибелью ганглионарных клеток сетчатки, что и приводит к характерным для глаукомы изменениям головки зрительного нерва и функциональным нарушениям [1].

В настоящее время, согласно данным Всемирной организации здравоохранения, глаукома занимает 2-е место в мире среди причин слепоты, уступая главенство катаракте. По разным оценкам, число пациентов, ослепших вследствие глаукомы, варьирует от 5,2 млн до 6,7 млн во всем мире, причем более высокая распространенность слепоты фиксируется в развивающихся странах из-за

ограниченных возможностей диагностики и лечения этого заболевания [2]. По прогнозам, к 2040 г. у 111,8 млн человек разовьется глаукома [3], причем 74% случаев будет приходиться на первичную открытоугольную глаукому (ПОУГ) [2].

Широко известно, что повышение внутриглазного давления (ВГД) выше индивидуально переносимого уровня является основным фактором риска развития и прогрессирования глаукомы. Несмотря на то, что патогенез ПОУГ до конца не изучен, установлено, что повышение уровня ВГД может оказывать прямое повреждающее воздействие на аксоны ганглионарных клеток и приводить к ухудшению кровоснабжения зрительного нерва, что в свою очередь ведет к развитию ишемии и нейродегенерации [4].

Поэтому снижение уровня ВГД — единственный доказанный способ лечения глаукомы. В исследовании The Early Manifest Glaucoma Trial показано, что у пациентов с начальной стадией заболевания при снижении ВГД на каждый 1 мм рт. ст. от исходного уровня риск прогрессирования заболевания снижался на 10% [5]. Несмотря на значительные успехи антиглаукомных операций, появление новых типов дренажей и достижений лазерной хирургии, основным подходом к лечению глаукомы остается применение местных гипотензивных препаратов.

Гипотензивные препараты: в фокусе внимания аналоги простагландинов

На сегодняшний день существует множество антигипертензивных препаратов с различными механизмами действия, направленными на снижение продукции или улучшение оттока внутриглазной жидкости (ВГЖ): аналоги простагландина (аПГ) и простамиды, бета-блокаторы (ББ), альфа-адренергические агонисты, ингибиторы карбоангидразы и холиномиметики. Согласно клиническим рекомендациям Национального руководства по глаукоме для практикующих врачей (Россия) [6] пациенту с впервые выявленной глаукомой следует назначить препараты первой линии — аПГ или ББ.

Аналоги ПГ представляют собой наиболее эффективный класс антиглаукомных препаратов, которые способны улучшать увеосклеральный отток посредством воздействия на рецепторы простагландина FP, расположенные в цилиарной мышце и трабекулярной сети [7, 8]. К преимуществам данной группы препаратов можно отнести выраженный продолжительный гипотензивный эффект, удобство применения (1 р./сут), высокий профиль безопасности с минимальными системными побочными эффектами. Среди представителей данной группы — широко применяемые препараты латанопрост, травопрост, биматопрост, тафлупрост.

Тафлупрост представляет собой пролекарство — эфир тафлупростовой кислоты, который в процессе проникновения в переднюю камеру гидролизуется с образованием свободной кислоты, являющейся мощным агонистом простаноидных FP-рецепторов [9]. Молекула была впервые синтезирована T. Nakajima в 2003 г. в лаборатории компании Santen [10] и отличалась тем, что в β-цепи молекулы тафлупроста у 15-го атома углерода водород и гидроксильная группа были замещены двумя атомами фтора. Благодаря этому сродство тафлупростовой кислоты к FP-рецепторам оказалось в 12 раз более высоким, чем у латанопроста [11].

Комбинированная терапия глаукомы

В случаях, когда не удается достичь целевого уровня ВГД и прогрессирование глаукомы продолжается, целесообразно усилить гипотензивный режим и добавить препарат, обладающий иным механизмом действия. Так, в исследовании OHTS (The Ocular Hypertensive Treatment Study) показано, что за 5-летний период наблюдения для достижения 20% снижения ВГД от исходного уровня примерно 40% пациентов потребовалось два препарата, а 9% — 3 и более [12]. По данным L.U. Lundberg et al., в Дании 40% пациентов, страдающих глаукомой, используют несколько гипотензивных препаратов [13]. Препараты назначаются как по отдельности, так и в форме фиксированных комбинаций (ФК).

Наиболее часто используемым сочетанием гипотензивных препаратов является совместное применение аПГ и ББ. Поэтому весьма актуальным было проведение исследований для определения эффективности и безопасности сочетанного применения основных представителей этой группы с ББ как в разных флаконах, так и в виде ФК.

Согласно выводам систематического обзора J. Cox et al., ФК обеспечивают такие же эффективность и безопасность, что и нефиксированные [14, 15]. Режим инстилляций гипотензивных препаратов зависит от их 24-часовой активности. Кратность монотерапии тимололом составляет 2 р./сут, в то время как ФК, содержащие ББ и аПГ, используются лишь 1 р./сут. Это объясняется тем, что эффект аПГ сохраняется в течение 24 ч и потенцируется добавлением ББ [15].

Механизм аддитивного эффекта этих препаратов может быть объяснен следующим образом. Ключевым моментом является активация увеосклерального оттока аПГ, способствующая тому, что в зоне медленного тока жидкости в пространствах между волокон цилиарной мышцы оказываются оба действующих компонента ФК. Таким образом, тимолол дольше действует в своей основной точке приложения вместо того, чтобы быть выведенным из глаза по синусному пути. Этим можно объяснить тот факт, что при комбинированной терапии отмечается уменьшение выраженности системных побочных эффектов ББ. В то же время в условиях снижения продукции ВГЖ аПГ с меньшей скоростью выводится из глаза, что также способствует уменьшению побочных эффектов (прежде всего гиперемии и раздраженности глаз) [16].

M. Diestelhorst et al. представили результаты 12-недельного исследования, в котором 255 пациентов применяли латанопрост и тимолол в виде ФК и 247 пациентов — в виде отдельных препаратов [17]. Для групп с ФК и нефиксированной комбинацией средние уровни суточного ВГД в начале исследования составили 25,4 мм рт. ст. и 25,2 мм рт. ст. соответственно, а средние значения суточного снижения ВГД — 8,7 мм рт. ст. и 9,0 мм рт. ст. (p=0,15). На заключительном визите в конце исследования выявлено, что степень снижения ВГД у пациентов, получавших ФК, была ниже на 0,3–0,7 мм рт. ст., чем во 2-й группе. Подсчитано, что число пациентов с уровнем ВГД ниже 18 мм рт. ст. в 1-й группе составило 76%, во 2-й — 74% (p=0,52). Локальные нежелательные явления в виде конъюнктивальной гиперемии и раздражения глаз в группе ФК встречались реже (2,3% и 2,3%), чем в группе раздельного применения компонентов (7,1% и 4,3%). Это может быть объяснено разницей в количестве инстилляций: в 1-й группе пациенты закапывали по 1 капле в день, а во 2-й — по 3 капли, тем

самым глазная поверхность вынужденно контактировала с большим количеством вспомогательных веществ, что и могло привести к большей распространенности побочных реакций.

Сравнение эффективности применения аПГ и тимолола в разных флаконах и в форме ФК было проведено B.A. Hughes et al. [18]. В данном многоцентровом исследовании приняли участие 316 пациентов, которые были рандомизированы в 2 группы: 1-я группа выполняла инстилляции тимолола утром и аПГ (травопроста) вечером; 2-я группа использовала ФК травопрост + тимолол утром. Длительность исследования составила 3 мес. Оба варианта применения препаратов показали хороший гипотензивный эффект: в 1-й группе значения составили 14,7–16,1 мм рт. ст., во 2-й — 15,2–16,5 мм рт. ст. Снижение ВГД от исходного уровня в среднем варьировало в пределах 7,4–9,4 мм рт. ст. в группе, применявшей ФК, по сравнению с 8,4–9,4 мм рт. ст. в 1-й группе. Анализ безопасности продемонстрировал эквивалентную безопасность в обеих группах лечения.

G. Holló et al. провели 6-месячное проспективное рандомизированное многоцентровое исследование оценки эффективности и безопасности применения бесконсервантных препаратов в форме ФК и раздельного применения (не-ФК) тафлупроста 0,0015% и тимолола 0,5% у пациентов с ПОУГ и офтальмогипертензией [19]. В среднем снижение уровня ВГД от исходной величины в группе ФК составило от -7,3 до -9,1 мм рт. ст. (29,6–34,6%), а в группе не-ФК — от -7,5 до -9,4 мм рт. ст. (30,7–36,0%). На 6-м мес. терапии расчетная общая разница в показателях ВГД составила 0,308 мм рт. ст. Побочные эффекты со стороны глаз встречались редко, в обеих группах — в равном количестве. В другой работе G. Holló et al. было показано, что применение ФК тафлупроста и тимолола приводило к снижению ВГД на 40% (>13 мм рт. ст.) от исходной величины в случае, если средняя величина исходного ВГД пациента была не менее 31 мм рт. ст. [20].

Авторы представленных работ приходят к заключению, что препараты, назначаемые в форме ФК, не уступают по эффективности раздельному применению компонентов, а использование ФК помогает лучше выполнять предписания врача.

К преимуществам ФК по сравнению с одновременным применением их активных ингредиентов можно отнести [20]: более низкую стоимость, снижение риска вымывания одного препарата другим, меньшее количество инстилляций, что уменьшает сложность выполнения предписанного режима терапии и экономит время. Все это в совокупности приводит к улучшению приверженности лечению. Крайне важным аспектом является также уменьшение количества консервантов, контактирующих с глазной поверхностью.

Комплаентность в терапии глаукомы

Как и при многих хронических заболеваниях, требующих длительного и точного соблюдения предписанной терапии, приверженность лечению крайне важна для пациентов с глаукомой. Многие исследователи сходятся во мнении о низкой приверженности пациентов гипотензивному лечению [21–23]. По разным оценкам, степень приверженности лечению пациентов с глаукомой варьирует от 5 до 80% [24], что, безусловно, связано с теми параметрами, на основании которых авторы проводили оценку комплаентности. Определение факторов, связанных с несоблюдением предписаний, имеет решающее значение. Факторы, ответственные за низкую приверженность, могут быть связаны с самим пациентом (сомнения, забывчивость, отрицание), факторами окружающей среды (стоимость, образ жизни, сопутствующие активности, путешествия и т. д.), режимом лечения (побочные эффекты, сложность схем лечения) и даже с врачом — с целью более полного включения пациентов в лечебный процесс врач должен предоставлять четкую и точную информацию о заболевании, об ожидаемых преимуществах лечения и рисках прогрессирования [25].

Одним из важных модифицируемых факторов, влияющих на комплаентность, считается развитие местных побочных эффектов.

В работе C. Wolfram et al. проводилась оценка самоотчетов о приверженности лечению 201 пациента с глаукомой на основании специально разработанной анкеты, состоящей из 16 пунктов [26]. Несоблюдение терапии было определено как пропуск ≥5% предписанных доз гипотензивных препаратов. Важно, что в это исследование включались пациенты с длительностью терапии не менее 1 года, средняя длительность терапии на момент анкетирования составила 9,4 года. По результатам анкетирования 30,3% пациентов сообщили о несоблюдении режима терапии, а 69,7% — о приверженности. Пациенты, у которых возникали побочные эффекты, чаще не соблюдали гипотензивный режим, чем лица без нежелательных явлений (37,6% против 18,4%; p=0,004). 84,1% участников использовали глазные капли с консервантами, 11,9% применяли препараты с консервантами и без них и 4,0% — только без консервантов. Уровни несоблюдения режима, о которых сообщали респонденты, составили 32,0%, 25,0% и 12,5% соответственно для каждой из этих групп. У мужчин отмечалось больше пропусков инстилляций, чем у женщин (36,8% против 24,5%; p=0,066). Возраст, социальный статус, тяжесть заболевания и страх слепоты не были связаны с достоверными различиями в степени комплаентности.

В настоящее время признается, что консерванты ответственны за некоторые, а возможно, и за большинство из этих локальных побочных явлений, и удаление консерванта из состава лекарственного препарата может улучшить как качество жизни, так и приверженность пациента лечению [27–29].

Влияние консервантов на состояние глазной поверхности и переносимость препарата

Наиболее распространенным консервантом в офтальмологических препаратах является бензалкония хлорид (БАХ). Многочисленные исследования позволили установить, что систематические инстилляции глазных капель, содержащих БАХ, оказывают дозозависимое цитотоксическое действие на клетки конъюнктивы и роговицы, способствуют развитию воспалительных явлений, уменьшают время разрыва слезной пленки, разрушая липидный слой [27, 30]. В значительной концентрации БАХ был обнаружен в радужной оболочке, капсуле хрусталика и трабекулярной сети глаз кроликов после местного применения, что подтверждает проникновение БАХ в глубокие глазные структуры с потенциальными вредными эффектами, вызванными этим цитотоксическим соединением [21, 31].

В ряде исследований было высказано предположение, что консерванты ответственны за нейротоксические эффекты в роговице. Установлено, что снижение чувствительности роговицы у пациентов с глаукомой коррелирует с частотой закапывания препаратов с добавлением консервантов. В поддержку этого утверждения можно привести работу J. Sarkar et al., в которой продемонстрировано что у мышей, получавших БАХ-содержащие глазные капли, значительно снижено количество стромальных нервных волокон роговицы.

С помощью конфокальной микроскопии удалось выявить снижение плотности суббазальных нервных волокон у пациентов, получавших глазные капли с добавлением консервантов, по сравнению с таковой у пациентов, получавших глазные капли без консервантов, и у здоровых лиц [32, 33]. Такое снижение чувствительности роговицы может объяснить, почему пациенты с глаукомой часто имеют клинические признаки поражения глазной поверхности (ocular surface disease — OSD) при обследовании, но при этом довольны своим лечением и активно жалоб не предъявляют. С помощью конфокальной микроскопии нами было обнаружено, что у пациентов с впервые выявленной ПОУГ еще до назначения местной гипотензивной терапии имеются выраженные дистрофические изменения роговицы по сравнению с таковыми в контрольной группе [34]. Это свидетельствует о раннем вовлечении в патологический глаукомный процесс фиброзной капсулы глаза. Выраженность микроизменений роговичной ткани у этой категории пациентов напрямую коррелирует с уровнем ВГД и стадией глаукомного процесса. А межокулярная асимметрия в выраженности структурных изменений роговицы у больных разностадийной глаукомой подтверждает глаукомную природу дистрофии. Данные изменения усугубляются при начале терапии препаратами, содержащими БАХ, и манифестируют в виде синдрома «сухого глаза», требующего комбинированного лечения таких больных.

Со временем нарастающие симптомы OSD могут стать причиной необходимости замены лекарственного препарата, а также привести к снижению комплаентности. Ранее считалось, что БАХ помогает молекулам действующего вещества проникать через роговицу в переднюю камеру [35], однако это явление лучше рассматривать как гистологическую токсичность. Были опасения, что без помощи БАХ не удастся добиться достаточной для гипотензивного эффекта концентрации активных молекул во внутриглазных средах [36], однако ряд проведенных исследований продемонстрировал сопоставимую эффективность форм препаратов с консервантом и без него [37, 38]. Так, в исследовании T. Hamacher et al. 43 пациентам с ПОУГ был назначен тафлупрост без консерванта или с содержанием БАХ [38]. При оценке уровня ВГД через 4 нед. от начала лечения установлено, что оба препарата оказывали выраженное гипотензивное действие (достоверных различий значения в группах не выявлено, разница составила 0,01 мм рт. ст., 95% доверительный интервал: 0,46; 0,49, p=0,96). Таким образом, снижение ВГД с помощью тафлупроста без консервантов эквивалентно тому, которое достигается с применением тафлупроста + БАХ.

Препарат или ФК без консервантов, как правило, лучше переносятся пациентами, что подтверждается во многих исследованиях. Так, N. Jaenen et al. показали, что имеются существенные различия в субъективных симптомах у пациентов, использующих глазные капли с консервантами или без них: боль или дискомфорт во время инстилляции (48% против 19%), чувство инородного тела (42% против 15%), жжение (48% против 20%) и ощущение сухости глаз (35% против 16%) [39].

По данным P.J. Pisella et al., основанным на результатах обследования 4107 пациентов с ПОУГ и офтальмогипертензией, бо́льшая частота (>2 раза) жалоб отмечалась у тех, кто пользовался глазными каплями с консервантом [40]. 84% пациентов использовали глазные капли с консервантом, 13% — без консерванта и 3% — комбинацию этих двух вариантов. Все симптомы были более распространены у пациентов, применяющих препарат с консервантами, чем без них (p<0,001): дискомфорт при закапывании (43% против 17%), жжение (40% против 22%), ощущение инородного тела (31% против 14%), ощущение сухости глаз (23% против 14%), слезотечение (21% против 14%) и зуд век (18% против 10%). Распространенность и выраженность симптомов зависели от количества препаратов и частоты инстилляций. Существенное улучшение симптомов наблюдалось при переводе пациентов на глазные капли без консервантов (p<0,001). Авторы особенно подчеркивают, что большинство нежелательных реакций со стороны глаз, вызванных гипотензивными каплями, обратимы после удаления консервантов.

Вопросам эффективности, переносимости и безопасности ФК тафлупрост 0,0015% + тимолол 0,5% без консерванта (**Таптиком®**) посвящено масштабное исследование L.E. Pillunat et al. [41]. В исследовании участвовали 1157 пациентов с глаукомой и офтальмогипертензией. 72,0% пациентов были переведены на эту комбинацию из-за того, что предыдущая гипотензивная терапия оказалась неэффективной для снижения ВГД, 33,3% пациентов — из-за явлений непереносимости, возникающих на фоне применения предыдущих глазных препаратов, 22,5% — по причине дальнейшего прогрессирования глаукомы, 9,8% — для улучшения комплаентности, 2,5% — вследствие конверсии офтальмогипертензии в глаукому. Всем пациентам измеряли уровень ВГД, оценивали выраженность гиперемии и конъюнктивальных складок, степень окрашивания конъюнктивы. Проводилось анкетирование пациентов с целью оценки субъективных симптомов и удовлетворенности лечением. По результатам исследования выявлено, что суммарный уровень ВГД у пациентов, переведенных на Таптиком®, снизился с 21,4±4,6 мм рт. ст. до 16,5±3,4 мм рт. ст. (p<0,001), причем снижение ВГД на ≥20% по сравнению с исходным уровнем было достигнуто у 56,5%, на ≥30% — у 25,7% пациентов и на ≥40% — у 10,3% пациентов. Более выраженное снижение ВГД отмечалось у лиц, ранее не получавших гипотензивную терапию (на 34,3%).

В начале исследования гиперемия конъюнктивы присутствовала у 65,5% пациентов, ранее получавших медикаментозное лечение, при этом у 5,5% отмечалась тяжелая степень гиперемии. При заключительном осмотре пациентов, получающих Таптиком®, гиперемия конъюнктивы выявлена у 49,5% из них, а процент пациентов, страдающих тяжелой гиперемией, снизился до 0,7%. Анализ гиперемии конъюнктивы в различных подгруппах показал, что этот клинический признак чаще встречался у пациентов, ранее применявших аПГ (как монотерапию, так и фиксированные или нефиксированные комбинации). Во всех этих подгруппах пациентов после смены лекарства наблюдалось значительное улучшение степени тяжести данного симптома. Также отмечалось улучшение клинической картины у пациентов, получавших предшествующую медикамен-

тозную терапию (окрашивание конъюнктивы — с 30,9% до 21,7%, конъюнктивальной складки — с 59,9% до 54,1%). Стоит подчеркнуть положительный эффект в отношении субъективных симптомов пациентов. Наиболее частыми жалобами в начале исследования были: сухость (56,4%), раздражение (54,0%), ощущение инородного тела (40,0%), зуд (36,0%), боль (18,0%). После перевода на ФК тафлупрост + тимолол без консерванта и примерно 12-недельного применения выраженность жалоб уменьшилась, составив 45,6%, 33,3%, 22,4%, 21,7% и 8,9% соответственно. Местный комфорт был оценен как «очень хороший» или «хороший» у 89,1% пациентов при последнем посещении. ФК тафлупрост + тимолол без консерванта (Таптиком®) в целом хорошо переносилась и показала благоприятный профиль безопасности: 92,7% пациентов продолжили прием лекарств после последнего посещения.

R.R.A. Bourne et al. провели исследование с участием ФК без консервантов: биматопрост + тимолол и тафлупрост + тимолол [42]. В исследование были включены 76 пациентов с компенсированным уровнем ВГД, использовавших ФК биматопрост + тимолол с БАХ, и 45 пациентов, применявших ФК биматопрост + тимолол без консерванта (не менее 4 нед.) и имевших конъюнктивальную гиперемию средней или тяжелой степени и по меньшей мере одну из следующих жалоб: жжение, слезотечение, зуд, ощущение инородного тела, ощущение сухости глаза или один из следующих симптомов: снижение времени разрыва слезной пленки, снижение слезопродукции, прокрашивание флуоресцеином конъюнктивы или роговицы, блефарит. После перевода пациентов с биматопроста и тимолола на тафлупрост и тимолол было выявлено значительное снижение как степени выраженности конъюнктивальной гиперемии (с 2,26±0,45 до 0,94±0,64 на 12-й нед.; среднее снижение на 58,5%, $p<0,012$), так и числа пациентов с этим симптомом (со 100% при скрининге до 66,2% и 72,1% в группах в конце исследования). Количество пациентов с наиболее выраженной из перечисленных выше жалоб снизилось с 51,2% и 9,9% при скрининге до 9,6% и 0,9% на 12-й нед. в подгруппах соответственно ($p<0,001$).

Таким образом, становится очевидным, что устранение или минимизация побочных эффектов, сопровождающих длительную терапию глаукомы, является одним из важных путей повышения комплаентности пациентов.

Заключение

Терапия глаукомы направлена прежде всего на сохранение зрительных функций и качества жизни пациентов. Эффективной и доказанной стратегией для реализации этой цели является воздействие на основной фактор прогрессирования заболевания — ВГД, которое должно быть снижено до безопасного уровня. При этом, учитывая необходимость пожизненной терапии, следует принимать во внимание удобство терапии для пациента и его удовлетворенность лечением. Таким образом, минимизация местных негативных симптомов и улучшение качества жизни в целом могут повысить приверженность лечению и обеспечить постоянство терапии глаукомы, а в долгосрочной перспективе — сохранить зрение пациента. Поэтому представляется разумным избегать дополнительного риска развития симптомов поражения глазной поверхности, вызванного воздействием консервантов в составе гипотензивных препаратов.

Литература/References

1. Gómez-Aguayo F., Paczka J.A., Leñero-Córdova R. et al. A Phase III Randomized Clinical Trial of a 0.5% Timolol + 0.2% Brimonidine + 2.0% Dorzolamide Fixed Combination, Preservative-Free Ophthalmic Solution vs. 0.5% Timolol + 0.2% Brimonidine + 2.0% Dorzolamide Fixed Combination in Patients with Controlled Primary Open-Angle Glaucoma. Ophthalmol Ther. 2018;7(1):145–156. DOI: 10.1007/s40123-018-0128-8.
2. Quigley H.A., Broman A.T. The number of people with glaucoma worldwide in 2010 and 2020. Br J Ophthalmol. 2006;90(3):262–267. DOI: 10.1136/bjo.2005.081224.
3. Tham Y.C., Li X., Wong T.Y. et al. Global prevalence of glaucoma and projections of glaucoma burden through 2040: a systematic review and meta-analysis. Ophthalmology. 2014;121(11):2081–2090. DOI: 10.1016/j.ophtha.2014.05.013.
4. Quaranta L., Riva I., Katsanos A. et al. Safety and efficacy of travoprost solution for the treatment of elevated intraocular pressure. Clin Ophthalmol. 2015;9:633–643. DOI: 10.2147/OPTH.S61444.
5. Leske M.C., Heijl A., Hyman L. et al. Factors for progression and glaucoma treatment: the Early Manifest Glaucoma Trial. Curr Opin Ophthalmol. 2004;15(2):102–106. PMID: 15021220.
6. Национальное руководство по глаукоме для практикующих врачей. Под ред. Е.А. Егорова, Ю.С. Астахова, В.П. Еричева. М.: ГЭОТАР-Медиа; 2015.
[National Glaucoma Guide for Practitioners. Ed. E.A. Egorov, Yu.S. Astakhov, V.P. Erichev. M.: GEOTAR-Media; 2015 (in Russ.)].
7. Sharif N.A., Kelly C.R., Crider J.Y. Agonist activity of bimatoprost, travoprost, latanoprost, unoprostone isopropyl ester and other prostaglandin analogs at the cloned human ciliary body FP prostaglandin receptor. J Ocul Pharmacol Ther. 2002;18(4):313–324. DOI: 10.1089/10807680260218489.
8. Sharif N.A., Kelly C.R., Crider J.Y. Human trabecular meshwork cell responses induced by bimatoprost, travoprost, unoprostone, and other FP prostaglandin receptor agonist analogues. Invest Ophthalmol Vis Sci. 2003;44(2):715–721. DOI: 10.1167/iovs.02-0323.
9. Ota T., Aihara M., Saeki T. et al. The IOP-lowering effects and mechanism of action of tafluprost in prostanoid receptor-deficient mice. Br J Ophthalmol. 2007;91:673–676. DOI: 10.1136/bjo.2006.105585.
10. Nakajima T., Matsugi T., Goto W. et al. New fluoroprostaglandin F (2alpha) derivatives with prostanoid FP-receptor agonistic activity as potent ocular-hypotensive agents. Biol Pharm Bull. 2003;26(12):1691–1695. DOI: 10.1248/bpb.26.1691.
11. Takagi Y., Nakajima T., Shimazaki A. et al. Pharmacological characteristics of AFP-168 (tafluprost), a new prostanoid FP receptor agonist, a san ocular hypotensive drug. Exp. Eye Res. 2004;74(4):767–776. DOI: 10.1016/j.exer.2003.12.007.
12. Kass M.A., Heuer D.K., Higginbotham E.J. et al. The Ocular Hypertension Treatment Study: a randomized trial determines that topical ocular hypotensive medication delays or prevents the onset of primary open-angle glaucoma. Arch Ophthalmol. 2002;120(6):701–713; discussion 829–830. DOI: 10.1001/archopht.120.6.701.
13. Lundberg L.U., Thygesen J., Damgaard-Jensen L. et al. Glaucoma patients treated by practicing ophthalmologists in Denmark. Estimated number of patients and the extent of visual field defects. Ugeskr Laeger. 2000;162(21):3028–3033. PMID: 10850191.
14. Cox J.A., Mollan S.P., Bankart J., Robinson R. Efficacy of antiglaucoma fixed combination therapy versus unfixed components in reducing intraocular pressure: a systematic review. The British journal of ophthalmology. 2008;92(6):729–734. DOI: 10.1136/bjo.2008.139329.
15. Петров С.Ю., Зинина В.С., Волжанин А.В. Роль фиксированных комбинаций лекарственных средств в лечении открытоугольной глаукомы. Вестник офтальмологии. 2018;4:100–107.
[Petrov S. Yu., Zinina V.S., Volzhanin A.V. The role of fixed drug combinations in the treatment of open angle glaucoma. Vestnik oftal'mologii. 2018;4:100–107 (in Russ.)].
16. Карлова Е.В. Фиксированная комбинация латанопрост/тимолол: механизм действия и новые аспекты клинической практики. Клиническая офтальмология. 2014;3:127–130.
[Karlova E.V. The fixed combination latanoprost / timolol: mechanism of action and new aspects of clinical practice. Russian Journal of Clinical Ophthalmology. 2014;3:127–130 (in Russ.)].
17. Diestelhorst M., Larsson L.I.; Europaen-Canadian Latanoprost Fixed Combination Study Group. A 12-week, randomized, double-masked, multicenter study of the fixed combination of latanoprost and timolol in the evening versus the individual components. Ophthalmology. 2006;113(1):70–76. DOI: 10.1016/j.ophtha.2005.06.027.
18. Hughes B.A., Bacharach J., Craven E.R. et al. A three-month, multicenter, double-masked study of the safety and efficacy of travoprost 0.004%/timolol 0.5% ophthalmic solution compared to travoprost 0.004% ophthalmic solution and timolol 0.5% dosed concomitantly in subjects with open angle glaucoma or ocular hypertension. J Glaucoma. 2005;14(5):392–399. PMID: 16148589.
19. Holló G., Hommer A., Antón López A., Ropo A. Efficacy, safety, and tolerability of preservative-free fixed combination of tafluprost 0.0015%/timolol 0.5% versus concomitant use of the ingredients. J Ocul Pharmacol Ther. 2014;30(6):468–475. DOI: 10.1089/jop.2013.0229.
20. Holló G., Topouzis F., Fechtner R.D. Fixed-combination intraocular pressure-lowering therapy for glaucoma and ocular hypertension: advantages in clinical practice. Expert Opin Pharmacother. 2014;15(12):1737–1747. DOI: 10.1517/14656566.2014.936850.
21. Nordstrom B.L., Friedman D.S., Mozaffari E. et al. Persistence and adherence with topical glaucoma therapy. Am J Ophthalmol. 2005;140(4):598–606. DOI: 10.1016/j.ajo.2005.04.051.
22. Reardon G., Kotak S., Schwartz G.F. Objective assessment of compliance and persistence among patients treated for glaucoma and ocular hypertension: a systematic review. Patient Prefer Adherence. 2011;5:441–463. DOI: 10.2147/PPA.S23780.

23. Yeaw J., Benner J.S., Walt J.G., Sian S., Smith D.B. Comparing adherence and persistence across 6 chronic medication classes. J Manag Care Pharm. 2009;15(9):728–740. DOI: 10.18553/jmcp.2009.15.9.728.
24. Olthoff C.M., Schouten J.S., van de Borne B.W., Webers C.A. Noncompliance with ocular hypotensive treatment in patients with glaucoma or ocular hypertension an evidence-based review. Ophthalmology. 2005;112(6):953–961. DOI: 10.1016/j.ophtha.2004.12.035.
25. Nordmann J.P., Akesbi J. Improve adherence in glaucoma patients: a doctor's dutyJ Fr Ophtalmol. 2011 Jun;34 (6):403–408. DOI: 10.1016/j.jfo.2011.04.003.
26. Wolfram C., Stahlberg E., Pfeiffer N. Patient-Reported Nonadherence with Glaucoma Therapy. J Ocul Pharmacol Ther. 2019;35(4):223–228. DOI: 10.1089/jop.2018.0134.
27. Baudouin C., Labbé A., Liang H. et al. Preservatives in eyedrops: the good, the bad and the ugly. Prog Retin Eye Res. 2010; 29 (4):312–334. DOI: 10.1016/j.preteyeres.2010.03.001.
28. Bayer A., Weiler W., Oeverhaus U., Skrotzki F.E., Stewart W.C., Xplore Observation Group Two-year follow-up of latanoprost 0.005% monotherapy after changing from previous glaucoma therapies. J Ocul Pharmacol Ther. 2004;20(6):470–478. DOI: 10.1089/jop.2004.20.470.
29. Nordmann J.P., Akesbi J. Améliorer l'adhérence au traitement des patients glaucomateux: le rôle du médecin. J Fr Ophtalmol. 2011;34(6):403–408. DOI: 10.1016/j.jfo.2011.04.003.
30. Pellinen P., Huhtala A., Tolonen A. et al. The cytotoxic effects of preserved and preservative-free prostaglandin analogs on human corneal and conjunctival epithelium in vitro and the distribution of benzalkonium chloride homologs in ocular surface tissues in vivo. Curr Eye Res. 2012;37(2):145–154. DOI: 10.3109/02713683.2011.626909.
31. Desbenoit N., Schmitz-Afonso I., Baudouin C. et al. Localisation and quantification of benzalkonium chloride in eye tissue by TOF-SIMS imaging and liquid chromatography mass spectrometry. Anal Bioanal Chem. 2013;405(12):4039–4049. DOI: 10.1007/s00216-013-6811-7.
32. Sarkar J., Chaudhary S., Namavari A. et al. Corneal neurotoxicity due to topical benzalkonium chloride. Invest Ophthalmol Vis Sci. 2012;53(4):1792–1802. DOI: 10.1167/iovs.11-8775.
33. Martone G., Frezzotti P., Tosi G.M. et al. An in vivo confocal microscopy analysis of effects of topical antiglaucoma therapy with preservative on corneal innervation and morphology. Am J Ophthalmol. 2009;147(4):725–735.e1. DOI: 10.1016/j.ajo.2008.10.019.
34. Алексеев И.Б., Страхов В.В., Мельникова Н.В., Попова А.А. Изменения фиброзной оболочки глаза у пациентов с впервые выявленной первичной открытоугольной глаукомой. Национальный журнал глаукома. 2016;15(1):13–24.
[Alekseev I.B., Strakhov V.V., Melnikova N.V., Popova A.A. Changes in the fibrous membrane of the eye in patients with newly diagnosed primary open-angle glaucoma. Natsional'nyy zhurnal glaukoma. 2016;15(1):13–24 (in Russ.)].
35. Majumdar S., Hippalgaonkar K., Repka M.A. Effect of chitosan, benzalkonium chloride and ethylenediaminetetraacetic acid on permeation of acyclovir across isolated rabbit cornea. Int J Pharm. 2008;348(1–2):175–178. DOI: 10.1016/j.ijpharm.2007.08.017.
36. Pellinen P., Lokkila J. Corneal penetration into rabbit aqueous humor is comparable between preserved and preservative-free tafluprost. Ophthalmic Res. 2009;41(2):118–122. DOI: 10.1159/000192082.
37. Kitazawa Y., Smith P., Sasaki N. et al. Travoprost 0.004%/timolol 0.5%-fixed combination with and without benzalkonium chloride: a prospective, randomized, doubled-masked comparison of safety and efficacy. Eye (Lond). 2011;25(9):1161–1169. DOI: 10.1038/eye.2011.134.
38. Hamacher T., Airaksinen J., Saarela V. et al. Efficacy and safety levels of preserved and preservative-free tafluprost are equivalent in patients with glaucoma or ocular hypertension: results from a pharmacodynamics analysis. Acta Ophthalmol Suppl (Oxf). 2008;242:14–19. DOI: 10.1111/j.1755-3768.2008.01381.x.
39. Jaenen N., Baudouin C., Pouliquen P. et al. Ocular symptoms and signs with preserved and preservative-free glaucoma medications. Eur J Ophthalmol. 2007;17(3):341–349. PMID: 17534814.
40. Pisella P.J., Pouliquen P., Baudouin C. Prevalence of ocular symptoms and signs with preserved and preservative free glaucoma medication. Br J Ophthalmol. 2002;86(4):418–423. PMID: 11914211.
41. Pillunat L.E., Erb C., Ropo A. et al. Preservative-free fixed combination of tafluprost 0.0015% and timolol 0.5% in patients with open-angle glaucoma and ocular hypertension: results of an open-label observational study. Clin Ophthalmol. 2017;11:1051–1064. DOI: 10.2147/OPTH.S128453.
42. Bourne R.R.A., Kaarniranta K., Lorenz K. et al. Changes in ocular signs and symptoms in patients switching from bimatoprost-timolol to tafluprost-timolol eye drops: an open-label phase IV study. BMJ Open. 2019;9(4):e024129. DOI: 10.1136/bmjopen-2018-024129.

Сведения об авторах:
[1]*Алексеев Игорь Борисович — д.м.н., профессор, ORCID iD 0000-0002-4506-4986;*
[2]*Королева Ирина Анатольевна — к.м.н., врач-офтальмолог, ORCID iD 0000-0003-1679-5701.*
[1]*ФГБОУ ДПО РМАНПО Минздрава России, 125993, Россия, г. Москва, ул. Баррикадная, д. 2/1, стр. 1.*
[2]*ГБУЗ «ГКБ № 15 ДЗМ». 111539, Россия, г. Москва, ул. Вешняковская, д. 23.*
Контактная информация: *Королева Ирина Анатольевна, e-mail: tvoya-z@ya.ru.* **Прозрачность финансовой деятельности:** *никто из авторов не имеет финансовой заинтересованности в представленных материалах или методах.* **Конфликт интересов** *отсутствует.* **Статья поступила** *24.06.2019.*

About the authors:
[1]*Igor B. Alekseev — MD, PhD, Professor, ORCID iD 0000-0002-4506-4986;*
[2]*Irina A. Koroleva — MD, PhD, ophthalmologist, ORCID iD 0000-0003-1679-5701.*
[1]*Russian Medical Academy of Continuous Professional Education. 2/1, Barrikadnaya str., Moscow, 125993, Russian Federation.*
[2]*City Clinical Hospital No. 15. 23, Veshnyakovskaya str., Moscow, 111539, Russian Federation.*

Contact information: *Irina A. Koroleva, e-mail: tvoya-z@ya.ru.* **Financial Disclosure:** *no author has a financial or property interest in any material or method mentioned. There is no* **conflict of interests**. **Received** *24.06.2019.*

DOI: 10.32364/2311-7729-2019-19-3-143-148

Стволовые клетки в лечении возрастной макулярной дегенерации

Л.К. Мошетова[1], О.И. Абрамова[1], И.Н. Сабурина[2,3], К.И. Туркина[2]

[1]ФГБОУ ДПО РМАНПО Минздрава России, Москва, Россия
[2]НИИ молекулярной и персонализированной медицины, ФГБОУ ДПО РМАНПО Минздрава России, Москва, Россия
[3]ФГБНУ «НИИОПП», Москва, Россия

РЕЗЮМЕ

Благодаря уникальным биологическим свойствам стволовых клеток имеются безграничные перспективы их применения в лечении множества дегенеративных заболеваний. В частности, в офтальмологии клеточная заместительная терапия является многообещающим методом лечения необратимой гибели клеток сетчатки при таком заболевании, как возрастная макулярная дегенерация. В настоящее время данное заболевание является основной причиной инвалидизации, слепоты и ухудшения качества жизни у людей старше 50 лет в экономически развитых странах и, как следствие, серьезной медико-социальной проблемой. Ни один из ныне существующих методов лечения не может ни обратить вспять, ни остановить уже возникшую дегенерацию клеток сетчатки. Таким образом, использование клеточной заместительной терапии и принципов регенеративной медицины является перспективным направлением ввиду того, что они имеют значительно больший потенциал, чем традиционные методы лечения. В настоящем обзоре рассматриваются последние достижения в лечении данного инкурабельного заболевания при помощи таких типов стволовых клеток, как мезенхимальные, эмбриональные и индуцированные плюрипотентные. Обзор начинается с краткого ознакомления с данным заболеванием сетчатки, а затем излагаются методы генерации клеток сетчатки.

Ключевые слова: *возрастная макулярная дегенерация, стволовые клетки, регенерация тканей глаза, плюрипотентные стволовые клетки, клиническое применение стволовых клеток, регенеративная медицина, клеточная терапия, тканевая инженерия.*
Для цитирования: *Мошетова Л.К., Абрамова О.И., Сабурина И.Н., Туркина К.И. Стволовые клетки в лечении возрастной макулярной дегенерации. Клиническая офтальмология. 2019;19(3):143–148.*

Stem cells for age-related macular degeneration

L.K. Moshetova[1], O.I. Abramova[1], I.N. Saburina[2,3], K.I. Turkina[2]

[1]Russian Medical Academy of Continuous Professional Education, Moscow, Russian Federation
[2]Institute for Molecular and Personalized Medicine, branch of Russian Medical Academy of Continuous Professional Education, Moscow, Russian Federation
[3]Institute of General Pathology and Pathophysiology, Moscow, Russian Federation

ABSTRACT

Unique biological properties of stem cells offer infinite opportunities to use them for numerous degenerative disorders. Thus, in ophthalmology cell replacement therapy is a prospective approach to manage irreversible retinal cell death in age-related macular degeneration. Currently, this disorder is the leading cause of disability, blindness, and reduced quality of life in people aged over 50 in developed countries and is therefore important medical social issue. None of current treatment approaches can either turn back or prevent pre-existing retinal cell degeneration. Therefore, cell replacement therapy and regenerative medicine are promising modalities since they are characterized by much greater prospects than traditional treatment. This paper reviews recent advantages in the treatment for this incurable disorder using various types of stem cells (i.e., mesenchymal, embryonic, and induced pluripotent stem cells). This paper first gives a brief overview of age-related macular degeneration and then describes the methods of retinal cell generation.

Keywords: *age-related macular degeneration, stem cells, eye tissue regeneration, pluripotent stem cells, clinical application of stem cells, regenerative medicine, cell therapy, tissue engineering.*
For citation: *Moshetova L.K., Abramova O.I., Saburina I.N., Turkina K.I. Stem cells for age-related macular degeneration. Russian Journal of Clinical Ophthalmology. 2019;19(3):143–148.*

Введение

Возрастная макулярная дегенерация (ВМД) — это гетерогенное клиническое состояние, при котором поражается центральная зона сетчатки или макулярная область, что ведет к стойкому снижению остроты зрения [1, 2]. Поражение макулярной области при этом характеризуется одним или несколькими из следующих признаков: образованием «сухих» или «влажных» друз, изменением пигментного эпителия сетчатки (ПЭС), географической атрофией пигментного эпителия и хориокапиллярного слоя в области центральной ямки сетчатки (фовеа), неоваскулярной или экссудативной макулопатией [3, 4].

На данный момент выделяют две основные формы развития ВМД: медленно прогрессирующая «сухая» форма и быстропрогрессирующая «влажная» или экссудативная форма, сопровождающаяся новообразованием сосудов. Обе формы ВМД с разной скоростью приводят к необратимой слепоте при атрофии ПЭС и фоторецепторов [5]. «Сухая» форма встречается в 85% случаев, а «влажная» форма — в 10–15%.

ВМД является основной причиной слепоты среди пожилых людей, особенно у лиц старше 70 лет. Ежегодно во всем мире регистрируется порядка 600 тыс. новых случаев заболевания [6]. Прогнозируемое количество людей с ВМД в 2020 г. достигнет 196 млн, увеличившись до 288 млн к 2040 г. [7].

Патогенез ВМД

Точная патофизиология ВМД не до конца понятна, существует множество теорий развития данного заболевания, однако результаты продолжающихся исследований расширяют наши знания о болезни и лежащих в ее основе механизмах. Считается, что патогенез ВМД является результатом сложного многофакторного взаимодействия метаболических, функциональных, генетических факторов и факторов окружающей среды [8].

При старении внутриклеточные остаточные тела, содержащие липофусцин, накапливаются в клетках ПЭС. Клетки ПЭС экспрессируют продукты жизнедеятельности, которые обычно удаляются хориокапиллярами, однако по мере того, как дисфункция ПЭС прогрессирует, изменяется и проницаемость мембраны Бруха, что приводит к накоплению экструдированного материала (друз) между двумя слоями. Появление друз может быть одиночным или сопровождаться утолщением коллагеновых слоев мембраны Бруха, дегенерацией коллагена и эластина и ее кальцификацией. Кроме того, было отмечено, что прорежение и истончение хориокапилляров у пациентов с ВМД могут внести свой вклад в снижение и затруднение удаления внеклеточного материала, что приводит к образованию друз [9].

Образование друз как сигнал нарушенной функции ПЭС при дальнейшем прогрессировании приводит к гибели фоторецепторов. Прогрессирующее повреждение мембраны Бруха с активацией фактора роста эндотелия сосудов (vascular endothelial growth factor — VEGF) способствует росту аномальных сосудов под сетчаткой, которые имеют субретинальные экстравазации и могут кровоточить, прежде чем регрессируют и образуют рубец. Таким образом, визуальный результат любой формы ВМД — это постоянная потеря центрального зрения [10].

В нескольких исследованиях изучали молекулярный путь, лежащий в основе атрофии и потери зрения. Этот путь описывает, что гибель ПЭС способствует потере фоторецепторов и, как следствие, постепенно приводит к потере зрения [11, 12].

Существующее лечение

В настоящее время доступные методы лечения включают в себя медикаментозную терапию с использованием препаратов, защищающих ткани глаза, укрепляющих сосудистую стенку, блокирующих свободные радикалы кислорода или антиоксиданты, возникающие при нарушении окислительно-восстановительных процессов, которые всегда сопровождают развитие дегенерации сетчатки и часто представляют собой одно из главных звеньев ее патогенеза [13]. Консервативная терапия эффективна лишь на ранних стадиях процесса, результаты ее нестабильны — она, как правило, помогает приостановить или замедлить дальнейшую потерю зрения, но не существенно его улучшить. Новые возможности в лечении заболеваний заднего отрезка глаза появились с применением лазерного лечения, комбинированных методов, сочетающих медикаментозное, реваскуляризирующее и метаболическое воздействие на пораженные ткани [14].

Использование анти-VEGF препаратов для лечения пациентов с «влажной» формой ВМД можно считать терапевтическим прорывом, за последнее десятилетие данная терапия стала «золотым стандартом» лечения неоваскулярной ВМД [15].

Однако ни один из ныне существующих методов лечения не может полностью справиться с таким заболеванием, как ВМД. Это говорит о том, что ВМД на данный момент можно считать инкурабельным заболеванием. Альтернативным или дополнительным методом патогенетически обоснованного лечения ВМД может быть такое направление регенеративной медицины, как клеточная терапия.

Регенеративная медицина

Быстрый прогресс в области регенеративной медицины открывает новые возможности лечения тяжелых заболеваний и расстройств, а также инкурабельных заболеваний. Масштабные усилия по разработке такого метода лечения, как заместительная клеточная терапия, уже начали удачно воплощаться в жизнь при таких заболеваниях, как сахарный диабет, паркинсонизм, болезнь Альцгеймера, рассеянный склероз, а также кардиологические заболевания [16, 17].

В организме человека обновление и восстановление тканей зависит от соматических стволовых клеток, и ткани глаза — не исключение [18, 19]. Стволовые клетки обладают внутренней способностью пролиферировать бесконечно, и по определению они способны дифференцироваться практически в любой тип клеток. Стволовые клетки широко классифицируются на (а) тотипотентные стволовые клетки, которые дифференцируются в эмбриональные и экстраэмбриональные ткани, (б) плюрипотентные стволовые клетки, которые образуют эмбриональные ткани (эктодерма, эндодерма и мезодерма) и (в) мультипотентные стволовые клетки, способные дифференцироваться в ограниченное число типов клеток (например, мезенхимальные стволовые клетки) [20].

Орган зрения имеет иммунную привилегированность по сравнению с другими органами в отношении развития и использования данного направления, т. к. иммунный ответ в тканях глаза снижен благодаря механизмам иммунологической толерантности, а в переднем отрезке глаза осуществляется по специфическому типу «иммунного отклонения, связанного с передней камерой». Это позволяет использовать в клеточной терапии не только аутологичные, но и аллогенные клетки, относительно длительно выживающие в организме реципиента без иммунного отторжения [21].

Ранние экспериментальные исследования показали, что стволовые клетки очень совместимы с сетчаткой и способны адаптироваться к мюллеровским, амакринным, биполярным, горизонтальным и глиальным клеткам и фоторецепторам [22, 23]. Например, несколько исследований демонстрировали, что субретинальная трансплантация зеленых флуоресцентных белковых положительных клеток — предшественников сетчатки в дегенеративные реципиенты сетчатки приводит к миграции трансплантированных клеток во внешний ядерный слой, к дифференцировке в иммуногистохимически идентифицируемые клетки фоторецепторов палочек и к улучшению показателей зрачковых световых реакций [24].

Мезенхимальные стволовые клетки

Взрослые стволовые клетки, такие как мезенхимальные стволовые клетки (МСК), являются одним из перспективных типов клеток с высоким потенциалом регенеративных свойств при различных заболеваниях. Из многих источников МСК хорошо известны костный мозг, жировая ткань, пульпа зуба, периферическая кровь, пуповинная кровь, а также печень и легкие плода. Стволовые клетки, полученные из жировой ткани, особо привлекают внимание ученых [25].

Первоначальные исследования, демонстрирующие выделение клеток-предшественников из тканей глаза взрослого человека и успешную трансплантацию этих стволовых клеток в дегенерирующую сетчатку, вызвали широкий интерес у ученых-офтальмологов и стали толчком к развитию данного направления [26].

Имеются работы по исследованию эффективности стволовых клеток, ассоциированных со стромально-сосудистной фракцией жировой ткани, в лечении «сухой» формы ВМД. В ходе исследования стволовые клетки совместно с тромбоцитами вводились в супрахориоидальное пространство — спустя 6 мес. было получено достоверное улучшение остроты зрения, увеличение чувствительности сетчатки, а также изменения данных оптической когерентной томографии [27].

Не могут не обратить на себя внимания последние достижения в технологии трехмерной (3D) биопечати — с помощью специального принтера можно наносить и наслаивать строительные блоки-биоиндикаторы. МСК были предложены в этой технологии 3D-биопечати для воссоздания сетчатки [28, 29].

Эмбриональные стволовые клетки

Плюрипотентные эмбриональные стволовые клетки (ЭСК), обладая конститутивной способностью дифференцироваться во все типы клеток и обширным миграционным потенциалом, являются идеальными кандидатами для лечения заболеваний сетчатки человека. Результаты последних экспериментальных работ доказывают их уникальные свойства.

Ученые из Китая опубликовали результаты своего исследования, в ходе которого ими была разработана линия клинических ЭСК человека, которые дифференцировались в пигментные эпителиальные клетки сетчатки. Было начато клиническое исследование с участием 3 пациентов с «влажной» формой ВМД, чтобы изучить безопасность и переносимость трансплантации. Суспензию из таких клеток инъецировали в субфовеальный карман после удаления неоваскуляризированной мембраны хориоидеи. Пациенты наблюдались в течение 12 мес., при этом не отмечалось никаких побочных эффектов от трансплантации. Анатомические данные свидетельствуют о возникновении нового клеточного слоя, подобного ПЭС, в ранее поврежденной области, а визуальное и физиологическое тестирование показало ограниченное функциональное улучшение [30].

В марте в рамках Лондонского проекта по лечению слепоты, осуществленного исследователями из Лондонского университета совместно с глазной больницей Moorfields, было объявлено о результатах испытания, в котором у 2 пациентов с ВМД применяли биоинженерный пластырь, содержащий клетки сетчатки, полученные из ЭСК человека [31]. Пластырь с использованием коаксиальных стволовых клеток дифференцировался в ПЭС — монослой клеток, который формирует интерфейс между сетчаткой и кровеносной системой, поврежденный у людей с ВМД. Ученые смогли заменить участок поврежденного эпителия здоровыми клетками путем хирургического крепления пластыря к основанию сетчатки. Оба реципиента хорошо переносили процедуру (так же, как в аналогичном исследовании в Японии) [32]. Однако, в отличие от японского исследования, оба участника исследования Лондонского проекта сообщили об улучшении своего зрения.

Поиск способов облегчения перемещения клеток в необходимое положение, приживления и удержания трансплантированных клеток в желательных тканях для реализации полного регенеративного потенциала, обеспечиваемого стволовыми клетками, увеличения выживаемости и жизнеспособности трансплантированных клеток стал основанием для многих исследований, в т. ч. таких свойств стволовых клеток, которые способны облегчить иммуносупрессивную терапию после их клинической аллотрансплантации [33].

Индуцированные плюрипотентные стволовые клетки

Программирование дифференцированных соматических клеток путем принудительной экспрессии специфических факторов транскрипции может индуцировать превращение соматических клеток в ЭСК-подобные клетки с плюрипотентными качествами [34, 35].

Было выполнено несколько исследований, демонстрирующих превращение индуцированных плюрипотентных стволовых клеток (ИПСК) в клетки, подобные клеткам ПЭС, обладающие собственной пигментацией, способностью к плотным соединениям, экспрессией специфичного белка ПЭС, а также свойствами сцепления и органичного функционирования с наружными сегментами фоторецепторов [36]. ИПСК от пациентов с пигментным ретинитом были использованы в качестве клеточной платформы для скрининга лекарств, которые могли бы уменьшить вредные последствия точечных мутаций родопсина [37]. А в недавних исследованиях ИПСК были дифференцированы в зрелые ганглиозные клетки сетчатки, способные передавать потенциалы действия [38, 39].

Отечественные достижения регенеративной медицины

Внимание отечественных ученых привлекли собственные прогениторные клетки глаза, обнаруженные в лимбальной области [40]. Успешные результаты конструирования биокератопротезного комплекса из лимбаль-

ных мезенхимальных мультипотентных стволовых клеток в эксперименте *in vitro* дают основания считать предложенную конструкцию пригодной для проведения дальнейших экспериментов *in vivo* [41].

В настоящее время была предложена технология создания сфероидов, направленная на разработку уникальных репаративных клеточных модулей, поддерживающих функциональный потенциал уникальных клеток лимба, и микротканей для лечения различных патологий как переднего, так и заднего отрезка глаза [42].

Перспективным источником для регенеративной медицины представляются и эпителиальные клетки роговицы, обладающие должной пластичностью и способные культивироваться *in vitro*, а также являющиеся высокоперспективными в качестве модели для исследования и источника клеток для биоискусственной роговицы [43]. Разработан эффективный способ выделения заднего эпителия (эндотелия) клеток роговицы [44, 45].

3D-клеточные культуры мультипотентных мезенхимальных стромальных клеток и ПЭС были рассмотрены в качестве эффективного способа лечения, обеспечивающего безопасную и длительную нейропротекцию в лечении нейродегенеративных заболеваний органа зрения [46, 47].

Была разработана успешная технология культивирования МСК с магнитными частицами для субретинального введения [48].

В работе сотрудников отдела травматологии и реконструктивной хирургии ФГБУ «МНИИ ГБ им. Гельмгольца» Минздрава России доказаны безопасность и эффективность интравитреальной, ретробульбарной и супрахориоидальной трансплантации нейральных стволовых/прогениторных клеток в условиях эксперимента. Авторами на основе результатов комплексных клинических, электроретинографических и гистологических исследований было показано, что супрахориоидальное введение нейрональных и мезенхимальных стволовых клеток в разработанных дозах оказывает нейропротекторное воздействие, наиболее выраженное для функции фоторецепторов и клеток Мюллера после моделирования лазерного повреждения сетчатки кроликов и ретинальной ишемии. На отдаленных сроках трансплантация стволовых клеток способствует ускорению процесса восстановления функции сетчатки.

Заключение

Анализ научной литературы, в которой приводятся результаты исследований, направленных на совершенствование технологий клеточной терапии и регенеративной медицины, к сожалению, свидетельствует об отставании развития отечественной регенеративной медицины в офтальмологической практике от международных аналогов, что в основном связано с отсутствием необходимого законодательного фундамента. Успешные и результативные исследования стволовых клеток, а также стремительный рост распространенности инкурабельных заболеваний указывают на необходимость устранения данной проблемы.

Литература

1. Reibaldi M., Longo A., Pulvirenti A. et al. Geo-Epidemiology of Age-Related Macular Degeneration: New Clues Into the Pathogenesis. Am J Ophthalmol. 2016;161:78–93. DOI: 10.1016/j.ajo.2015.09.031.
2. Bhutto I., Lutty G. Understanding age-related macular degeneration (AMD): relationships between the photoreceptor/retinal pigment epithelium/Bruch's membrane/choriocapillaris complex. Mol Aspects Med. 2012;33:295–317. DOI: 10.1016/j.mam.2012.04.005.
3. Астахов Ю.С., Лисочкина А.Б. Возрастная макулярная дегенерация. Американская академия офтальмологии, Экспертный совет по возрастной макулярной дегенерации, Межрегиональная ассоциация врачей-офтальмологов. СПб.: Н–Л; 2009.
4. Curcio C.A. Antecedents of soft drusen, the specific deposits of age-related macular degeneration, in the biology of human macula. Invest Ophtalmol Vis Sci. 2018;59:AMD182-AMD194. DOI: 10.1167/iovs.18-24883.
5. Fernández-Robredo P., Sancho A., Johnen S. et al. Current Treatment Limitations in Age-Related Macular Degeneration and Future Approaches Based on Cell Therapy and Tissue Engineering. Journal of Ophthalmology. 2014;510285. DOI: 10.1155/2014/510285.
6. Singer M. Advances in the management of macular degeneration. F1000Prime Rep. 2014;6:29. DOI: 10.12703/P6-29.
7. Wong W.L., Su X., Li X. et al. Global prevalence of age-related macular degeneration and disease burden projection for 2020 and 2040: a systematic review and meta-analysis. Lancet Glob. Health. 2014;2:106–116. DOI: 10.1016/S2214-109X(13)70145-1.
8. Shaw P.X., Stiles T., Douglas C. et al. Oxidative stress, innate immunity, and age-related macular degeneration. AIMS Mol Sci. 2016;3(2):196–221. DOI: 10.3934/molsci.2016.2.196.
9. Al-Zamil W.M., Yassin S.A. Recent developments in age-related macular degeneration: a review. Clinical interventions in aging. 2017;12:1313–1330. DOI: 10.2147/CIA.S143508.
10. Biesemeier A., Taubitz T., Julien S. et al. Choriocapillaris breakdown precedes retinal degeneration in age-related macular degeneration. Neurobiol Aging. 2014;35(11):2562–2573. DOI: 10.1016/j.neurobiolaging.2014.05.003.
11. Kijlstra A., Berendschot T.T. Age-related macular degeneration: a complementopathy. Ophthalmic Res. 2015;54(2):64–73. DOI: 10.1159/000432401.
12. Shaw P.X., Stiles T., Douglas C. et al. Oxidative stress, innate immunity, and age-related macular degeneration. AIMS Mol Sci. 2016;3(2):196–221. DOI: 10.3934/molsci.2016.2.196.
13. Аветисов С.Э., Егоров Е.А., Мошетова Л.К., Нероев В.В., Тахчиди Х.П. Офтальмология, национальное руководство. М.: ГЭОТАР-Медиа; 2018.
14. Горбунов А.В., Осокина Ю.Ю. Современная тактика лечения дистрофических заболеваний сетчатки у пациентов старшей возрастной группы. Успехи геронтологии. 2010;23(4):636–643.
15. Enseleit F., Michels S., Sudano I. et al. SAVE-AMD: Safety of VEGF Inhibitors in Age-Related Macular Degeneration. Ophthalmologica. 2017;238(4):205–216. DOI: 10.1159/000478665.
16. Cheng S.K., Park E.Y., Pehar A. et al. Current Progress of Human Trials Using Stem Cell Therapy as a Treatment for Diabetes Mellitus. Am. J. Stem Cells. 2016;5:74–86. PMID: 27853629.
17. Kumar A., Narayanan K., Chaudhary R.K. et al. Current Perspective of Stem Cell Therapy in Neurodegenerative and Metabolic Diseases. Mol. Neurobiol. 2016. DOI: 10.1007/s12035-016-0217-4.
18. Holan V., Trosan P., Cejka C. et al. A comparative study of the therapeutic potential of mesen-chymal stem cells and limbal epithelial stem cells for ocular surface reconstruction. Stem Cells Transl Med. 2015;4(9):1052–1046. DOI: 10.5966/sctm.2015-0039.
19. Junyi L., Na L., Yan J. Mesenchymal stem cells secrete brain-derived neurotrophic factor and promote retinal ganglion cell survival after traumatic optic neuropathy. Craniofac Surg. 2015;26(2):548–552. DOI: 10.1097/SCS.0000000000001348.
20. Trounson A., DeWitt N.D. Pluripotent stem cells progressing to the clinic. Nature reviews Molecular cell biology. 2016;17(3):194–200. DOI: 10.1038/nrm.2016.10.
21. Суббот А.М., Каспарова Е.А. Обзор подходов к клеточной терапии в офтальмологии. Вестник офтальмологии. 2015;131(5):74–81. DOI: 10.17116/oftalma2015131574-81.
22. Tucker B.A., Mullins R.F., Stone E.M. Stem cells for investigation and treatment of inherited retinal disease. Human Mol Genet. 2014;23:9–16. DOI: 10.1093/hmg/ddu124.
23. Whiting P., Kerby J., Coffey P. et al. Progressing a human embryonic stem-cell-based regenerative medicine therapy towards the clinic. Philos Trans R Soc Lond B Biol Sci. 2015;370:20140375. DOI: 10.1098/rstb.2014.0375.
24. Zhao C., Wang Q., Temple S. Stem cell therapies for retinal diseases: recapitulating development to replace degenerated cells. Development. 2017;144(8):1368–1381. DOI: 10.1242/dev.133108
25. Rajashekhar G. Mesenchymal stem cells: new players in retinopathy therapy. Frontiers in endocrinology. 2014;5:59. DOI: 10.3389/fendo.2014.00059.
26. Bhattacharya S., Gangaraju R., Chaum E. Recent Advances in Retinal Stem Cell Therapy. Curr Mol Biol Rep. 2017;3(3):172–182. DOI: 10.1007/s40610-017-0069-3.
27. Limoli P.G., Limoli C., Vingolo E.M. et al. Cell surgery and growth factors in dry age-related macular degeneration: visual prognosis and morphological study. Oncotarget. 2016;7(30):46913–46923. DOI: 10.18632/oncotarget.10442.
28. Jha B.S., Bharti K. Regenerating Retinal Pigment Epithelial Cells to Cure Blindness: A Road Towards Personalized Artificial Tissue. Current stem cell reports. 2015;1(2):79–91. DOI: 10.1007/s40778-015-0014-4.
29. Soleimannejad M., Ebrahimi-Barough S., Nadri S. et al. Retina tissue engineering by conjunctiva mesenchymal stem cells encapsulated in fibrin gel: Hypotheses on novel approach to retinal diseases treatment. Medical hypotheses. 2017;101:75–77. DOI: 10.1016/j.mehy.2017.02.019.
30. Liu Y., Xu H.W., Wang L. et al. Human embryonic stem cell-derived retinal pigment epithelium transplants as a potential treatment for wet age-related macular degeneration. Cell Discov. 2018;4:50. DOI: 10.1038/s41421-018-0053-y.
31. Cruz L., Fynes K., Georgiadis O. et al. Phase 1 clinical study of an embryonic stem cell-derived retinal pigment epithelium patch in age-related macular degeneration. Nat Biotechnol. 2018;36(4):328–337. DOI: 10.1038/nbt.4114.
32. Souied E., Pulido J., Staurenghi G. Autologous Induced Stem-Cell-Derived Retinal Cells for Macular Degeneration N Engl J Med. 2017;376(11):1038–1046. DOI: 10.1056/NEJMoa1608368.

33. Idelson M., Alper R., Obolensky A. et al. Immunological Properties of Human Embryonic Stem Cell-Derived Retinal Pigment Epithelial Cells. Stem Cell Reports. 2018;11(3):681–695. DOI: 10.1016/j.stemcr.2018.07.009.
34. Papapetrou E.P. Induced pluripotent stem cells, past and future. Science. 2016;353(6303):991–992. DOI: 10.1126/science.aai7626.
35. Karagiannis P., Yamanaka S. The fate of cell reprogramming. Nat Methods. 2014;11(10):1006–1008. DOI: 10.1038/nmeth.3109.
36. Hirami Y., Osakada F., Takahashi K. et al. Generation of retinal cells from mouse and human induced pluripotent stem cells. Neuroscience letters. 2009;458(3):126–131. DOI: 10.1016/j.neulet.2009.04.035.
37. Yoshida T., Ozawa Y., Suzuki K. et al. The use of induced pluripotent stem cells to reveal pathogenic gene mutations and explore treatments for retinitis pigmentosa. Molecular brain. 2014;7:45. DOI: 10.1186/1756-6606-7-45.
38. Tanaka T., Yokoi T., Tamalu F. et al. Generation of retinal ganglion cells with functional axons from human induced pluripotent stem cells. Scientific reports. 2015;5:8344. DOI: 10.1038/srep08344.
39. Riazifar H., Jia Y., Chen J. et al. Chemically induced specification of retinal ganglion cells from human embryonic and induced pluripotent stem cells. Stem cells translational medicine. 2014;3(4):424–432. DOI: 10.5966/sctm.2013-0147.
40. Gonzalez G., Sasamoto Y., Ksander B.R. et al. Limbal stem cells: identity, developmental origin, and therapeutic potential. Wiley Interdiscip Rev Dev Biol. 2018;7(2):10.1002/wdev.303. DOI: 10.1002/wdev.303.
41. Борзенок С.А., Онищенко Н.А., Тонаева Х.Д и др. Лимбальные мультипотентные мезенхимальные стромальные клетки: способ выделения и органного культивирования. Гены и клетки. 2010;5(3):17–18.
42. Кошелева Н.В., Сабурина И.М., Зурина И.М. и др. Технология создания мультипотентных сфероидов из мезенхимных стромальных клеток лимба для репарации поврежденных тканей глаза. Патологическая физиология и экспериментальная терапия. 2016;60(4):160–167. DOI: 10.25557/0031-2991.2016.04.160-167.
43. Сабурина И.Н., Колокольцова Т.Д., Копаев С.Ю. и др. Опыт культивирования клеток переднего эпителия роговицы глазного яблока человека. Патологическая физиология и экспериментальная терапия. 2014;58(4):120–126.
44. Казанцев А.Д., Островский Д.С., Борзенок С.А. Результаты разработки протокола выделения и культивирования заднего эпителия роговицы человека. Вестник Совета молодых ученых и специалистов Челябинской области. 2017;4(19):50–52.
45. Казанцев А.Д., Островский Д.С., Герасимов М.Ю., Борзенок С.А. Изучение экспериментальных методов выделения и культивирования клеток эндотелия роговицы человека. Современные технологии в офтальмологии. 2017;4:105–108.
46. Борзенок С.А., Хубецова М.Х., Сабурина И.Н. и др. Применение 3D-клеточных технологий в лечении нейродегенеративных заболеваний глаз. Таврический медико-биологический вестник. 2017;20(2):11–16.
47. Борзенок С.А., Хубецова М.Х., Гаврилова Н.А. и др. Нейротрофические факторы и клеточная терапия в лечении глаукомной оптической нейропатии. Офтальмохирургия. 2016;(1):78–84.
48. Белый Ю.А., Темнов А.А., Терещенко А.В., Миргородская С.А. Мезенхимальные стволовые клетки с магнитными частицами для субретинального введения в офтальмологии. Офтальмология. 2013;10(3):72–74.

References

1. Reibaldi M., Longo A., Pulvirenti A. et al. Geo-Epidemiology of Age-Related Macular Degeneration: New Clues Into the Pathogenesis. Am J Ophthalmol. 2016;161:78–93. DOI: 10.1016/j.ajo.2015.09.031.
2. Bhutto I., Lutty G. Understanding age-related macular degeneration (AMD): relationships between the photoreceptor/retinal pigment epithelium/Bruch's membrane/choriocapillaris complex. Mol Aspects Med. 2012;33:295–317. DOI: 10.1016/j.mam.2012.04.005.
3. Astakhov Yu.S., Lisochkina A.B. Age-related macular degeneration. American Academy of Ophtalmology, Expert Council for age-related macular deheneration, Association of ophthalmologists. SPb.: N–L; 2009 (in Russ.).
4. Curcio C.A. Antecedents of soft drusen, the specific deposits of age-related macular degeneration, in the biology of human macula. Invest Ophtalmol Vis Sci. 2018;59:AMD182-AMD194. DOI: 10.1167/iovs.18-24883.
5. Fernández-Robredo P., Sancho A., Johnen S. et al. Current Treatment Limitations in Age-Related Macular Degeneration and Future Approaches Based on Cell Therapy and Tissue Engineering. Journal of Ophthalmology. 2014;510285. DOI: 10.1155/2014/510285.
6. Singer M. Advances in the management of macular degeneration. F1000Prime Rep. 2014;6:29. DOI: 10.12703/P6-29.
7. Wong W.L., Su X., Li X. et al. Global prevalence of age-related macular degeneration and disease burden projection for 2020 and 2040: a systematic review and meta-analysis. Lancet Glob. Health. 2014;2:106–116. DOI: 10.1016/S2214-109X(13)70145-1.
8. Shaw P.X., Stiles T., Douglas C. et al. Oxidative stress, innate immunity, and age-related macular degeneration. AIMS Mol Sci. 2016;3(2):196–221. DOI: 10.3934/molsci.2016.2.196.
9. Al-Zamil W.M., Yassin S.A. Recent developments in age-related macular degeneration: a review. Clinical interventions in aging. 2017;12:1313–1330. DOI: 10.2147/CIA.S143508.
10. Biesemeier A., Taubitz T., Julien S. et al. Choriocapillaris breakdown precedes retinal degeneration in age-related macular degeneration. Neurobiol Aging. 2014;35(11):2562–2573. DOI: 10.1016/j.neurobiolaging.2014.05.003.
11. Kijlstra A., Berendschot T.T. Age-related macular degeneration: a complementopathy. Ophthalmic Res. 2015;54(2):64–73. DOI: 10.1159/000432401.
12. Shaw P.X., Stiles T., Douglas C. et al. Oxidative stress, innate immunity, and age-related macular degeneration. AIMS Mol Sci. 2016;3(2):196–221. DOI: 10.3934/molsci.2016.2.196.
13. Avetisov S.E., Yegorov Ye.A., Moshetova L.K., Neroyev V.V., Takhchidi Kh.P. Ophtalmology, National guide. M.: GEOTAR-Media; 2018 (in Russ.).
14. Gorbunov A.V., Osokina Yu.Yu. Modern tactics of the dystrophic retina disease treatment of patients of the elder age group. Advances in geronyology. 2010;23(4):636–643 (in Russ.).
15. Enseleit F., Michels S., Sudano I. et al. SAVE-AMD: Safety of VEGF Inhibitors in Age-Related Macular Degeneration. Ophthalmologica. 2017;238(4):205–216. DOI: 10.1159/000478665.
16. Cheng S.K., Park E.Y., Pehar A. et al. Current Progress of Human Trials Using Stem Cell Therapy as a Treatment for Diabetes Mellitus. Am. J. Stem Cells. 2016;5:74–86. PMID: 27853629.
17. Kumar A., Narayanan K., Chaudhary R.K. et al. Current Perspective of Stem Cell Therapy in Neurodegenerative and Metabolic Diseases. Mol. Neurobiol. 2016. DOI: 10.1007/s12035-016-0217-4.
18. Holan V., Trosan P., Cejka C. et al. A comparative study of the therapeutic potential of mesen-chymal stem cells and limbal epithelial stem cells for ocular surface reconstruction. Stem Cells Transl Med. 2015;4(9):1052–1046. DOI: 10.5966/sctm.2015-0039.
19. Junyi L., Na L., Yan J. Mesenchymal stem cells secrete brain-derived neurotrophic factor and promote retinal ganglion cell survival after traumatic optic neuropathy. Craniofac Surg. 2015;26(2):548–552. DOI: 10.1097/SCS.0000000000001348.
20. Trounson A., DeWitt N.D. Pluripotent stem cells progressing to the clinic. Nature reviews Molecular cell biology. 2016;17(3):194–200. DOI: 10.1038/nrm.2016.10.
21. Subbot A.M., Kasparova E.A. Review of approaches to cell therapy in ophthalmology. Vestnik oftal'mologii. 2015;131(5):74–81 (in Russ.). DOI: 10.17116/oftalma2015131574-81.
22. Tucker B.A., Mullins R.F., Stone E.M. Stem cells for investigation and treatment of inherited retinal disease. Human Mol Genet. 2014;23:9–16. DOI: 10.1093/hmg/ddu124.
23. Whiting P., Kerby J., Coffey P. et al. Progressing a human embryonic stem-cell-based regenerative medicine therapy towards the clinic. Philos Trans R Soc Lond B Biol Sci. 2015;370:20140375. DOI: 10.1098/rstb.2014.0375.
24. Zhao C., Wang Q., Temple S. Stem cell therapies for retinal diseases: recapitulating development to replace degenerated cells. Development. 2017;144(8):1368–1381. DOI: 10.1242/dev.133108
25. Rajashekhar G. Mesenchymal stem cells: new players in retinopathy therapy. Frontiers in endocrinology. 2014;5:59. DOI: 10.3389/fendo.2014.00059.
26. Bhattacharya S., Gangaraju R., Chaum E. Recent Advances in Retinal Stem Cell Therapy. Curr Mol Biol Rep. 2017;3(3):172–182. DOI: 10.1007/s40610-017-0069-3.
27. Limoli P.G., Limoli C., Vingolo E.M. et al. Cell surgery and growth factors in dry age-related macular degeneration: visual prognosis and morphological study. Oncotarget. 2016;7(30):46913–46923. DOI: 10.18632/oncotarget.10442.
28. Jha B.S., Bharti K. Regenerating Retinal Pigment Epithelial Cells to Cure Blindness: A Road Towards Personalized Artificial Tissue. Current stem cell reports. 2015;1(2):79–91. DOI: 10.1007/s40778-015-0014-4.
29. Soleimannejad M., Ebrahimi-Barough S., Nadri S. et al. Retina tissue engineering by conjunctiva mesenchymal stem cells encapsulated in fibrin gel: Hypotheses on novel approach to retinal diseases treatment. Medical hypotheses. 2017;101:75–77. DOI: 10.1016/j.mehy.2017.02.019.
30. Liu Y., Xu H.W., Wang L. et al. Human embryonic stem cell-derived retinal pigment epithelium transplants as a potential treatment for wet age-related macular degeneration. Cell Discov. 2018;4:50. DOI: 10.1038/s41421-018-0053-y.
31. Cruz L., Fynes K., Georgiadis O. et al. Phase 1 clinical study of an embryonic stem cell-derived retinal pigment epithelium patch in age-related macular degeneration. Nat Biotechnol. 2018;36(4):328–337. DOI: 10.1038/nbt.4114.
32. Souied E., Pulido J., Staurenghi G. Autologous Induced Stem-Cell-Derived Retinal Cells for Macular Degeneration N Engl J Med. 2017;376(11):1038–1046. DOI: 10.1056/NEJMoa1608368.
33. Idelson M., Alper R., Obolensky A. et al. Immunological Properties of Human Embryonic Stem Cell-Derived Retinal Pigment Epithelial Cells. Stem Cell Reports. 2018;11(3):681–695. DOI: 10.1016/j.stemcr.2018.07.009.
34. Papapetrou E.P. Induced pluripotent stem cells, past and future. Science. 2016;353(6303):991–992. DOI: 10.1126/science.aai7626.
35. Karagiannis P., Yamanaka S. The fate of cell reprogramming. Nat Methods. 2014;11(10):1006–1008. DOI: 10.1038/nmeth.3109.
36. Hirami Y., Osakada F., Takahashi K. et al. Generation of retinal cells from mouse and human induced pluripotent stem cells. Neuroscience letters. 2009;458(3):126–131. DOI: 10.1016/j.neulet.2009.04.035.
37. Yoshida T., Ozawa Y., Suzuki K. et al. The use of induced pluripotent stem cells to reveal pathogenic gene mutations and explore treatments for retinitis pigmentosa. Molecular brain. 2014;7:45. DOI: 10.1186/1756-6606-7-45.
38. Tanaka T., Yokoi T., Tamalu F. et al. Generation of retinal ganglion cells with functional axons from human induced pluripotent stem cells. Scientific reports. 2015;5:8344. DOI: 10.1038/srep08344.
39. Riazifar H., Jia Y., Chen J. et al. Chemically induced specification of retinal ganglion cells from human embryonic and induced pluripotent stem cells. Stem cells translational medicine. 2014;3(4):424–432. DOI: 10.5966/sctm.2013-0147.
40. Gonzalez G., Sasamoto Y., Ksander B.R. et al. Limbal stem cells: identity, developmental origin, and therapeutic potential. Wiley Interdiscip Rev Dev Biol. 2018;7(2):10.1002/wdev.303. DOI: 10.1002/wdev.303.
41. Borzenok S.A., Onishchenko N.A., Tonaeva H.D. et al. Limbal multipotent mesenchymal stromal cells: a method of isolation and organ cultivation. Geny i kletki. 2010;5(3):17–18 (in Russ.).

42. Kosheleva N.V., Saburina I.M., Zurina I.M. et al. The Technology of Obtaining Multipotent Spheroids from Limbal Mesenchymal Stromal Cells for Reparation of Injured Eye Tissues. Patologicheskaya fiziologiya i eksperimental'naya terapiya. 2016;60(4):160–167 (in Russ.). DOI: 10.25557/0031-2991.2016.04.160-167.
43. Saburina I.N., Kolokoltsova T.D., Kopaev S.Y. et al. Experience of culturing anterior epithelial corneal cells from human eye ball. Patologicheskaya fiziologiya i eksperimental'naya terapiya. 2014;58(4):120–126 (in Russ.). DOI: 10.25557/0031-2991.2014.04.120-126.
44. Kazantsev A.D., Ostrovsky D.S., Borzenok S.A. The results of the development of the protocol for isolating and cultivating the posterior epithelium of the human cornea. Vestnik Soveta molodykh uchonykh i spetsialistov Chelyabinskoy oblasti. 2017;4(19):50–52 (in Russ.).
45. Kazantsev A.D., Ostrovsky D.S., Gerasimov M.Yu., Borzenok S.A. Study of experimental methods for isolating and cultivating human corneal endothelium cells. Modern technologies in ophthalmology. 2017;4:105–108 (in Russ.).
46. Borzenok S.A., Khubetsova M.Kh., Saburina I.N. et al. The use of 3D-cell technologies in the treatment of neurodegenerative eye diseases. Tavricheskiy mediko-biologicheskiy vestnik. 2017;20(2):11–16 (in Russ.).
47. Borzenok S.A., Khubetsova M.K., Gavrilova N.A. et al. Neurotrophic factors and cell therapy in the treatment of glaucomatous optic neuropathy. Oftal'mokhirurgiya. 2016;(1):78–84 (in Russ.). DOI: 10.25276/0235-4160-2016-1-78-84.
48. Beliy Y.A., Temnov A.A., Tereshchenko A.V., Mirgorodskaya S.A. Mesenchymal stem cells with magnetic particles for the subretinal injection in ophthalmology. Ophthalmology in Russia. 2013;10(3):72–74 (in Russ.). DOI: 10.18008/1816-5095-2013-3-72-74.

Сведения об авторах:
[1]*Мошетова Лариса Константиновна — д.м.н., профессор, академик РАН, заведующая кафедрой офтальмологии, ORCID iD: 0000-0002-5899-2714;*
[1]*Абрамова Ольга Игоревна — аспирант кафедры офтальмологии, ORCID iD 0000-0002-6156-6126;*
[2,3] *Сабурина Ирина Николаевна — д.б.н., профессор, главный научный сотрудник, заведующая лабораторией, ORCID iD 0000-0003-2014-2535;*
[1]*Туркина Ксения Ивановна — к.м.н., доцент кафедры офтальмологии. ORCID iD 0000-0002-4989-7467.*
[1]*ФГБОУ ДПО РМАНПО Минздрава России. Россия, 125993, г. Москва, ул. Баррикадная, д. 2/1.*
[2]*НИИ молекулярной и персонализированной медицины, ФГБОУ ДПО РМАНПО Минздрава России. Россия, 125284, г. Москва, 2-й Боткинский пр-д, д. 7, корп. 2.*
[3]*ФГБНУ «НИИОПП». Россия, 125315, г. Москва, ул. Балтийская, д. 8.*
Контактная информация: *Абрамова Ольга Игоревна, e-mail: abramovao2019@mail.ru.* **Прозрачность финансовой деятельности:** *никто из авторов не имеет финансовой заинтересованности в представленных материалах или методах.* **Конфликт интересов** *отсутствует.* **Статья поступила** *17.07.2019.*

About the authors:
[1]*Larisa K. Moshetova — MD, PhD, Academician of RAS, Head of the Department of Ophthalmology, ORCID iD: 0000-0002-5899-2714;*
[1]*Olga I. Abramova — MD, postgraduate student of the Department of Ophthalmology, ORCID iD 0000-0002-6156-6126;*
[2,3]*Irina N. Saburina — PhD, Professor, Principal Researcher, Head of Laboratory, ORCID iD 0000-0003-2014-2535;*
[1]*Kseniya I. Turkina — MD, PhD, associate professor of the Department of Ophthalmology, ORCID iD 0000-0002-4989-7467.*
[1]*Russian Medical Academy of Continuous Professional Education. 2/1, Barrikadnaya Str., Moscow, 125993, Russian Federation.*
[2]*Institute for Molecular and Personalized Medicine. 7, Build. 2, 2nd Botkinskiy Pass., Moscow, 125284, Russian Federation.*
[3]*Institute of General Pathology and Pathophysiology. 8, Baltijskaya Str., Moscow, 125315, Russian Federation.*
Contact information: *Olga I. Abramova, e-mail: abramovao2019@mail.ru.* **Financial Disclosure:** *no author has a financial or property interest in any material or method mentioned. There is no* **conflict of interests**. **Received** *17.07.2019.*

ИСМП 2019

Конгресс с международным участием

«Контроль и профилактика инфекций, связанных с оказанием медицинской помощи» (ИСМП-2019)

28-29 ноября 2019

Место проведения:
Здание Мэрии Москвы, ул. Новый Арбат, 36

Основные научные направления конгресса:

- эпидемиологическая безопасность медицинской помощи;
- риск-менеджмент ИСМП;
- организация эпидемиологического надзора и контроля за ИСМП;
- лекарственная устойчивость возбудителей ИСМП;
- современные методы диагностики возбудителей ИСМП;
- особенности эпидемиологии и профилактики ИСМП в различных типах стационаров (клинических отделениях) и амбулаторных условиях;
- этиология, эпидемиология и профилактика отдельных нозоформ ИСМП;
- бактериофаги и их применение для лечения и профилактики ИСМП;
- биопленки штаммов возбудителей ИСМП и методы их деструкции;
- современные направления дезинфекции и стерилизации;
- современные направления очистки и дезинфекции воздуха в медицинских организациях;
- защита медицинского персонала от ИСМП;
- гигиена рук медицинского персонала;
- организация безопасного обращения с медицинскими отходами;
- правовое и нормативное регулирование в области эпидемиологии и профилактики ИСМП;
- оценка экономической эффективности профилактических и противоэпидемических мероприятий.

Документация по данному учебному мероприятию представлена в Комиссию по оценке учебных мероприятий и материалов для НМО. Регистрация на сайте обязательна **www.expodata.info**

Оргкомитет конгресса:
ООО «Экспо пресс»
129515, Москва, ул. Ак. Королева, 13, оф. 806;
Тел.: (495) 617-36-43/44; Факс: (495) 617-36-79;
E-mail: lvov.m.g@inbox.ru; www.expodata.info

Технический организатор:
ЭКСПО ПРЕСС
expodata.info
образовательный портал

Организационный партнёр:
МедПроф стандарт

DOI: 10.32364/2311-7729-2019-19-3-150-153

Цветное допплеровское сканирование как метод оценки эффективности декомпрессии орбиты у пациентов с эндокринной офтальмопатией

А.А. Каландари, А.Г. Носова, Н.Ю. Кутровская, О.В. Левченко

ФГБОУ ВО МГМСУ им. А.И. Евдокимова Минздрава России, Москва, Россия

РЕЗЮМЕ

Ультразвуковое исследование (УЗИ) мягких тканей орбиты представляет особый интерес для специалистов, занимающихся лечением пациентов с эндокринной офтальмопатией (ЭОП). Наряду с изучением УЗИ-признаков невоспалительного отека и/или пролиферации ретробульбарной клетчатки, толщины экстраокулярных мышц, их плотности, сократимости при движении необходимо обращать внимание на изменение кровотока в сосудах орбиты. Проблема снижения кровотока по верхней глазной вене (ВГВ) у пациентов с ЭОП изучалась во многих работах ранее, но в настоящее время данная проблема освещена в литературе недостаточно, что делает эти публикации незаменимыми в изучении этой тематики.

Цветное допплеровское сканирование (ЦДС) позволяет оценивать гемодинамические изменения орбиты у больных с ЭОП. Изучение изменения линейной скорости кровотока по ВГВ может явиться дополнительным диагностическим критерием оценки степени тяжести аутоиммунного заболевания у данной группы пациентов. Нарушение венозного оттока создает условия для невоспалительного отека ретробульбарной клетчатки, увеличения проптоза глазных яблок и компрессии образований орбиты. Но для прогнозирования течения заболевания и выбора дальнейшей тактики лечения больных с ЭОП необходимо, кроме того, учитывать показатели линейной скорости кровотока (ЛСК) по глазной артерии (ГА) и индекс резистентности артерий (ИР), а также ЛСК по центральной артерии сетчатки и задним цилиарным артериям. Оценка гемодинамических изменений и степени их выраженности может помогать при определении сроков и тактики хирургического лечения больных с ЭОП. Учитывая безопасность и неинвазивность метода, ЦДС возможно применять в послеоперационном периоде. Улучшение венозного оттока от мягких тканей орбиты по ВГВ, снижение показателей ИР ГА могут быть критериями оценки эффективности проведенного оперативного лечения пациентов с ЭОП.

Ключевые слова: *эндокринная офтальмопатия, гемодинамические изменения сосудов орбиты, верхняя глазничная вена, глазная артерия, цветное дуплексное сканирование, декомпрессия орбиты.*

Для цитирования: *Каландари А.А., Носова А.Г., Кутровская Н.Ю., Левченко О.В. Цветное допплеровское сканирование как метод оценки эффективности декомпрессии орбиты у пациентов с эндокринной офтальмопатией. Клиническая офтальмология. 2019;19(3):150–153.*

Ultrasonic color Doppler imaging to assess the efficacy of orbital decompression in Graves' ophthalmopathy

A.A. Kalandari, A.G. Nosova, N.Yu. Kutrovskaya, O.V. Levchenko

Moscow State University of Medicine and Dentistry named after A.I. Evdokimov, Moscow, Russian Federation

ABSTRACT

Orbital soft tissue ultrasound is particularly important for specialists providing care for Graves' ophthalmopathy (GO). In addition to echo signs of non-inflammatory edema and/or proliferation of retrobulabar fat, extraocular muscle thickness, their density, and contractility, changes in orbital blood flow should be considered as well. Multiple previous studies demonstrate reduced blood flow in the superior ophthalmic vein. However, recent studies poorly address this issue, therefore, these publications are vital to investigate the problem.

Ultrasonic color Doppler imaging evaluates hemodynamic changes in the orbital blood flow in GO. Changes in linear blood flow velocity in the superior ophthalmic vein are an additional diagnostic criterion for the severity of autoimmune disorder in these patients. Abnormalities of venous blood flow promote non-inflammatory edema of retrobulbar fat, proptosis, and orbital compression. However, linear blood flow velocity in the ophthalmic artery, central retinal artery, and posterior ciliary arteries as well as arterial resistive index should be also considered to predict disease course and to select treatment strategy. Evaluation of hemodynamic changes and their severity can specify the terms and surgical strategy for GO. Being safe and non-invasive tool, ultrasonic colour Doppler imaging can be applied postoperatively. Improved superior ophthalmic vein blood flow from orbital soft tissues and reduced resistive index of ophthalmic artery are potential criteria for GO surgery efficacy.

Keywords: *Graves' ophthalmopathy, hemodynamic changes in orbital vessels, superior ophthalmic vein, ophthalmic artery, color-flow duplex scanning, orbital decompression.*

For citation: *Kalandari A.A., Nosova A.G., Kutrovskaya N.Yu., Levchenko O.V. Ultrasonic color Doppler imaging to assess the efficacy of orbital decompression in Graves' ophthalmopathy. Russian Journal of Clinical Ophthalmology. 2019;19(3):150–153.*

Введение

Эндокринная офтальмопатия (ЭОП) — это аутоиммунное заболевание, поражающее ткани орбиты и проявляющееся ретракцией век, отеком, экзофтальмом, диплопией и оптической нейропатией [1, 2]. Тяжесть и активность заболевания не отличаются у пациентов с одно- или двухсторонним поражением орбиты, а также у пациентов с гипер- или гипотиреоидизмом [2, 3]. Отдельно стоит отметить, что наряду с воспалительными изменениями тканей орбиты у больных с ЭОП формируются определенные гемодинамические изменения в полости орбиты, которые прямо или косвенно отражаются на клинической картине течения заболевания [3–5]. В частности, имеются данные о снижении кровотока по верхней глазной вене (ВГВ) при проведении цветного допплеровского сканирования (ЦДС) [3–7]. ЦДС, являясь достаточно безопасным и неинвазивным методом оценки регионарного кровотока, может давать информацию о характере кровотока не только по ВГВ, но и по глазной артерии (ГА), центральной артерии сетчатки (ЦАС), центральной вене сетчатки, задним цилиарным артериям [8].

Несмотря на высокую эффективность консервативной терапии больных с ЭОП, тем не менее достаточно большой группе пациентов требуется выполнение декомпрессии орбиты [1]. Возможности ЦДС в оценке гемодинамических изменений мягких тканей глазницы до и после декомпрессии орбиты представлены лишь в нескольких работах [9]. В основном они отражают изменения венозного кровотока, не касаясь оценки артериального кровоснабжения. Нами была проведена комплексная оценка артериального и венозного кровоснабжения до и после декомпрессии орбиты у пациентов с ЭОП методом ЦДС.

Клинический опыт

Нами были обследованы 7 пациенток (11 орбит) с ЭОП легкой и средней степени тяжести, в неактивной фазе течения заболевания — CAS<3 (Clinical Activity Score — Шкала клинической активности эндокринной офтальмопатии), которым проводили ЦДС сосудов орбиты до и после декомпрессии орбиты в период с июля по октябрь 2018 г. Возраст варьировал от 32 до 47 лет. Все пациентки имели стабильное эутиреоидное состояние на протяжении не менее 6 мес. У всех больных определялась смешанная форма ЭОП на основании предоперационных компьютерных томограмм орбит. Предоперационное офтальмологическое обследование включало визометрию, тонометрию, биомикроскопию, офтальмоскопию, экзофтальмометрию по Гертелю, компьютерную периметрию, исследование цветового зрения. Экзофтальм до операции составлял 26,5±2,8 мм (от 23 до 30 мм). В 3 случаях экзофтальм был односторонним.

Пациентки с оптической нейропатией, поражением роговицы, системными заболеваниями (сахарный диабет, сердечно-сосудистые заболевания), имевшейся ранее декомпрессией орбиты, а также курящие были исключены из исследования.

ЦДС было выполнено одним специалистом на дооперационном этапе, а также на 1-е, 10-е сут и через 1 мес. после операции на аппарате Philips iU22 с датчиком 12,5 МГц. Исследование проводилось в положении лежа на спине с приподнятым на 30° головным концом. Были измерены пиковая систолическая скорость (ПСС) и пиковая диастолическая скорость (ПДС), рассчитан индекс резистентности (ИР), определяемый как ПСС-ПДС/ПСС, для ГА и ЦАС. Были определены максимальная и минимальная скорость кровотока по ВГВ (рис. 1).

Транскарункулярным (медиальная стенка) и латеральным ретрокантальным доступом (латеральная стенка) были выполнены наружная и внутренняя декомпрессия орбиты по эстетическим показаниям для регресса экзофтальма и грыж верхнего и нижнего век. Подробности и технические особенности проведения операции представлены в нашей предыдущей работе [10].

Только «глубокая» латеральная орбитотомия была выполнена на 8 орбитах, а в сочетании с медиальной орбитотомией — на 3 орбитах. Внутренняя декомпрессия (липэктомия) проводилась у всех пациенток. Экзофтальм после операции составил 22,5±1,2 мм (от 21 до 24 мм). Гемодинамические характеристики кровотока в орбите значительно улучшились после декомпрессии орбиты (табл. 1).

Обсуждение

Снижение кровотока по ВГВ среди пациентов с ЭОП показано во многих работах [3–7]. Современных работ, посвященных данной проблеме, недостаточно, что делает эти публикации незаменимыми в изучении данной тематики. Наши результаты показывают, что, несмотря на различие максимальной и минимальной скорости кровотока по ВГВ у пациентов, прослеживается четкая тенденция к ее увеличению после декомпрессии орбиты. Это подтверждает тот факт, что ведущей причиной гемодинамических

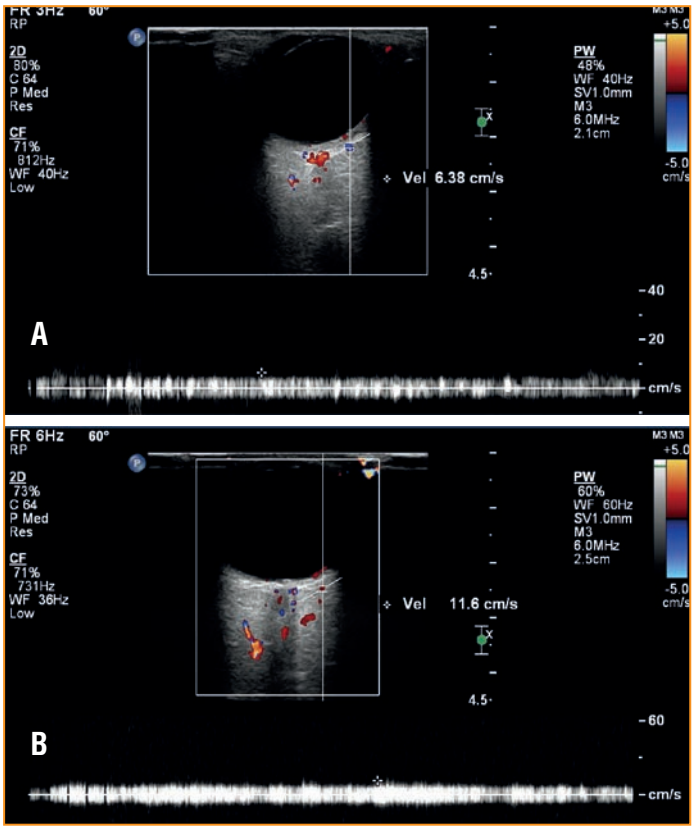

Рис. 1. Цветное допплеровское сканирование орбиты: А – скорость кровотока по верхней глазной вене до операции, В – скорость кровотока по верхней глазной вене после декомпрессии орбиты

Fig. 1. Orbital ultrasonic color Doppler imaging. Blood flow velocity in the superior ophthalmic vein: A – before orbital decompression, B – after orbital decompression

Таблица 1. Цветное допплеровское сканирование орбиты до и после декомпрессии

Table 1. Orbital ultrasonic color Doppler imaging before and after decompression

Параметр Parameter	До декомпрессии орбиты Before orbital decompression	Через 1 мес. после декомпрессии орбиты One month after orbital decompression
ИР ГА Ophthalmic artery RI	0,72±0,04	0,64±0,05
СВГВ, см/с Superior ophthalmic vein BFV, cm/sec	8,02±0,53	10,5±1,03
Экзофтальм, мм Exophthalmos, mm	26,5±2,8	22,5±1,2

Примечание. *ИР ГА — индекс резистентности глазной артерии, СВГВ — скорость кровотока по верхней глазной вене.*

Note. *RI — resistive index, BFV — blood flow velocity.*

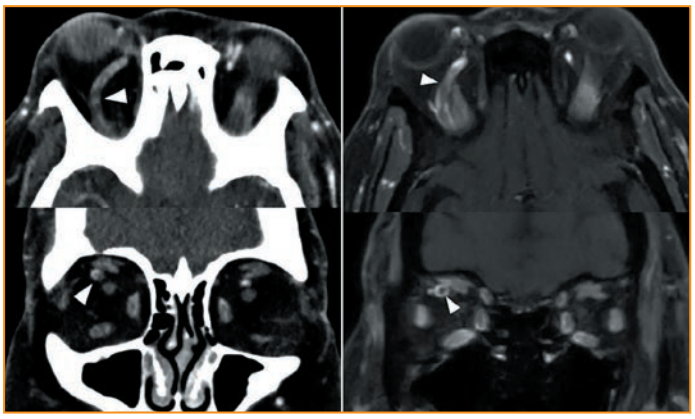

Рис. 2. Тромбоз правой верхней глазной вены у пациента с эндокринной офтальмопатией (указан стрелкой) [13]

Fig. 2. Right superior ophthalmic vein thrombosis (arrow) in a patient with Graves' ophthalmopathy [13]

нарушений является внешняя компрессия сосудистых образований у больных с ЭОП гипертрофированными мягкотканными образованиями орбиты (клетчатка, глазодвигательные мышцы). Другие возможные факторы нарушения венозного оттока в виде повышенного системного артериального давления или повышенного внутриглазного давления являются малозначимыми [1, 11].

Очевидно, что нарушение венозного оттока ввиду внешнего сдавления способствует усугублению экзофтальма, хемоза, отека век у пациентов с ЭОП. Внешняя компрессия может привести не только к снижению кровотока, но и к тромбозу ВГВ (рис. 2). По мнению некоторых авторов, именно венозный стаз, являющийся одним из элементов триады Вирхова, предрасполагает к тромбообразованию [12]. Тромбоз ВГВ — редкое состояние, которое может привести к потере зрения по причине компартмент-синдрома или вторичной глаукомы [12, 13].

По нашим предварительным результатам, декомпрессия орбиты, направленная на увеличение объема орбитальной полости и приводящая к снижению застойных явлений в глазнице, способствует увеличению скорости кровотока по ВГВ и ГА. M. Pérez-López et al. на 26 орбитах также показали значительное снижение ИР ГА и ЦАС после декомпрессивной орбитотомии [9].

Существуют две гипотезы относительно высоких показателей ИР ЦАС и ГА на дооперационном этапе [5]. Первая гипотеза основывается на наружной компрессии сосудов орбиты измененными глазодвигательными мышцами или гипертрофированной жировой клетчаткой как последствиями перенесенного воспаления. Вторая гипотеза коррелирует непосредственно с характером и степенью выраженности воспалительных изменений интраорбитальных структур в момент манифестации заболевания или активизации процесса [5].

Наши результаты и результаты M. Pérez-López et al. [9] подтверждают первую гипотезу (все пациенты по шкале CAS имели показатель ниже 3 и стабильное эутиреоидное состояние).

Проведенное исследование имеет определенные ограничения, в частности малое количество пациентов и отсутствие группы контроля. Однако предварительные результаты подчеркивают преимущества использования ЦДС как метода объективного контроля эффективности декомпрессии орбиты у пациентов с ЭОП. Безопасность и информативность метода определяют возможность использования дооперационных данных ЦДС наряду с результатами клинического и лабораторно-инструментальных исследований в качестве одного из критериев при определении показаний для хирургического лечения. Особенно актуальным является проведение оценки гемодинамики внутри орбиты у пациентов с оптической нейропатией до и после проведения хирургического лечения. Не в полной мере известна степень влияния различных видов декомпрессии орбиты на венозное и артериальное кровообращение у пациентов с ЭОП. Для ответа на эти вопросы нами планируется проведение рандомизированного исследования.

Заключение

ЦДС является информативным неинвазивным ультразвуковым методом исследования сосудов орбиты у пациентов с ЭОП, а также с осложнениями этого аутоиммунного заболевания, такими как оптическая нейропатия. Данные ЦДС в комплексном дооперационном обследовании больных с ЭОП могут быть использованы при определении показаний к хирургическому лечению. Выявление снижения ЛСК по ВГВ и увеличения ИР ГА может способствовать выбору метода декомпрессии орбиты у больных с ЭОП. Проведение ЦДС у пациентов с ЭОП после проведения костной декомпрессии орбиты выявило увеличение венозного оттока по ВГВ и снижение ИР ГА, что позволяет оценивать эффективность оперативного лечения пациентов с ЭОП.

Литература/References

1. Kashkouli M.B., Heidari I., Pakdel F. et al. Change in quality of life after medical and surgical treatment of Graves' ophthalmopathy. Middle East Afr J Ophthalmol. 2011;18(1):42–47. DOI: 10.4103/0974-9233.75884.
2. Бровкина А.Ф. Болезни орбиты. М.: Медицина; 1993.
[Brovkina A.F. Diseases of the orbit. M.: Medicine; 1993 (in Russ.)].
3. Bartley G.B., Fatourechi V., Kadrmas E.F. et al. Clinical features of Graves' ophthalmopathy in an incidence cohort. Am J Ophthalmol. 1996;121(3):284–290. DOI: 10.1016/s0002-9394(14)70276-4.
4. Nakase Y., Osanai T., Yoshikawa K., Inoue Y. Color Doppler imaging of orbital venous flow in dysthyroid optic neuropathy. Jpn J Ophthalmol. 1994;38:80–86. PMID: 7933702.
5. Alp M.N., Ozgen A., Can I. et al. Color Doppler imaging of the orbital vasculature in Graves' dis — ease with computed tomographic correlation. Br J Ophthalmol. 2000;84:1027–1030. DOI: 10.1136/ bjo.84.9.1027.
6. Konuk O., Onaran Z., Ozhan Oktar S. et al. Intraocular pressure and superior ophthalmic vein blood flow velocity in Graves' orbitopathy: relation with the clinical

features. Graefes Archive Clin Exp Ophthalmol. 2009;247(11):1555–1559. DOI: 10.1007/s00417-009-1144-0.
7. Monteiro M., Angotti-Neto H., Benabou J., Betinjane A. Color Doppler imaging of the superior ophthalmic vein in different clinical forms of Graves' orbitopathy. Jpn J Ophthalmol. 2008;52:483–488. DOI: 10.1007/s10384-008-0594-y.
8. Tranquart F., Bergès O., Koskas P. et al. Color Doppler imaging of orbital vessels: personal experience and literature review. J Clin Ultrasound. 2003;31(5):258–273. DOI: 10.1002/jcu.10169.
9. Pérez-López M., Sales-Sanz M., Rebolleda G. et al. Retrobulbar ocular blood flow changes after orbital decompression in Graves' ophthalmopathy measured by Color Doppler imaging. Invest Ophthalmol Vis Sci. 2011;52(8):5612–5617. DOI: 10.1167/iovs.10-6907.
10. Левченко О.В., Каландари А.А., Кутровская Н.Ю. и др. Результаты хирургического лечения пациентов с эндокринной офтальмопатией с применением минимально инвазивных методов. Нейрохирургия. 2018;3(20):31–36. DOI: 10.17650/1683-3295-2018-20-3-31-38.
[Levchenko O.V., Kalandari A.A., Kutrovskaya N.Y. et al. Results of surgical treatment of patients with endocrine ophthalmopathy using minimally invasive methods. Neurosurgery. 2018;3(20):31–36. DOI: 10.17650/1683-3295-2018-20-3-31-38 (in Russ.)].
11. Kashkouli M.B., Pakdel F., Kiavash V. et al. Hyperthyroid vs hypothyroid eye disease: the same severity and activity. Eye. 2011;25(11):1442–1446. DOI: 10.1038/eye.2011.186.
12. Sorrentino D., Taubenslag K.J., Bodily L.M. et al. Superior ophthalmic vein thrombosis: A rare complication of Graves' orbitopathy. Orbit. 2018;37(3):175–178. DOI: 10.1080/01676830.2017.1383467.
13. Lim L.H., Scawn R.L., Whipple K.M. et al. Spontaneous superior ophthalmic vein thrombosis: A rare entity with potentially devastating consequences. Eye (Lond). 2014;28:348–351. DOI: 10.1038/eye.2013.273.

Сведения об авторах:
Каландари Алик Амиранович — к.м.н., врач-нейрохирург, заместитель директора по лечебной работе КМЦ, ORCID iD 0000-0003-4161-0940;
Носова Анастасия Геннадьевна — врач ультразвуковой диагностики КМЦ, ORCID iD 0000-0003-3066-0117;
Кутровская Наталья Юрьевна — к.м.н., нейроофтальмолог КМЦ, ORCID iD 0000-0002-3202-570X;
Левченко Олег Валерьевич — д.м.н., проректор по лечебной работе, ORCID iD 0000-0003-0857-9398.
ФГБОУ ВО МГМСУ им. А.И. Евдокимова Минздрава России. 127473, Россия, г. Москва, ул. Делегатская, д. 20, стр. 1.
Контактная информация: *Каландари Алик Амиранович, e-mail: kalandarialik@gmail.com.* **Прозрачность финансовой деятельности:** *никто из авторов не имеет финансовой заинтересованности в представленных материалах или методах.* **Конфликт интересов** *отсутствует.* **Статья поступила** *08.11.2018.*

About the authors:
Alik A. Kalandari — MD, PhD, neurosurgeon, Deputy Medical Director of CMC, ORCID iD 0000-0003-4161-0940;
Anastasiya G. Nosova — MD, specialist in ultrasound examination of CMC, ORCID iD 0000-0003-3066-0117;
Natal'ya Yu. Kutrovskaya — MD, PhD, neuro-ophthalmologist of CMC, ORCID iD 0000-0002-3202-570X;
Oleg V. Levchenko — MD, PhD, Medical Prorector, ORCID iD 0000-0003-0857-9398.
Moscow State University of Medicine and Dentistry named after A.I. Evdokimov. 20/1, Delegatskaya str., Moscow, 127473, Russian Federation.

Contact information: *Alik A. Kalandari, e-mail: kalandarialik@gmail.com.* **Financial Disclosure:** *no author has a financial or property interest in any material or method mentioned. There is no* **conflict of interests**. **Received** *08.11.2018.*

DOI: 10.32364/2311-7729-2019-19-3-154-158

Современные тенденции декомпрессионной хирургии при эндокринной офтальмопатии

А.А. Крылова, О.И. Кривошеина

ФГБОУ ВО СибГМУ Минздрава России, Томск, Россия

РЕЗЮМЕ

В статье приведен исторический обзор развития знаний о хирургических методах декомпрессии орбиты за последние 100 лет у больных с эндокринной офтальмопатией (ЭОП). На основании литературных источников проводится анализ имеющихся хирургических доступов и методов декомпрессии орбиты, показаний к проведению данных операций, возможных осложнений.

Хирургические вмешательства при ЭОП включают в себя костную орбитотомию и внутреннюю декомпрессию орбиты, заключающуюся, как правило, в резекции периокулярной клетчатки. В настоящее время разработаны транспальпебральный, трансконъюнктивальный и эндоназальный доступы к содержимому орбиты и ее костным стенкам. Объем резекции костных стенок орбиты зависит от степени экзофтальма. Наименее травматичным видом оперативного лечения является удаление части внутренней и нижней стенок орбиты, при этом анализ эффективности существующих методов декомпрессии орбиты при ЭОП свидетельствует о достижении значительного регресса экзофтальма лишь при резекции двух и более стенок орбиты. В связи с этим наиболее предпочтительным является трансэтмоидальная эндоназальная декомпрессия орбиты с резекцией медиальной и нижней стенок, отличающаяся малой инвазивностью, отсутствием кожных разрезов и послеоперационных рубцов.

Выбор тактики и объема хирургического вмешательства при ЭОП в каждом конкретном случае зависит от тяжести клинической картины заболевания, планируемого клинико-функционального эффекта, с обязательным учетом риска развития возможных осложнений.

Ключевые слова: *эндокринная офтальмопатия, отечный экзофтальм, декомпрессионная орбитотомия, наружная орбитотомия, трансэтмоидальная декомпрессионная орбитотомия, внутренняя декомпрессия орбиты.*

Для цитирования: *Крылова А.А., Кривошеина О.И. Современные тенденции декомпрессионной хирургии при эндокринной офтальмопатии. Клиническая офтальмология. 2019;19(3):154–158.*

Surgical decompression for endocrine ophthalmopathy: state-of-the-art

A.A. Krylova, O.I. Krivosheina

Siberian State Medical University, Tomsk, Russian Federation

ABSTRACT

The article addresses historical overview of surgical techniques for orbital decompression in patients with endocrine ophthalmopathy over the last century. The authors discuss available surgical approaches and techniques for orbital decompression, indications, and potential complications.

Surgical techniques for endocrine ophthalmopathy include bony orbitotomy and internal orbital decompression which usually involves the resection of periocular fat. Currently, transpalpebral, transconjunctival, and endonasal approaches are used to reach orbit and its walls. Surgical volume of orbital wall resection depends on exophthalmos severity. Partial resection of internal and inferior orbital walls is less traumatic procedure. However, analysis of the efficacy of available techniques for orbital decompression for endocrine ophthalmopathy demonstrates that exophthalmos significantly improves after the resection of two or more orbital walls only. Considering this, trans-ethmoidal endonasal orbital decompression with the resection of medial and inferior orbital walls characterized by minimal invasiveness, lack of skin incisions and surgical scars is the first choice.

The choice of surgical strategy and surgical volume in endocrine ophthalmopathy depends on the severity of clinical manifestations, expected clinical functional outcomes, and risks of potentional complications.

Keywords: *endocrine ophthalmopathy, edematous exophthalmos, orbital decompression, external orbitotomy, trans-ethmoidal endonasal orbital decompression, internal orbital decompression.*

For citation: *Krylova A.A., Krivosheina O.I. Surgical decompression for endocrine ophthalmopathy: state-of-the-art. Russian Journal of Clinical Ophthalmology. 2019;19(3):154–158.*

Введение

Эндокринная офтальмопатия (ЭОП) представляет собой органоспецифическое аутоиммунное заболевание, при котором происходит воспалительная инфильтрация содержимого орбиты. Одной из клинических стадий ЭОП является отечный экзофтальм, который встречается в 62,74% случаев [1].

Согласно современным рекомендациям European Group On Grave`s Orbitopathy на данной стадии заболевания назначаются гипотиреоидные и кортикостероидные

препараты, а также лучевая терапия на область орбит [2]. Однако в 27–40% случаев вышеописанное лечение не обеспечивает положительного результата, существенно повышая риск развития таких тяжелых осложнений, как компрессионная оптическая нейропатия или кератопатия с угрозой перфорации роговицы [1]. При отсутствии эффекта от консервативной терапии показано проведение декомпрессионных операций на орбите, направленных на уменьшение интраорбитального давления с целью сохранения глаза и зрительных функций [3], при этом в случае угрозы потери зрения хирургическое вмешательство должно быть проведено по ургентным показаниям, независимо от функционального состояния щитовидной железы [3, 4]. Кроме того, по мнению А.Ф. Бровкиной и соавт., резекция внутренней стенки орбиты показана и при липогенном варианте ЭОП, плохо поддающемся консервативному лечению [4]. Таким образом, основными показаниями для декомпрессионной хирургии орбиты являются: быстро нарастающий экзофтальм при отсутствии эффекта от консервативного лечения; угроза потери зрительных функций в результате компрессионной оптической нейропатии или перфорации роговицы при прогрессировании заболевания; невозможность проведения кортикостероидной терапии [1]. Дополнительными показаниями служат жалобы пациента на имеющийся эстетический недостаток и планирование операции на глазодвигательных мышцах.

Декомпрессионная орбитотомия: история вопроса

Впервые декомпрессия орбиты при лечении отечного экзофтальма была применена в 1911 г. A. Dollinger, который предложил резецировать наружную стенку орбиты, адаптировав операцию Kroeinlein по удалению дермоидной орбитальной кисты. Хирургическое вмешательство было травматичным и не обеспечивало клинически значимого эффекта, поскольку регресс экзофтальма не превышал 2 мм. Однако оно послужило основой для формирования идеи декомпрессионной хирургии у больных ЭОП [1, 5, 6].

В 1912 г. для большего увеличения объема орбиты в ходе наружной орбитотомии была удалена часть ее нижней стенки. Позднее была предложена медиальная декомпрессия орбиты с удалением ее внутренней и нижней стенок через кожный разрез вдоль боковой поверхности носа, однако регресс экзофтальма не превышал 2–3 мм [7].

В целом концепция комбинированной орбитотомии с удалением двух и более костных стенок глазницы была сформулирована в 1930–1940-х гг.

В 1989 г. C.R. Leone впервые предложил метод глубокой латеральной декомпрессии, заключающийся в удалении наружной стенки орбиты, вплоть до большого крыла клиновидной кости, чрескожным доступом через верхнее веко [8]. Регресс экзофтальма в послеоперационном периоде достигал 6,3 мм [3, 9].

S.M. Graham et al. предложили в ходе костной декомпрессии использовать комбинированный доступ с удалением внутренней и наружной стенок орбиты при сохранении нижней стенки, что позволило бы уменьшить риск развития послеоперационной диплопии. В 2003 г. с применением данной методики было прооперировано 40 пациентов (63 орбиты). Период наблюдения составил 31,5 мес. Согласно клиническим данным регресс экзофтальма составил 4,1 мм, величина глазной щели уменьшилась на 2 мм (от 0 до 7 мм). Представленные результаты свидетельствуют об эффективности предлагаемой методики в прогнозированном регрессе экзофтальма. Однако у 4 больных (10%) возникла послеоперационная диплопия, по поводу которой 2 пациентам были выполнены корригирующие операции на глазных мышцах. Кроме того, в исследовании отсутствовала группа сравнения, что затрудняет объективную оценку полученных результатов [10].

В настоящее время данный метод используется как часть комбинированной — латеральной и медиальной — декомпрессии орбиты [10, 11], при этом внутренняя стенка орбиты удаляется эндоназальным доступом, а латеральная — чрескожным. В послеоперационном периоде отмечается улучшение остроты зрения, исчезает двоение, регресс экзофтальма составляет до 4,8 мм [12]. Однако удаление наружного края орбиты может сопровождаться стойким косметическим дефектом, что является существенным недостатком данной операции [13, 14].

Необходимо отметить, что при анализе эффективности латеральной и медиальной костной декомпрессий орбиты при угрозе развития компрессионной оптической нейропатии, проведенном C.H. Choe et al. в 2011 г., установлено уменьшение экзофтальма после латеральной декомпрессии на 6,3 мм, после медиальной — только на 3,1 мм [15].

Декомпрессионная орбитотомия: современные тенденции

Костная декомпрессия орбиты

На сегодняшний день при проведении костной декомпрессии орбиты в 95% случаев используется трансантральный доступ с удалением нижней и внутренней стенок глазницы, что, согласно литературным данным, обеспечивает уменьшение экзофтальма на 4,7–5,5 мм [16]. Тем не менее во время операции имеется риск повреждения инфраорбитального нерва с нарушением чувствительности в зоне иннервации, а в послеоперационном периоде — риск пролабирования орбитальной клетчатки и утолщенных нижней прямой, нижней косой глазодвигательных мышц в гайморову пазуху с ротацией глазного яблока книзу и кзади [1, 17].

С целью удаления верхней стенки орбиты разработан метод трансфронтальной декомпрессии орбиты, однако в связи с высоким риском повреждения лобной доли головного мозга в настоящее время он не применяется [17].

В последние годы предпочтение отдается декомпрессионным операциям, осуществляемым эндоскопическим доступом, впервые предложенным D. Kennedy в 1990 г. [18]. Во время оперативного вмешательства удаляется внутренняя и часть нижней стенки орбиты с сохранением инфраорбитального нерва. Согласно клиническим наблюдениям в послеоперационном периоде экзофтальм уменьшается на 3,65–4,4 мм, повышение остроты зрения отмечается у 89% больных.

В 2008 г. R. Mladina в ходе декомпрессии орбиты эндоназальным доступом выполнил резекцию внутренней стенки орбиты, вплоть до передней стенки клиновидной пазухи, и резекцию ее нижней стенки, что в общей сложности обеспечило регресс экзофтальма на 4,6 мм [19].

Однако подобный доступ к стенкам орбиты требует выполнения частичной резекции средней носовой раковины, широкого открытия верхнечелюстной пазухи, а в ряде слу-

чаев — резекции ячеек решетчатой кости, что в определенной степени повышает риск развития инфекционно-воспалительных осложнений в послеоперационном периоде [20].

В 2009 г. Chu E.A. et al. проведен сравнительный анализ эффективности двух доступов к орбите в ходе костной декомпрессии: эндоскопического и комбинированного (эндоскопического и наружного). В исследовании оценивались результаты хирургического лечения 69 больных ЭОП (112 орбитотомий). Согласно полученным данным регресс экзофтальма при использовании комбинированного доступа для декомпрессии орбиты составил 7,4±2,3 мм, при эндоскопическом доступе данный показатель уменьшился только на 4,6 мм. Исходя из результатов исследования было рекомендовано применение эндоскопического доступа в ходе декомпрессии орбиты при экзофтальме средней степени тяжести, комбинированного доступа — при экзофтальме тяжелой степени [21, 22].

В 2012 г. П.А. Кочетковым и соавт. оптимизирован метод эндоназальной декомпрессии орбиты [23, 24] путем разработки трансэтмоидальной декомпрессионной орбитотомии [25]. Объем эндоскопической операции включает расширенную полисинусотомию, тотальную этмоидэктомию, удаление передней стенки сфеноидального синуса с частичной резекцией медиальной стенки орбиты [25]. После создания достаточно широкого костного «окна» в стенке орбиты дополнительно вскрывается периорбита, что обеспечивает пролапс мягких тканей орбиты в хирургически сформированное отверстие. Степень резекции внутренней стенки орбиты определяется наличием асимметричного положения глазных яблок, одно- или двухстороннего экзофтальма, выраженности дегенеративных изменений глазодвигательных мышц, а также анатомо-топографическими особенностями строения решетчатого лабиринта в каждом конкретном случае. При выраженном экзофтальме авторы рекомендуют удалять медиальную треть нижней стенки орбиты [25].

Анализ результатов клинических исследований свидетельствует о высокой эффективности трансэтмоидальной эндоназальной декомпрессионной орбитотомии. Так, например, регресс экзофтальма в послеоперационном периоде составляет 5,1 мм [24]. При этом отмечено улучшение зрительных функций и отсутствие косметического дефекта. Кроме того, по данным магнитной спиральной компьютерной томографии орбит, у пациентов, прооперированных данным методом, выявлено уменьшение объема глазных мышц и орбитальной клетчатки [24]. Однако необходимо отметить, что у 82% больных в раннем послеоперационном периоде развиваются диплопия и косоглазие. Вместе с этим, согласно опубликованным данным, в 64% случаев диплопия имеет транзиторный характер и полностью исчезает в течение 20–22 дней после хирургического вмешательства. В остальных 18% случаев с развитием постоянной диплопии и сходящегося косоглазия показана операция на глазодвигательных мышцах [24].

В 2017 г. О.В. Левченко и соавт. разработан метод костной декомпрессии орбиты и резекции орбитальной клетчатки с использованием нейронавигационной системы, которая позволяет хирургу запланировать объем резекции стенок орбиты на этапе предоперационной подготовки и выбрать наиболее безопасную траекторию хирургического доступа, обходя анатомически важные структуры [25]. Объем костной декомпрессии включал резекцию внутренней, нижней и наружной стенок орбиты. В раннем послеоперационном периоде регресс экзофтальма составил 4 мм, степень ретракции век не изменилась. При осмотре через 6 мес. регресс экзофтальма достиг 10 мм, ретракция век отсутствовала полностью [25]. Среди осложнений преобладала диплопия (30%), а также описаны единичные случаи ликвореи из клиновидной пазухи [26, 27].

В целом необходимо отметить, что уменьшение экзофтальма после костной декомпрессии колеблется от 2 до 7 мм. При этом в случае удаления 2 или 3 стенок орбиты регресс экзофтальма составляет от 3,65 до 5,9 мм. При удалении 4 стенок орбиты отмечается наиболее значительное уменьшение экзофтальма — до 7 мм, однако выполнение подобного объема орбитотомии сопряжено с необратимой деформацией глазницы [1].

Внутренняя декомпрессия орбиты

Альтернативой костной орбитотомии при декомпрессионной хирургии ЭОП является внутренняя декомпрессия орбиты, в ходе которой выполняют частичную резекцию орбитальной клетчатки. Данная операция используется в качестве неотложной помощи при декомпенсированном отечном экзофтальме, а также с косметической целью при стабилизации патологического процесса [1]. Доступ к орбитальной клетчатке осуществляется транспальпебрально или трансконъюнктивально, и объем удаляемой клетчатки варьирует от 2 до 12 см^3 [28, 29], при этом для достижения положительного эффекта необходимо эвакуировать не менее 5,8 см^3 орбитальной клетчатки.

При транспальпебральной внутренней декомпрессии, предложенной N. Olivary в 2001 г., предварительно выполняются два кожных разреза вдоль нижнего и верхнего век, открывающих доступ к 4 квадрантам орбиты. Во время операции в среднем удаляется 6,2 см^3 орбитальной клетчатки. Регресс экзофтальма в послеоперационном периоде составляет 5,9 мм [30].

Модификацией транспальпебральной внутренней декомпрессии орбиты является операция S. Trokel по удалению перибульбарной клетчатки через разрез кожи по нижнему веку. Однако в нижнем отделе орбиты размещается около 45% общего объема клетчатки глазницы, в связи с чем регресс экзофтальма после данной операции не превышает 1,8–3,3 мм [31].

Метод внутренней декомпрессии орбиты с трансконъюнктивальным подходом через конъюнктиву нижней переходной складки позволяет добиться регресса экзофтальма до 5,4 мм, сохранения или улучшения зрительных функций — в 86,1% случаев [1, 32, 33].

Необходимо отметить, что выполнение внутренней декомпрессии орбиты при ЭОП возможно только при сохранении нормальных анатомических параметров мягкотканного содержимого орбиты по данным компьютерной томографии или магнитно-резонансной томографии глазниц [34].

Осложнения декомпрессии орбиты

Декомпрессионная хирургия орбиты, как и всякое хирургическое вмешательство, сопряжена с риском развития интра- и послеоперационных осложнений, связанных как с видом операции, так и с хирургическим доступом. Среди осложнений после костной декомпрессии орбиты встречаются: послеоперационная диплопия (4–20%), синуситы (16%), фронтиты (2%), послеоперационное инфицирование орбиты (0,8%), парез супраорбитального нерва (3%) [4, 35].

После внутренней декомпрессии орбиты при ЭОП, по данным N. Olivary, наиболее часто встречаются: ретробульбарная гематома (0,6%), парез супраорбитального нерва (3%), послеоперационная ретракция нижнего века (1,7%), послеоперационная асимметрия положения верхних век (5,2%), послеоперационное инфицирование орбиты (0,8%), диплопия (4%) [27].

Заключение

Необходимо отметить, что на сегодняшний день разработано большое число модификаций декомпрессионной хирургии при ЭОП, различающихся доступом и объемом резекции костных стенок орбиты. Наиболее оптимальным доступом для проведения декомпрессионной орбитотомии является эндоназальный доступ, обладающий такими преимуществами, как малая инвазивность, отсутствие кожных разрезов и послеоперационных рубцов [18, 19, 21, 23–25].

Объем резекции костных стенок орбиты зависит от степени экзофтальма. Анализ эффективности существующих методов декомпрессии орбиты при ЭОП свидетельствует о достижении значительного регресса экзофтальма лишь при резекции двух и более стенок орбиты [17].

Таким образом, выбор метода декомпрессионной хирургии при лечении отечного экзофтальма у больных с ЭОП должен осуществляться сугубо индивидуально, с учетом тяжести клинической картины заболевания, планируемого клинико-функционального эффекта в послеоперационном периоде, а также возможных рисков развития осложнений.

Литература

1. Бровкина А.Ф. Эндокринная офтальмопатия: реальность и перспективы. Офтальмологические ведомости. 2012;5(2):31–34.
2. Ponto K.A., Pitz S., Mann W.J. et al. Management of Graves` Orbitopathy: evidence-based recommendations. Dtsch Med Wochenschr. 2009;134(49):2521–2524. DOI: 10.1055/s-0029-1243057.
3. Федеральные клинические рекомендации по диагностике и лечению эндокринной офтальмопатии при аутоиммунной патологии щитовидной железы. М.; 2014. DOI:10.14341/probl201561161–74.
4. Бровкина А.Ф., Яценко О.Ю., Аубакирова А.С. Методика расчета объема орбитальной клетчатки, удаляемой при декомпрессивной операции у больных с эндокринной офтальмопатией. Вестник офтальмологии. 2009;125(5):24–126.
5. McCord C. Orbital decompression for Graves` disease: exposure through lateral canthal and inferior fornix incision. Ophthalmology. 1981;88:533–541. PMID: 6894974.
6. Dollinger J. Die drickentlastlung der augenhokle durch entfurnung der ausseren orbitalwand bei hochgradiegen exophthalmos und konsekutwer hornhauterkronkung. Deutsche Medizinische Wochenschrift. 1911;37:1888–1890.
7. Rootman D.B. Orbital decompression for thyroid eye disease. Surv. Ophthalmol. 2018;63(1):86–104. DOI: 10.1016/j.survophthal.2017.03.007.
8. Leone C.R., Piest K.L., Newman R.J. Medial and lateral wall decompression for thyroid ophthalmopathy. Am J Ophthalmol. 1989;108(2):160–166. DOI: 10.1016/0002-9394(89)90011-1.
9. Ramesh S., Nobori A., Wang Y. et al. Orbital expansion in cranial vault after minimally invasive extradural transorbital decompression for thyroid orbitopathy. Ophthalmic Plast Reconstr Surg. 2019;35(1):17–21. DOI: 10.1097/IOP.0000000000001124.
10. Graham S., Brown C., Carter K. Medial and lateral orbital wall surgery for balanced decompression in thyroid eye disease. Laryngoscope. 2003;113(7):1206–1209. DOI: 10.1097/00005537-200307000-00017.
11. Yao W.C., Sedaghat A.R., Yadav P. et al. Orbital Decompression in the Endoscopic Age: The Modified Inferomedial Orbital Strut. Otolaryngol Head Neck Surg. 2016;154(5):963–969. DOI: 10.1177/0194599816630722.
12. Wehrmann D., Antisdel J.L. An update on endoscopic orbital decompression. Curr. Opin. Otolaryngol. head neck surg. 2017;25(1):73–78. DOI: 10.1097/MOO.0000000000000326.
13. Кочетков П.А., Свистушкин В.М., Груша Я.О. Балансная декомпрессия орбиты при эндокринной офтальмопатии. Первый опыт. Медицинский совет. 2016;18:133–136. DOI: 10.21518/2079-701X-2016-18-133-136.
14. Kakizaki H., Takahashi Y., Ichinose A. et al. The importance of rim removal in deep lateral orbital wall decompression. Clin. Ophthalmol. 2011;5:865–869. DOI: 10.2147/OPTH.S20855.
15. Choe C.H., Cho R.I., Elner V.M. Comparison of lateral and medial orbital decompression for the treatment of compressive optic neuropathy in thyroid eye disease. Ophthal Plast Reconstr Surg. 2011;27(1):4–11. DOI: 10.1097/IOP.0b013e3181df6a87.
16. Tooley A.A., Godfrey K.J., Kazim M. Evolution of thyroid eye disease decompression-dysthyroid optic neuropathy. Eye (Lond). 2019;33(2):206–211. DOI: 10.1038/s41433-018-0259-0.
17. Ediriwickrema L.S., Korn B.S., Kikkawa D.O. Orbital decompression for thyroid-related orbitopathy during the quiescent phase. Ophthalmic plast reconstr surg. 2018;34(4S Suppl 1):S90–S97. DOI: 10.1097/IOP.0000000000001119.
18. Kennedy D.W., Goodstein M.L., Miller N.R., Zinreich S.J. Endoscopic transnasal orbital decompression. Arch Otolaryngol Head Neck Surg. 1990;116(3):275–282. PMID: 2306344.
19. Mladina R. Endoscopic endonasal orbital decompression. Tuttlingen. 2008.
20. Weiler D.L. Thyroid eye disease: a review. Clin. Exp. Optom. 2017;100(1):20–25. DOI: 10.1111/cxo.12472.
21. Chu E.A., Miller N.R., Lane A.P. Selective endoscopic decompression of the orbital apex for disthyroid optic neuropathy. Laryngoscope. 2009;119(6):1236–1240. DOI: 10.1002/lary.20240.
22. Кочетков П.А., Свириденко Н.Ю. Эндоназальная эндоскопическая декомпрессия орбиты трансэтмоидальным доступом у пациентов с болезнью Грейвса и эндокринной офтальмопатией. Клиническая и экспериментальная тиреоидология. 2010;6(1):26–31.
23. Кочетков П.А. Возможности хирургического лечения эндокринной офтальмопатии. Взгляд оториноларинголога. Клиническая и экспериментальная тиреоидология. 2017;13(3):29–35. DOI: 10.14341/ket2017329-35.
24. Кочетков П.А. Трансэтмоидальная декомпрессионная орбитотомия при эндокринной офтальмопатии в стадии ремиссии: особенности хирургического вмешательства и результаты коррекции экзофтальма. Вестник оториноларингологии. 2017;82(1):38–42. DOI: 10.17116/otorino201782138-42.
25. Левченко О.В., Каландари А.А., Григорьев А.Ю. и др. Миниинвазивные методы хирургического лечения эндокринной офтальмопатии. Офтальмология. 2017;14(2):163–169. DOI: 10.18008/1816-5095-2017-2-163-169.
26. Jefferis J.M., Jones R.K., Currie Z.I. et al. Orbital decompression for thyroid eye disease: methods, outcomes, and complications. Eye (Lond). 2018;32(3):626–636. DOI: 10.1038/eye.2017.260.
27. Wu C.Y., Niziol L.M., Musch D.C. et al. Thyroid-related orbital decompression surgery: a multivariate analysis of risk factors and outcomes. Ophthalmic plast. Reconstr. surg. 2017;33(3):189–195. DOI: 10.1097/IOP.0000000000000699.
28. Tavassol F., Kokemüller H., Müller-Tavassol C. et al. A quantitative approach to orbital decompression in Graves' disease using computer-assisted surgery: a compilation of different techniques and introduction of the "temporal cage". J Oral Maxillofac Surg. 2012;70(5):1152–1160. DOI: 10.1016/j.joms.2011.02.127.
29. Бровкина А.Ф., Яценко О.Ю., Аубакирова А.С. Методика расчета объема орбитальной клетчатки, удаляемой при декомпрессивной операции у больных с эндокринной офтальмопатией. Вестник офтальмологии. 2009;3:24–26.
30. Olivary N. Endocrine ophthalmopathy (surgical treatment). Heidelberg: Kaden Verlag, 2001.
31. Trokel S., Kazim M., Moore S. Orbital fat removal decompression for Graves` ophthalmopathy. Ophthalmology. 1993;100:674–682.
32. De Riu G., Meloni S.M., Gobbi R. et al. Subciliary versus swinging eyelid approach to the orbital floor. J Craniomaxillofac surg. 2008;36(8):439–442. DOI: 10.1016/j.jcms.2008.07.005.
33. Thorne A.W., Rootman D.B. Influence of surgical approach for decompression on lower eyelid position in thyroid eye disease. Orbit. 2019;25:1–3. DOI: 10.1080/01676830.2019.1600148.
34. Garau L.M., Guerrieri D., De Cristofaro F. et al. Extraocular muscle sampled volume in Graves' orbitopathy using 3-T fast spin-echo MRI with iterative decomposition of water and fat sequences. Acta Radiol. Open. 2018;25:7(6):205. DOI: 10.1177/2058460118780892.
35. Кочетков П.А. Осложнения трансэтмоидальных декомпрессий орбит при эндокринной офтальмопатии: возможности снижения риска. Российская ринология. 2016;24(2):7–12. DOI: 10.17116/rosrino20162427-12.

References

1. Brovkina A.F. Endocrine ophthalmopathy: reality and prospects. Oftal'mologicheskiye vedomosti. 2012;5(2):31–34 (in Russ.).
2. Ponto K.A., Pitz S., Mann W.J. et al. Management of Graves` Orbitopathy: evidence-based recommendations. Dtsch Med Wochenschr. 2009;134(49):2521–2524. DOI: 10.1055/s-0029-1243057.
3. Federal clinical guidelines for the diagnosis and treatment of endocrine ophthalmopathy in autoimmune thyroid disease. M.; 2014 (in Russ.). DOI:10.14341/probl201561161–74.
4. Brovkina A.F., Yatsenko O.Yu., Aubakirova A.S. The method of calculating the volume of orbital cell removable at decompressive operation in patients with endocrine ophthalmopathy. Vestnik oftal'mologii. 2009;125(5):24–26 (in Russ.).
5. McCord C. Orbital decompression for Graves` disease: exposure through lateral canthal and inferior fornix incision. Ophthalmology. 1981;88:533–541. PMID: 6894974.
6. Dollinger J. Die drickentlastlung der augenhokle durch entfurnung der ausseren orbitalwand bei hochgradiegen exophthalmos und konsekutwer hornhauterkronkung. Deutsche Medizinische Wochenschrift. 1911;37:1888–1890.
7. Rootman D.B. Orbital decompression for thyroid eye disease. Surv. Ophthalmol. 2018;63(1):86–104. DOI: 10.1016/j.survophthal.2017.03.007.
8. Leone C.R., Piest K.L., Newman R.J. Medial and lateral wall decompression for thyroid ophthalmopathy. Am J Ophthalmol. 1989;108(2):160–166. DOI: 10.1016/0002-9394(89)90011-1.

9. Ramesh S., Nobori A., Wang Y. et al. Orbital expansion in cranial vault after minimally invasive extradural transorbital decompression for thyroid orbitopathy. Ophthalmic Plast Reconstr Surg. 2019;35(1):17–21. DOI: 10.1097/IOP.0000000000001124.
10. Graham S., Brown C., Carter K. Medial and lateral orbital wall surgery for balanced decompression in thyroid eye disease. Laryngoscope. 2003;113(7):1206–1209. DOI: 10.1097/00005537-200307000-00017.
11. Yao W.C., Sedaghat A.R., Yadav P. et al. Orbital Decompression in the Endoscopic Age: The Modified Inferomedial Orbital Strut. Otolaryngol Head Neck Surg. 2016;154(5):963–969. DOI: 10.1177/0194599816630722.
12. Wehrmann D., Antisdel J.L. An update on endoscopic orbital decompression. Curr. Opin. Otolaryngol. head neck surg. 2017;25(1):73–78. DOI: 10.1097/MOO.0000000000000326.
13. Kochetkov P.A., Svistushkin V.M., Grusha Ya.O. Balanced decompression of the orbit with endocrine ophthalmopathy. First Experience. Meditsinskiy sovet. 2016;18:133–136 (in Russ.). DOI: 10.21518/2079-701X-2016-18-133-136.
14. Kakizaki H., Takahashi Y., Ichinose A. et al. The importance of rim removal in deep lateral orbital wall decompression. Clin. Ophthalmol. 2011;5:865–869. DOI: 10.2147/OPTH.S20855.
15. Choe C.H., Cho R.I., Elner V.M. Comparison of lateral and medial orbital decompression for the treatment of compressive optic neuropathy in thyroid eye disease. Ophthal Plast Reconstr Surg. 2011;27(1):4–11. DOI: 10.1097/IOP.0b013e3181df6a87.
16. Tooley A.A., Godfrey K.J., Kazim M. Evolution of thyroid eye disease decompression-dysthyroid optic neuropathy. Eye (Lond). 2019;33(2):206–211. DOI: 10.1038/s41433-018-0259-0.
17. Ediriwickrema L.S., Korn B.S., Kikkawa D.O. Orbital decompression for thyroid-related orbitopathy during the quiescent phase. Ophthalmic plast reconstr surg. 2018;34(4S Suppl 1):S90–S97. DOI: 10.1097/IOP.0000000000001119.
18. Kennedy D.W., Goodstein M.L., Miller N.R., Zinreich S.J. Endoscopic transnasal orbital decompression. Arch Otolaryngol Head Neck Surg. 1990;116(3):275–282. PMID: 2306344.
19. Mladina R. Endoscopic endonasal orbital decompression. Tuttlingen. 2008.
20. Weiler D.L. Thyroid eye disease: a review. Clin. Exp. Optom. 2017;100(1):20–25. DOI: 10.1111/cxo.12472.
21. Chu E.A., Miller N.R., Lane A.P. Selective endoscopic decompression of the orbital apex for disthyroid optic neuropathy. Laryngoscope. 2009;119(6):1236–1240. DOI: 10.1002/lary.20240.
22. Kochetkov P.A., Sviridenko N.Yu. Endonasal endoscopic decompression of the orbit by transesmoidal access in patients with Graves' disease and endocrine ophthalmopathy. Klinicheskaya i eksperimental'naya tireoidologiya. 2010;6(1):26–31 (in Russ.).
23. Kochetkov P.A. Possibilities of surgical treatment of endocrine ophthalmopathy. View otorhinolaryngologist. Klinicheskaya i eksperimental'naya tireoidologiya. 2017;13(3):29–35. DOI: 10.14341/ket2017329-35 (in Russ.).
24. Kochetkov P.A. Transethmoidal decompression orbitotomy with endocrine ophthalmopathy in remission: features of surgical intervention and the results of correction of exophthalmos. Vestnik otorinolaringologii. 2017;82(1):38–42. DOI: 10.17116/otorino201782138-42 (in Russ.).
25. Levchenko O.V., Kalandari A.A., Grigor'ev A.Yu. et al. Minimally invasive methods of surgical treatment of endocrine ophthalmopathy. Oftal'mologiya. 2017;14(2):163–169 (in Russ.). DOI: 10.18008/1816-5095-2017-2-163-169.
26. Jefferis J.M., Jones R.K., Currie Z.I. et al. Orbital decompression for thyroid eye disease: methods, outcomes, and complications. Eye (Lond). 2018;32(3):626–636. DOI: 10.1038/eye.2017.260.
27. Wu C.Y., Niziol L.M., Musch D.C. et al. Thyroid-related orbital decompression surgery: a multivariate analysis of risk factors and outcomes. Ophthalmic plast. Reconstr. surg. 2017;33(3):189–195. DOI: 10.1097/IOP.0000000000000699.
28. Tavassol F., Kokemüller H., Müller-Tavassol C. et al. A quantitative approach to orbital decompression in Graves' disease using computer-assisted surgery: a compilation of different techniques and introduction of the "temporal cage". J Oral Maxillofac Surg. 2012;70(5):1152–1160. DOI: 10.1016/j.joms.2011.02.127.
29. Brovkina A.F., Yatsenko O.Yu., Aubakirova A.S. The method of calculating the amount of orbital fiber removed during decompressive surgery in patients with endocrine ophthalmopathy. Vestnik oftal'mologii. 2009;3:24–26 (in Russ.).
30. Olivary N. Endocrine ophthalmopathy (surgical treatment). Heidelberg: Kaden Verlag, 2001.
31. Trokel S., Kazim M., Moore S. Orbital fat removal decompression for Graves` ophthalmopathy. Ophthalmology. 1993;100:674–682.
32. De Riu G., Meloni S.M., Gobbi R. et al. Subciliary versus swinging eyelid approach to the orbital floor. J Craniomaxillofac surg. 2008;36(8):439–442. DOI: 10.1016/j.jcms.2008.07.005.
33. Thorne A.W., Rootman D.B. Influence of surgical approach for decompression on lower eyelid position in thyroid eye disease. Orbit. 2019;25:1–3. DOI: 10.1080/01676830.2019.1600148.
34. Garau L.M., Guerrieri D., De Cristofaro F. et al. Extraocular muscle sampled volume in Graves' orbitopathy using 3-T fast spin-echo MRI with iterative decomposition of water and fat sequences. Acta Radiol. Open. 2018;25:7(6):205. DOI: 10.1177/2058460118780892.
35. Kochetkov P.A. Complications of transesmoid orbit decompression in endocrine ophthalmopathy: risk reduction opportunities. Rossiyskaya rinologiya. 2016;24(2):7–12 (in Russ.). DOI: 10.17116/rosrino20162427-12.

Сведения об авторах:
Крылова Анна Андреевна — к.м.н., ассистент кафедры офтальмологии, ORCID iD 0000-0001-8009-6302;
Кривошеина Ольга Ивановна — д.м.н., профессор, заведующая кафедрой офтальмологии, ORCID iD 0000-0001-7509-5858.
ФГБОУ ВО СибГМУ Минздрава России. 634050, Россия, г. Томск, Московский тракт, д. 2.
Контактная информация: *Крылова Анна Андреевна, e-mail: krilovane@yandex.ru.* **Прозрачность финансовой деятельности:** *никто из авторов не имеет финансовой заинтересованности в представленных материалах или методах.* **Конфликт интересов** *отсутствует.* **Статья поступила** *22.02.2019.*

About the authors:
Anna A. Krylova — MD, PhD, Assistant of the Department of Ophthalmology, ORCID iD 0000-0001-8009-6302;
Olga I. Krivosheina — MD, PhD, Professor, Head of the Department of Ophthalmology, ORCID iD 0000-0001-7509-5858.
Siberian State Medical University. 2, Moscow tract, Tomsk, 634050, Russian Federation.

Contact information: *Anna A. Krylova, e-mail: krilovane@yandex.ru.* **Financial Disclosure:** *no authors have a financial or property interest in any material or method mentioned. There is no* **conflict of interests**. **Received** *22.02.2019.*

DOI: 10.32364/2311-7729-2019-19-3-159-162

Особенности выбора терапии при первичной открытоугольной глаукоме

Ж.Г. Оганезова[1], С.В. Симонова[2]

[1]ФГБОУ ВО РНИМУ им. Н.И. Пирогова Минздрава России, Москва, Россия
[2]ГБУ «НИИОЗММ ДЗМ», Москва, Россия

РЕЗЮМЕ

Согласно данным метаанализа, предполагаемое количество заболевших глаукомой к 2020 г. составит 65,5 млн человек, а к 2040 г. — 111,8 млн. Глаукома требует тщательной оценки рисков и пользы назначения местных антиглаукомных препаратов для каждого конкретного пациента с учетом его исходного состояния и стадии заболевания, возможности возникновения непереносимости препаратов, аллергических реакций и осложнений длительной терапии глаукомы. Поэтому на первый план выходит подбор гипотензивного средства, обладающего выраженной эффективностью в отношении снижения уровня внутриглазного давления (ВГД), нейропротекторными свойствами и составом, в который входят компоненты, предотвращающие возникновение осложнений, в т. ч. синдрома «сухого глаза» (ССГ). В статье представлены экспериментальные и клинические данные разных лет по препаратам с подобной активностью. К таким средствам относится группа селективных альфа-2-адреномиметиков, ее представителем является бримонидин. Для бримонидина проведен ряд исследований, подтверждающих его прямое нейропротекторное действие, которое не зависит от его гипотензивного эффекта, т. е. выживаемость клеток увеличивается даже на фоне высокого ВГД до полной его компенсации. Особенностью, обусловливающей выраженный гипотензивный эффект при переводе пациентов на бримонидин, является двойной механизм снижения ВГД — за счет влияния на продукцию внутриглазной жидкости и увеосклеральный отток. Люксфен (0,2% раствор бримонидина) включает в свой состав поливиниловый спирт. Преимуществом наличия данного компонента в составе офтальмологического раствора является его увлажняющее и защитное действие в отношении тканей поверхности глаза. Поливиниловый спирт способствует снижению развития симптомов ССГ при длительной терапии и добавлении бримонидина в качестве дополнительного компонента антиглаукомной терапии.

Ключевые слова: *глаукома, первичная открытоугольная глаукома, нейропротекция, синдром «сухого глаза», комплаентность, альфа-адреномиметики, бримонидин.*

Для цитирования: *Оганезова Ж.Г., Симонова С.В. Особенности выбора терапии при первичной открытоугольной глаукоме. Клиническая офтальмология. 2019;19(3):159–162.*

Modalities for the treatment of primary open-angle glaucoma

J.G. Oganezova[1], S.V. Simonova[2]

[1]Pirogov Russian National Research Medical University, Moscow, Russian Federation
[2]State Budgetary Institution "Research Institute for Healthcare Organization and Medical Management of Moscow Healthcare Department", Moscow, Russian Federation

ABSTRACT

Meta-analysis demonstrates that the number of patients with glaucoma worldwide is estimated to be 65.5 million in 2020 and 111.8 million in 2040. Glaucoma requires careful evaluation of the risks and benefits of topical medications for a certain patient considering ocular status and disease stage, potential drug intolerance, allergic reactions, and long-term glaucoma treatment complications. Therefore, the primary goal is to select a medication with excellent IOP-lowering effect and neuroprotective properties whose components prevent complications including dry eye syndrome. The article presents experimental and clinical data from different years on drugs with similar activity. Among these agents, selective alpha2-adrenoreceptor agonists are the most promising medications. Clinical trials on brimonidine demonstrate its direct neuroprotective effect which is independent of its IOP-lowering effect (i.e., cell survival improves even in ocular hypertension until IOP is well-controlled). When switching to brimonidine, greater IOP-lowering effect can be explained by its dual action, i.e., a decrease in aqueous flow and an increase in uveoscleral outflow. Luxfen (0.2% brimonidine) contains polyvinyl alcohol. The benefits of polyvinyl alcohol presence in ophthalmic solution are its moisturizing and protective effects on the ocular surface. Polyvinyl alcohol prevents dry eye in long-term treatment when adding brimonidine.

Keywords: *glaucoma, primary open-angle glaucoma, neuroprotection, dry eye syndrome, compliance, alpha2-adrenoreceptor agonists, brimonidine.*

For citation: *Oganezova J.G., Simonova S.V. Modalities for the treatment of primary open-angle glaucoma. Russian Journal of Clinical Ophthalmology. 2019;19(3):159–162.*

Введение

Глаукома не уступает своих лидирующих позиций среди причин возникновения необратимой потери зрения у населения во всем мире [1]. Причем первичная открытоугольная глаукома (ПОУГ) составляет не менее 74% от всех случаев глаукомы [2]. Крупные системные обзоры и метаанализ распространенности глаукомы были проведены в 2014 и 2015 гг. [3–5]. На примере этих

последовательных эпидемиологических исследований ясно прослеживается тенденция к росту распространенности заболевания. Так, на основании подсчета количества заболевших на момент проведения исследования в 2013 г. (44 млн) был сделан прогноз относительно распространенности глаукомы к 2020 г. с учетом общего старения населения — 53 млн человек. Однако в данном исследовании учитывались данные, в основном касающиеся европеоидного населения, тогда как население Азии составляет более 60% от взрослого населения планеты. Также следует принимать во внимание тот факт, что глаукома более распространена в развивающихся странах, в т. ч. из-за отсутствия своевременной диагностики ее на ранних стадиях. Таким образом, была признана необходимость проведения более детального анализа. В 2014 и 2015 гг. были оценены 210 и 81 публикация (вторая группа включала 37 стран, 216 214 участников, 5266 случаев заболевания), содержащие информацию об эпидемиологии глаукомы. Согласно данным анализа, предполагаемое количество заболевших глаукомой к 2020 г. составит 65,5 млн человек, а к 2040 г.— 111,8 млн [6]. Большая распространенность наблюдалась среди мужчин, чем среди женщин, среди чернокожего населения, жителей стран с низким доходом на душу населения. Более точный прогноз встречаемости заболевания позволяет определить дальнейшую структуру профилактических и лечебных программ в отношении глаукомы.

Особенности терапии глаукомы

Терапия глаукомы требует тщательной оценки рисков и пользы назначения местных антиглаукомных препаратов для каждого конкретного пациента с учетом его исходного состояния и стадии заболевания, возможности возникновения непереносимости препаратов, аллергических реакций и осложнений длительной терапии глаукомы. Поэтому на первый план выходит подбор гипотензивного средства, обладающего выраженной эффективностью в отношении снижения уровня внутриглазного давления (ВГД), нейропротекторными свойствами и составом, в который входят компоненты, предотвращающие возникновение осложнений, в т. ч. синдрома «сухого глаза» (ССГ) [7]. Для реализации терапевтического потенциала препарата также требуется точное соблюдение режима закапывания. Это в большей степени относится к ответственности пациента. Его приверженность лечению зависит от количества закапываний в течение дня. С увеличением частоты закапываний комплаентность снижается, что может негативно сказаться на эффективности лечения. Согласно исследованиям, до 50% пациентов не выполняют назначения врача на протяжении 75% времени лечения [8]. Особенно это касается заболеваний, которые протекают бессимптомно, как глаукома. Но даже при заболеваниях с выраженной симптоматикой в течение 2 лет с момента начала лечения наблюдается снижение комплаентности на 50% [9]. Интересно, что уровень приверженности лечению возрастает за 5 дней до визита к врачу и сохраняется высоким в течение такого же срока после посещения врача [8, 10]. Таким образом, регулярные контрольные осмотры не теряют своего значения, особенно в условиях длительной антиглаукомной терапии.

Препараты с гипотензивными и нейропротекторными свойствами

В связи с вышеперечисленным некоторые группы препаратов привлекают большее внимание офтальмологов, поскольку сочетают гипотензивные и нейропротекторные свойства и не требуют частого закапывания в течение дня. К таким группам можно отнести аналоги простагландина F2альфа, бета-блокаторы и селективные альфа-2-адреномиметики.

Для представителя селективных альфа-адреномиметиков **бримонидина** проведен ряд исследований, подтверждающих его прямое нейропротекторное действие. Нейропротекторный эффект бримонидина изучался и на экспериментальной модели оптической нейропатии. Предполагаемый механизм реализации нейропротекторного эффекта бримонидина — через активацию антиапоптозного механизма в ганглионарных клетках, снижение глутамат-индуцированной эксайтотоксичности, повышение экспрессии нейротрофина BDNF (brain-derived neurotrophic factor — нейротрофический фактор мозга). Бримонидин также препятствует поступлению кальция в нервные клетки и уменьшает активный выброс глутамата [11–18]. При этом нейропротекторное действие препарата не зависит от его гипотензивного эффекта, т. е. выживаемость клеток увеличивается даже на фоне высокого ВГД до полной его компенсации [19, 20].

Бримонидина тартрат выпускается в виде 0,2% офтальмологического раствора под торговым названием **Люксфен**. На рынке также присутствуют 0,1% и 0,15% растворы бримонидина. Эти растворы сравнимы по степени снижения ВГД, в некоторых случаях чуть лучше был 0,2% раствор [21]. Исследования показывают эффективность, безопасность и хорошую переносимость бримонидина [21–25]. До 80% пациентов отмечали удовлетворенность лечением при закапывании бримонидина и характеризовали капли как «комфортные» [24].

Люксфен назначают 2 р./сут с интервалом в 12 ч. При соблюдении рекомендаций врача и режима назначения уровень снижения ВГД достигает 22% от исходного уровня [26]. Особенностью, обусловливающей выраженность гипотензивного эффекта при переводе пациентов на бримонидин, является двойной механизм снижения ВГД — за счет влияния на продукцию внутриглазной жидкости и увеосклеральный отток [21, 25].

При длительном лечении глаукомы развиваются различные негативные изменения поверхности глаз, включая конъюнктиву и роговицу [27, 28]. Наличие таких изменений может значительно снизить эффективность проводимой антиглаукомной терапии. Одним из самых распространенных состояний является ССГ, который достигает, по данным различных исследований, до 75% случаев у пациентов с глаукомой. Клинические проявления ССГ встречаются в возрастных группах старше 50 лет. К основным причинам развития ССГ при глаукоме относят нарушение стабильности слезной пленки в сочетании с нарушением слезопродукции на фоне возрастных изменений и приема лекарственных препаратов, назначения максимальных режимов терапии (2 препарата и более) с наибольшей кратностью инстилляций в течение суток [29–35]. Отягощение симптомов ССГ наблюдается с большей вероятностью при сопутствующих общих заболеваниях и наличии риска сосудистых нарушений [34].

Необходимость назначения слезозаместителей или включения увлажняющих и защитных компонентов

в состав глазных капель подтверждается все в большем количестве зарубежных и отечественных исследований [27, 28, 36–38]. Люксфен содержит в своем составе *поливиниловый спирт*. Наиболее существенным преимуществом наличия данного компонента в составе офтальмологического раствора является его увлажняющее и защитное действие в отношении тканей поверхности глаза. Поливиниловый спирт способствует снижению развития симптомов ССГ при длительной терапии бримонидином. Поливиниловый спирт обладает положительным влиянием на характеристики слезной пленки, восстанавливая ее водный слой и повышая ее стабильность [39].

Заключение

Таким образом, сочетание выраженных гипотензивных, нейропротекторных свойств 0,2% раствора бримонидина тартрата, удобный режим закапывания, а также включение в его состав поливинилового спирта, улучшающего переносимость антиглаукомной терапии, позволяют поставить Люксфен на одно из первых мест при выборе как монотерапии, так и дополнительного препарата для комбинированного лечения глаукомы.

Литература

1. World Health Organization. Visual impairment and blindness. (Electronic resource). URL: https://www.who.int/news-room/fact-sheets/detail/blindness-and-visual-impairment. Access date: 15.01.2019.
2. Quigley H.A., Broman A.T. The number of people with glaucoma worldwide in 2010 and 2020. Br. J. Ophthalmol. 2006;90:262–267. DOI: 10.1136/bjo.2005.081224.
3. Kapetanakis V.V., Chan M.P.Y., Foster P.J. et al. Global variations and time trends in the prevalence of primary open angle glaucoma (POAG): a systematic review and meta-analysis. Br. J. Ophthalmol. 2016;100:86–93. DOI: 10.1136/bjophthalmol-2015-307223.
4. Tham Y.C., Li X., Wong T.Y. et al. Global prevalence of glaucoma and projections of glaucoma burden through 2040: a systematic review and meta-analysis. Ophthalmology. 2014;121:2081–2090. DOI: 10.1016/j.ophtha.2014.05.013.
5. Weinreb R.N., Aung T., Medeiros F.A. The pathophysiology and treatment of glaucoma: a review. JAMA. 2014;311(18):1901–1911. DOI: 10.1001/jama.2014.3192.
6. Chen M., Kueny L., Schwartz A.L. The role of corneal hysteresis during the evaluation of patients with possible normal-tension glaucoma. Clin. Ophthalmol. 2018;12:555–559. DOI: 10.2147/OPTH.S161675.
7. Национальное руководство по глаукоме для практикующих врачей. Под ред. Е.А. Егорова, Ю.С. Астахова, В.П. Еричева. М.: ГЭОТАР-Медиа; 2015.
8. Okeke C.O., Quigley H.A., Jampel H.D. et al. Adherence with Topical Glaucoma Medication Monitored Electronically: The Travatan Dosing Aid Study. Ophthalmology. 2009;116:191–199. DOI: 10.1016/j.ophtha.2008.09.004.
9. Schwartz G.F. Compliance and persistency in glaucoma follow-up treatment. Curr. Opin. Ophthalmol. 2005;16:114–121. PMID: 15744142.
10. Osterberg L., Blaschke T. Adherence to Medication. N Engl J Med. 2005;353:487–497. DOI: 10.1056/NEJMra050100.
11. Wheeler L.A., Woldemussie E. Alpha-2 adrenergic receptor agonists are neuroprotective in experimental models of glaucoma. Eur J Ophthalmol. 2001;11(2):30–35. PMID: 11592528.
12. Wheeler L.A., Gil D.W., Woldemussie E. Role of alpha-2 adrenergic receptors in neuroprotection and glaucoma. Surv. Ophthalmol. 2001;45(3):290–296. PMID: 11377451.
13. Gao H., Qiao X., Cantor L.B. et al. Upregulation of brain-derived neurotrophic factor expression by Brimonidine in rat retinal ganglion cells. Arch. Ophthalmol. 2002;120(6);797–803. DOI: 10.1001/archopht.120.6.797.
14. Donello J.E., Padillo E.U., Webster M.L. et al. Alpha — Adrenoceptor agonists inhibit vitreal glutamate and aspartate accumulation and preserve retinal function after transient ischemia. J Pharmacol. Exp. Ther. 2001;296:216–223. PMID: 11123383.
15. Lai R.K., Chun T., Hasson D. et al. Alpha-2 adrenoceptor agonist protects retinal function after acute retinal ischemic injury in the rat. Vis. Neurosci. 2002;19:175–185. PMID: 12385629.
16. Hernandez M., Urcola J.H., Vecino E. Retinal ganglion cell neuroprotection in a rat model of glaucoma following brimonidine, latanoprost or combined treatments. Exp. Eye Res. 2008;86:798–806. DOI: 10.1016/j.exer.2008.02.008.
17. WoldeMussie E., Ruiz G., Wijono M., Wheeler L.A. Neuroprotection of retinal ganglion cells by brimonidine in rats with laser-induced chronic ocular hypertension. Invest. Ophthalmol. Vis. Sci. 2001;42:2849–2855. PMID: 11687528.
18. Dong C-J., Guo Y., Agey P. et al. α2-Adrenergic Modulation of NMDA Receptor Function as a Major Mechanism of RGC Protection in Experimental Glaucoma and Retinal Excitotoxicity. Invest. Ophthalmol. Vis. Sci. 2008;49(10):4515–4522. DOI: 10.1167/iovs.08-2078.
19. Hernandez M., Urcola J.H., Vecino E. Retinal ganglion cell neuroprotection in a rat model of glaucoma following brimo- nidine, latanoprost or combined treatments. Exp. Eye. Res. 2008;86:798–806. DOI: 10.1016/j.exer.2008.02.008.
20. WoldeMussie E., Ruiz G., Wijono M., Wheeler L.A. Neuroprotection of retinal ganglion cells by brimonidine in rats with laser-induced chronic ocular hypertension. Invest. Ophthalmol.Vis. Sci. 2001; 42:2849–2855. PMID: 11687528.
21. Kim C.Y., Hong S., Seong G.J. Brimonidine 0.2% versus brimonidine Purite 0.15% in Asian ocular hypertension. J Ocul. Pharmacol. Ther. 2007;23:481–486. DOI: 10.1089/jop.2007.0042.
22. Shi J.M., Jiang Y.Q. Clinical efficacy of 0.2% brimonidine in patients with open-angle glaucoma or ocular hypertension. Hunan Yi Ke Da Xue Xue Bao. 2002;27:263–266. PMID: 12575311.
23. Schuman J.S. Effects of systemic beta-blocker therapy on the efficacy and safety of topical brimonidine and timolol. Brimonidine Study Groups 1 and 2. Ophthalmology. 2000;107(6):1171–1177. DOI: 10.1016/s0161-6420(00)00081-6.
24. Katz L.J. Twelve-month evaluation of brimonidine-purite versus brimonidine in patients with glaucoma or ocular hypertension. J Glaucoma. 2002;11(2):119–126. PMID: 11912359.
25. Abud T.B., Scuoteguazza F.M., Oliveira E.S. et al. Hypotensive effect of three different formulations of brimonidine tartrate in normal eyes. Arq. Bras. Oftalmol. 2013;76:69–71. PMID: 23828464.
26. Vetrugno M., Maino A., Cantatore F. et al. Acute and chronic effects of brimonidine 0,2% on intraocular pressure and pulsatile ocular blood flow in patients with primary open-angle glaucoma: an open-label, uncontrolled, prospective study. Clin Ther. 2001;23(9):1519–1528. PMID: 11589264.
27. Wong A.B.C., Wang M.T.M., Liu K. et al. Exploring topical anti-glaucoma medication effects on the ocular surface in the context of the current understanding of dry eye. Ocul. Surf. 2018;16(3):289–293. DOI: 10.1016/j.jtos.2018.03.002.
28. Labbé A., Baudouin C. Treatment of glaucoma in patients with dry eye syndrome. J. Fr. Ophtalmol. 2010;33(4):285–290. DOI: 10.1016/j.jfo.2010.02.006.
29. Абышева Л.Д., Авдеев Р.В., Александров А.С. и др. Влияние местной гипотензивной терапии глаукомы на развитие и прогрессирование синдрома «сухого глаза». РМЖ. Клиническая офтальмология. 2017;2:74–82.
30. Бржеский В.В., Радхуан М. Глаукома и синдром «сухого глаза». Офтальмологические ведомости. 2014;7(2):37–49.
31. Брежнев А.Ю., Баранов В.И., Петров С.Ю. Псевдоэксфолиативный синдром как фактор риска развития синдрома «сухого глаза». РМЖ. Клиническая офтальмология. 2016;17(1):30–34.
32. Бржеский В.В., Егорова Г.Б., Егоров Е.А. Синдром «сухого глаза» и заболевания глазной поверхности: клиника, диагностика, лечение. М.: ГЭОТАР-Медиа; 2016.
33. Бойко Э.В., Симакова И.Л., Якушев Д.Ю. и др. Синдром «сухого глаза» при первичной открытоугольной глаукоме. Вестник офтальмологии. 2015;3:22–26.
34. Erb C. Prevalence of dry eye disease in glaucoma. European Ophthalmic Review. 2009;3(2):49–50. DOI: 10.1007/s00417-008-0881-9.
35. Leung E.W., Medeiros F.A., Weinreb R.N. Prevalence of ocular surface disease in glaucoma patients. J Glaucoma. 2008;7:350–355. DOI: 10.1097/IJG.0b013e31815c5f4f.
36. Еричев В.П., Амбарцумян К.Г. Консерванты и вторичный синдром «сухого глаза» при длительной местной медикаментозной терапии первичной открытоугольной глаукомы. Глаукома. 2011;2:59–66.
37. Егорова Г.Б., Аверич В.В. Снижение цитотоксического действия консерванта в составе офтальмогипотензивных препаратов с помощью слезозаместительной терапии. Вестник офтальмологии. 2018;134(3):48–56.
38. Егорова Г.Б., Еричев В.П., Суббот А.М. и др. Оценка возможностей снижения токсического действия антиглаукомного гипотензивного препарата, содержащего консервант бензалкония хлорид, на первичную культуру клеток лимба роговицы с помощью слезозаменителя Стиллавит (экспериментальное исследование). Национальный журнал глаукома. 2017;16(4):31–36.
39. Jimmy D.B., Siret D.J. Clinical Ocular Pharmacology. 5th ed.: Butterworth-Heinemann Elsevier; 2008.

References

1. World Health Organization. Visual impairment and blindness. (Electronic resource). URL: https://www.who.int/news-room/fact-sheets/detail/blindness-and-visual-impairment. Access date: 15.01.2019.
2. Quigley H.A., Broman A.T. The number of people with glaucoma worldwide in 2010 and 2020. Br. J. Ophthalmol. 2006;90:262–267. DOI: 10.1136/bjo.2005.081224.
3. Kapetanakis V.V., Chan M.P.Y., Foster P.J. et al. Global variations and time trends in the prevalence of primary open angle glaucoma (POAG): a systematic review and meta-analysis. Br. J. Ophthalmol. 2016;100:86–93. DOI: 10.1136/bjophthalmol-2015-307223.
4. Tham Y.C., Li X., Wong T.Y. et al. Global prevalence of glaucoma and projections of glaucoma burden through 2040: a systematic review and meta-analysis. Ophthalmology. 2014;121:2081–2090. DOI: 10.1016/j.ophtha.2014.05.013.
5. Weinreb R.N., Aung T., Medeiros F.A. The pathophysiology and treatment of glaucoma: a review. JAMA. 2014;311(18):1901–1911. DOI: 10.1001/jama.2014.3192.
6. Chen M., Kueny L., Schwartz A.L. The role of corneal hysteresis during the evaluation of patients with possible normal-tension glaucoma. Clin. Ophthalmol. 2018;12:555–559. DOI: 10.2147/OPTH.S161675.
7. National glaucoma guidelines for practitioners. Editors E.A. Egorov, Yu.S. Astakhov, V.P. Erichev. M.: GEOTAR-Media; 2015 (in Russ.).
8. Okeke C.O., Quigley H.A., Jampel H.D. et al. Adherence with Topical Glaucoma Medication Monitored Electronically: The Travatan Dosing Aid Study. Ophthalmology. 2009;116:191–199. DOI: 10.1016/j.ophtha.2008.09.004.

9. Schwartz G.F. Compliance and persistency in glaucoma follow-up treatment. Curr. Opin. Ophthalmol. 2005;16:114–121. PMID: 15744142.
10. Osterberg L., Blaschke T. Adherence to Medication. N Engl J Med. 2005;353:487–497. DOI: 10.1056/NEJMra050100.
11. Wheeler L.A., Woldemussie E. Alpha-2 adrenergic receptor agonists are neuroprotective in experimental models of glaucoma. Eur J Ophthalmol. 2001;11(2):30–35. PMID: 11592528.
12. Wheeler L.A., Gil D.W., Woldemussie E. Role of alpha-2 adrenergic receptors in neuroprotection and glaucoma. Surv. Ophthalmol. 2001;45(3):290–296. PMID: 11377451.
13. Gao H., Qiao X., Cantor L.B. et al. Upregulation of brain-derived neurotrophic factor expression by Brimonidine in rat retinal ganglion cells. Arch. Ophthalmol. 2002;120(6);797–803. DOI: 10.1001/archopht.120.6.797.
14. Donello J.E., Padillo E.U., Webster M.L. et al. Alpha — Adrenoceptor agonists inhibit vitreal glutamate and aspartate accumulation and preserve retinal function after transient ischemia. J. Pharmacol. Exp. Ther. 2001;296:216–223. PMID: 11123383.
15. Lai R.K., Chun T., Hasson D. et al. Alpha-2 adrenoceptor agonist protects retinal function after acute retinal ischemic injury in the rat. Vis. Neurosci. 2002;19:175–185. PMID: 12385629.
16. Hernandez M., Urcola J.H., Vecino E. Retinal ganglion cell neuroprotection in a rat model of glaucoma following brimonidine, latanoprost or combined treatments. Exp. Eye Res. 2008;86:798–806. DOI: 10.1016/j.exer.2008.02.008.
17. WoldeMussie E., Ruiz G., Wijono M., Wheeler L.A. Neuroprotection of retinal ganglion cells by brimonidine in rats with laser-induced chronic ocular hypertension. Invest. Ophthalmol. Vis. Sci. 2001;42:2849–2855. PMID: 11687528.
18. Dong C-J., Guo Y., Agey P. et al. α2-Adrenergic Modulation of NMDA Receptor Function as a Major Mechanism of RGC Protection in Experimental Glaucoma and Retinal Excitotoxicity. Invest. Ophthalmol. Vis. Sci. 2008;49(10):4515–4522. DOI: 10.1167/iovs.08-2078.
19. Hernandez M., Urcola J.H., Vecino E. Retinal ganglion cell neuroprotection in a rat model of glaucoma following brimo- nidine, latanoprost or combined treatments. Exp. Eye. Res. 2008;86:798–806. DOI: 10.1016/j.exer.2008.02.008.
20. WoldeMussie E., Ruiz G., Wijono M., Wheeler L.A. Neuroprotection of retinal ganglion cells by brimonidine in rats with laser-induced chronic ocular hypertension. Invest. Ophthalmol.Vis. Sci. 2001; 42:2849–2855. PMID: 11687528.
21. Kim C.Y., Hong S., Seong G.J Brimonidine 0.2% versus brimonidine Purite 0.15% in Asian ocular hypertension. J. Ocul. Pharmacol. Ther. 2007;23:481–486. DOI: 10.1089/jop.2007.0042.
22. Shi J.M., Jiang Y.Q. Clinical efficacy of 0.2% brimonidine in patients with open-angle glaucoma or ocular hypertension. Hunan Yi Ke Da Xue Xue Bao. 2002;27:263–266. PMID: 12575311.
23. Schuman J.S. Effects of systemic beta-blocker therapy on the efficacy and safety of topical brimonidine and timolol. Brimonidine Study Groups 1 and 2. Ophthalmology. 2000;107(6):1171–1177. DOI: 10.1016/s0161-6420(00)00081-6.
24. Katz L.J. Twelve-month evaluation of brimonidine-purite versus brimonidine in patients with glaucoma or ocular hypertension. J Glaucoma. 2002;11(2):119–126. PMID: 11912359.
25. Abud T.B., Scuoteguazza F.M., Oliveira E.S. et al. Hypotensive effect of three different formulations of brimonidine tartrate in normal eyes. Arq. Bras. Oftalmol. 2013;76:69–71. PMID: 23828464.
26. Vetrugno M., Maino A., Cantatore F. et al. Acute and chronic effects of brimonidine 0,2% on intraocular pressure and pulsatile ocular blood flow in patients with primary open-angle glaucoma: an open-label, uncontrolled, prospective study. Clin Ther. 2001;23(9):1519–1528. PMID: 11589264.
27. Wong A.B.C., Wang M.T.M., Liu K. et al. Exploring topical anti-glaucoma medication effects on the ocular surface in the context of the current understanding of dry eye. Ocul. Surf. 2018;16(3):289–293. DOI: 10.1016/j.jtos.2018.03.002.
28. Labbé A., Baudouin C. Treatment of glaucoma in patients with dry eye syndrome. J. Fr. Ophtalmol. 2010;33(4):285–290. DOI: 10.1016/j.jfo.2010.02.006.
29. Abysheva L.D., Avdeev R.V., Alexandrov A.S. et al. Influence of local hypotensive glaucoma therapy on the development and progression of dry eye syndrome. Russia Journal of Clinical Ophthalmology. 2017;2:74–82 (in Russ.).
30. Brzheskij V.V., Radukhan M. Glaucoma and the «dry eye» syndrome. Oftal'mologicheskiye vedomosti. 2014;7(2):37–49 (in Russ.).
31. Brezhnev A. Yu., Baranov V.I., Petrov S. Yu. Pseudoexfoliation syndrome as a risk factor for "dry eye" syndrome. Russia Journal of Clinical Ophthalmology. 2016; 17(1):30–34 (in Russ.).
32. Brzheskiy V.V., Egorova G.B., Egorov E.A. "Dry eye" syndrome and diseases of the eye surface: clinical course, diagnostics, treatment M.: GEOTAR-Media; 2016 (in Russ.).
33. Boiko E.V., Simakova I.L., Yakushev D.Yu. et al. Dry eye syndrome in primary open-angle glaucoma. Vestnik oftal'mologii. 2015;3:22–26 (in Russ.).
34. Erb C. Prevalence of dry eye disease in glaucoma. European Ophthalmic Review. 2009;3(2):49–50. DOI: 10.1007/s00417-008-0881-9.
35. Leung E.W., Medeiros F.A., Weinreb R.N. Prevalence of ocular surface disease in glaucoma patients. J Glaucoma. 2008;7:350–355. DOI: 10.1097/IJG.0b013e31815c5f4f.
36. Erichev V.P., Ambartsumyan K.H. The preservatives and secondary dry eye syndrome in long-term topical open-angle glaucoma therapy. Glaukoma. 2011; 2:59–66 (in Russ.).
37. Egorova G.B., Averich V.V. Decrease of the cytotoxic effect of the preservative in eye antiglaucomatous preparations with the help of tear substitutes. Vestnik oftal'mologii. 2018;134(3):48–56 (in Russ.).
38. Egorova G.B., Erichev V.P., Subbot A.M. et al. Evaluation of the possibilities of the decrease of the toxic effect of antiglaucomatous hypotensive ophthalmic solution containing preservative benzalkonium chloride on the primary cell culture of the corneal limbus with the help of tear substitute Stillavit (experimental study). Natsional'nyy zhurnal glaukoma. 2017;16(4):31–36 (in Russ.).
39. Jimmy D.B., Siret D.J. Clinical Ocular Pharmacology. 5th ed.: Butterworth-Heinemann Elsevier; 2008.

Сведения об авторах:
[1] Оганезова Жанна Григорьевна — к.м.н., доцент кафедры офтальмологии, ORCID iD 0000-0002-4437-9070;
[2] Симонова Симона Валентиновна — заведующая организационно-методическим отделом по офтальмологии Департамента здравоохранения города Москвы, ORCID iD 0000-0002-1271-1630.
[1]ФГБОУ ВО РНИМУ им. Н.И. Пирогова Минздрава России. 117997, Россия, г. Москва, ул. Островитянова, д.1.
[2]ГБУ «НИИОЗММ ДЗМ». 115088, Россия, г. Москва, ул. Шарикоподшипниковская, д.9.
Контактная информация: *Оганезова Жанна Григорьевна, e-mail: oganezova@doctormedia.ru.* **Прозрачность финансовой деятельности:** *никто из авторов не имеет финансовой заинтересованности в представленных материалах или методах.* **Конфликт интересов** *отсутствует.*
Статья поступила *18.02.2019.*

About authors:
[1]Janna G. Oganezova — MD, PhD, Assistant Professor of the Department of Ophthalmology, ORCID iD 0000-0002-4437-9070;
[2]Simona V. Simonova — Head of the organizational and methodological department of ophthalmology of the Moscow Healthcare Department, ORCID iD 0000-0002-1271-1630.
[1]Pirogov Russian National Research Medical University. 1, Ostrovityanova str., Moscow, 117997, Russian Federation.
[2]State Budgetary Institution "Research Institute for Healthcare Organization and Medical Management of Moscow Healthcare Department". 9, Sharikopodshipnikovskaya str., Moscow, 115088, Russian Federation.
Contact information: *Janna G. Oganezova, e-mail: oganezova@doctormedia.ru.* **Financial Disclosure:** *no authors has a financial or property interest in any material or method mentioned. There is no* **conflict of interests**. **Received** *18.02.2019.*

V московский городской съезд педиатров

19–21 ноября 2019 года

«ТРУДНЫЙ ДИАГНОЗ» В ПЕДИАТРИИ

Организаторы

- Департамент здравоохранения города Москвы
- ГБУЗ «Детская городская клиническая больница имени З.А. Башляевой ДЗМ»
- ФГБОУ ДПО «Российская медицинская академия непрерывного профессионального образования»
- НИИ неотложной детской хирургии и травматологии ДЗМ
- ГБУЗ «Морозовская детская городская клиническая больница ДЗМ»
- ГБУЗ ДГП №133 ДЗМ
- ГБУЗ «Научно-практический центр детской психоневрологии ДЗМ»

Основные темы научной программы:

- Вскармливание детей раннего возраста. Прикорм. Индивидуальный подход. Лечебное питание при острых и хронических соматических заболеваниях.
- Вакцинопрофилактика в педиатрии
- Орфанные и другие редкие заболевания в педиатрии
- Школа по детской гастроэнтерологии
- Метаболический синдром у детей на современном этапе
- Сахарный диабет у детей
- Нарушение фосфорно-кальциевого обмена у детей. Рахит. Рахитоподобные заболевания.
- Лор-патология в практике врача-педиатра
- Соматическое здоровье ребенка
- Актуальные проблемы хирургии и урологии детского возраста
- Неонатальная кардиология. Скрининг врожденных пороков сердца.
- Ультразвуковая диагностика в педиатрии и в детской кардиологии
- Сердечнососудистые заболевания у детей
- Артериальная гипертензия у детей
- Роль педиатра в ранней диагностике заболеваний сердечнососудистой системы
- Репродуктивное здоровье детей и подростков
- Нарушение микробиоценоза, роль пребиотиков и пробиотиков в их коррекции
- Рациональная антибиотикотерапия. Антибиотикорезистентность.
- Инфекции мочевой системы у детей. Расстройства мочеиспускания у детей.
- Нефротический синдром у детей
- Инфекционная патология в педиатрической практике
- Респираторные инфекции и группа часто болеющих детей
- Корь и ее осложнения у детей
- Современные проблемы туберкулеза органов дыхания у детей и подростков. Ранняя диагностика и профилактика. Диагностические аспекты.
- Эпилепсия у детей
- Состояние здоровья детей, занимающихся спортом высоких достижений
- Актуальные вопросы детской хирургии и урологии
- Атопический дерматит и пищевая аллергия
- Нейрохирургическая помощь новорожденным
- Заболевания опорно-двигательного аппарата у детей
- Внезапная смерть у детей и подростков
- Ревматологические заболевания у детей. Современные возможности, лечения и реабилитации.
- Непрерывное медицинское образование детских врачей
- Реабилитация в педиатрической практике
- Реабилитация и санаторно-курортное лечение детей
- Трехуровневая система оказания медицинской помощи детям и преемственность между различными этапами в системе Московского здравоохранения
- Информационное здравоохранение

Подробности на сайте: **www.pediatr-mos.ru**

Место проведения:
Москва, МВЦ «Крокус Экспо»

Технический организатор
Организационно-технические вопросы,
участие в выставочной экспозиции

ООО «КСТ Интерфорум»
г. Москва, Обручева 30/1, стр. 2
телефон/факс: +7 (495) 722-64-20, +7 (495) 518-26-70
электронная почта: info@kstinterforum.ru

Научный комитет
По вопросам участия в научной программе
Александра Владимировна Мирошина
телефон: +7 (916) 9152714
электронная почта: MiroshinaAV@zdrav.mos.ru

Реклама
16+

ФГАУ «НМИЦ «МНТК «МИКРОХИРУРГИЯ ГЛАЗА» ИМ. АКАД. С.Н. ФЕДОРОВА» МИНЗДРАВА РОССИИ

www.mntk.ru

ОБЩЕРОССИЙСКАЯ ОБЩЕСТВЕННАЯ ОРГАНИЗАЦИЯ «ОБЩЕСТВО ОФТАЛЬМОЛОГОВ РОССИИ»

www.oor.ru

3 — 5 ОКТЯБРЯ 2019 • МОСКВА

20-й ВСЕРОССИЙСКИЙ КОНГРЕСС С МЕЖДУНАРОДНЫМ УЧАСТИЕМ

«СОВРЕМЕННЫЕ ТЕХНОЛОГИИ КАТАРАКТАЛЬНОЙ, РОГОВИЧНОЙ И РЕФРАКЦИОННОЙ ХИРУРГИИ»

При поддержке:

Министерство здравоохранения Российской Федерации

Национальная Медицинская Палата

The European Society of Cataract and Refractive Surgeons

The American Society of Cataract and Refractive Surgery

The Asia-Pacific Association of Cataract and Refractive Surgeons

КЛЮЧЕВЫЕ ТЕМЫ:

- Внекапсульная фиксация интраокулярных линз;
- Проблемы артифакичного глаза;
- Мультифокальные и торические интраокулярные линзы;
- Фемто ассистированная хирургия в осложненных клинических ситуациях;
- Катаракта у детей: сложные случаи хирургического лечения;
- Современные технологии кераторефракционной хирургии;
- Нерефрекционные проблемы рефракционной хирургии;
- Индуцированные проблемы кераторефракционной хирургии;
- SMILE-клуб;
- Проблемная комиссия по рефракционной хирургии;
- Видеосессия: Сложные случаи в катарактальной и рефракционной хирургии;
- Инновационные технологии диагностики и лечения патологии роговицы;
- «Живая» хирургия.

cataract-congress.ru

Савельева Алиса
Работа с участниками
Тел.: +7 (495) 646-01-55 доб.: 222
E-mail: cataract-congress@oor.ru

DOI: 10.32364/2311-7729-2019-19-3-165-169

Бесконсервантная терапия глаукомы у пациентов, перенесших кераторефракционные операции

А.А. Антонов[1], И.В. Козлова[1], Т.С. Митичкина[1], И.И. Ведмеденко[2]

[1]ФГБНУ «НИИГБ», Москва, Россия
[2]ФГАОУ ВО Первый МГМУ им. И.М. Сеченова Минздрава России (Сеченовский Университет), Москва, Россия

РЕЗЮМЕ

Кераторефракционная хирургия стала распространенным методом лечения, который применяется для повышения качества жизни у все большего количества пациентов. Помимо традиционных проблем и сложностей это ведет к снижению качества скрининга и мониторинга глаукомы в группе, имеющей исходную миопическую рефракцию. У пациентов, перенесших кераторефракционные операции, форма роговицы сильнее зависит от внутриглазного давления, чем у лиц с интактной фиброзной оболочкой глаза, а ее биомеханические свойства имеют большее разнообразие. Вследствие увеличения количества таких пациентов и их возраста повышается выявление глаукомы в сочетании с состоянием после рефракционной хирургии. Следует считать это особой патологией из-за низкой достоверности традиционных скрининговых и диагностических методов. Применение гипотензивной терапии в данной группе требует снижения влияния на глазную поверхность в сочетании с достижением стабильного уровня офтальмотонуса. Описанные методы диагностики и профилактики рефракционных нарушений являются перспективными для широкого клинического использования. Применение бесконсервантного препарата тимолола расширяет спектр возможностей гипотензивного лечения после кераторефракционных операций.

Ключевые слова: *глаукома, рефракционная хирургия, радиальная кератотомия, внутриглазное давление, тонометрия, прогрессирующая гиперметропия, бесконсервантная терапия, тимолол.*

Для цитирования: *Антонов А.А., Козлова И.В., Митичкина Т.С., Ведмеденко И.И. Бесконсервантная терапия глаукомы у пациентов, перенесших кераторефракционные операции. Клиническая офтальмология. 2019;19(3):165–169.*

Preservative-free therapy for glaucoma after corneal refractive surgery

A.A. Antonov[1], I.V. Kozlova[1], T.S. Mitichkina[1], I.I. Vedmedenko[2]

[1]Scientific Research Insitute of Eye Diseases, Moscow, Russian Federation
[2]Sechenov University, Moscow, Russian Federation

ABSTRACT

Corneal refractive surgery is now a common technique to improve the quality of life. In addition to classical issues and difficulties, this results in the reduced quality of glaucoma screening and monitoring in a complex group with myopic refraction at baseline. In patients who underwent corneal refractive surgery corneal shape depends on the intraocular pressure (IOP) greater than in patients with intact fibrous tunic. Moreover, its biomechanic properties are more diverse. As a result of an increased percentage of these patients and their aging, glaucoma is diagnosed more often in this group. In these patients, glaucoma is a specific condition because of low significance of classical screening and diagnostic tools. IOP-lowering treatment should not affect ocular surface but provide a stable IOP level. Diagnostic and treatment modalities for refractive disorders are promising for broad clinical application. Preservative-free prostaglandin analogue, tafluprost, is a novel IOP-lowering therapeutic agent to prescribe after corneal refractive surgery.

Keywords: *glaucoma, refractive surgery, radial keratotomy, intraocular pressure, tonometry, progressive hyperopia, preservative-free therapy, timolol.*

For citation: *Antonov A.A., Kozlova I.V., Mitichkina T.S., Vedmedenko I.I. Preservative-free therapy for glaucoma after corneal refractive surgery. Russian Journal of Clinical Ophthalmology. 2019;19(3):165–169.*

Введение

Несколько крупных научных исследований показали более высокую распространенность первичной открытоугольной глаукомы (ПОУГ) среди близоруких пациентов по сравнению с лицами без миопии, что указывает на роль рефракционного нарушения в патогенезе глаукомы [1–4]. Причины этого до конца не выяснены, но основными гипотезами являются изменения склеры и решетчатой пластинки, нарушения в трабекулярной зоне и сниженная устойчивость к повышению офтальмотонуса [5].

В настоящее время растет популярность кераторефракционной хирургии. Коррекцию оптической силы глаза с помощью операций на прозрачной роговице начали выполнять в середине прошлого столетия [6, 7]. Широкое применение в клинической практике получил такой высокоэффективный хирургический метод исправления реф-

ракционных нарушений (например, миопии и астигматизма), как радиальная кератотомия (РК). Технология операции была предложена академиком С.Н. Федоровым. Количество выполненных вмешательств до 2000 г. только в системе МНТК «Микрохирургия глаза» составило более 600 тыс. операций, а в США до 1995 г. — свыше 1 млн [8, 9]. Рефракционный эффект РК достигался за счет компенсаторного «уплощения» центральной зоны роговицы под действием сил офтальмотонуса из-за локального ослабления ее биомеханических свойств в местах нанесения радиальных насечек. Коррекция рефракционных нарушений происходит из-за снижения оптической силы роговицы в центральной зоне, что позволяет пациентам с миопией обходиться без дополнительной очковой или контактной коррекции [10]. Современные кераторефракционные операции, основанные на эксимерлазерных и фемтосекундных технологиях, позволяют более точно прогнозировать результат операции, а также практически лишены серьезных интра- и послеоперационных осложнений. Развитие технологий идет по пути снижения воздействия на структуру роговицы, ее симметрию и нервные волокна [11, 12]. Однако изменения роговицы после такой хирургии создают проблемы для диагностики офтальмопатологии, в первую очередь это касается глаукомы.

Отдаленные последствия РК — одна из проблем современной офтальмологии, с которой часто приходится сталкиваться практикующим специалистам. Она имеет целый ряд проявлений, среди которых недостоверность показателей офтальмотонометрии из-за послеоперационных изменений роговицы [13]. Кроме того, все большее количество пациентов после современных операций достигает возраста, когда высока вероятность развития глаукомы. Эта категория пациентов требует особых диагностических и терапевтических подходов [14].

Особенности диагностики и подбора терапии ПОУГ у пациентов после кераторефракционных операций

Снижение риска развития синдрома «сухого глаза»

Факторы, влияющие на выбор терапии глаукомы у пациентов, перенесших кераторефракционные операции, связаны с исходным рефракционным нарушением, как правило, миопией, и ятрогенными изменениями роговицы, повышающими риск развития синдрома «сухого глаза» (ССГ) и других проблем с глазной поверхностью.

Для пациентов после кераторефракционных операций важны профилактика ССГ и стабилизация суточных колебаний внутриглазного давления (ВГД). Это факторы, которые помимо течения глаукомного процесса влияют на качество зрения таких пациентов.

Одним из наиболее распространенных побочных эффектов местной гипотензивной терапии при ПОУГ являются заболевания глазной поверхности, в первую очередь ССГ. Данная проблема является многофакторной, часто встречающейся и характеризуется нестабильностью слезной пленки, воспалением и гиперосмолярностью. Исследования сообщают о распространенности этого состояния у пациентов с глаукомой примерно в 50% случаев, что значительно выше, чем у людей, которые не получают гипотензивного лечения [15]. Кераторефракционная хирургия также является фактором риска развития патологии глазной поверхности [16].

Исследования показывают, что переход от традиционной антиглаукомной терапии к тимололу без консервантов приводит к увеличению толщины слезной пленки через 4 нед. Выявлено, что прекращение воздействия консервантов при длительной терапии глаукомы приводит к положительной динамике признаков и симптомов ССГ, таких как время разрыва слезной пленки, окрашивание роговицы флуоресцеином и субъективные жалобы пациентов, изучаемые с помощью опросников (жжение, слезотечение, качество зрения и др.) [15, 17].

Появление новых классов фармакологических средств для лечения глаукомы не вытеснило из арсенала офтальмологов бета-адреноблокаторы, которые имеют хорошую гипотензивную эффективность, снижая ВГД в среднем на 20–25% от исходного уровня. В нашей стране они являются препаратами первого выбора наряду с аналогами простагландинов. Это объясняется экономической доступностью бета-адреноблокаторов и сопоставимой с другими группами гипотензивной эффективностью. Они снижают продукцию внутриглазной жидкости и уменьшают кровоток в капиллярах цилиарных отростков. Гипотензивный эффект начинается через 30 мин после закапывания, его максимум развивается уже через 2 ч, и действие продолжается до 24 ч. Наиболее распространенным веществом данной группы является неселективный бета-адреноблокатор тимолола малеат. Помимо традиционных препаратов, содержащих бензалкония хлорид в качестве консерванта, на российском рынке есть бесконсервантная форма 0,5% раствора тимолола малеата — **Тимолол-ПОС®** 0,5% капли глазные (без консерванта) 10 мл («УРСАФАРМ», Германия), препарат в мультидозовом контейнере системы КОМОД® (Comod® — Continius Mono Dose). Система КОМОД® позволяет сохранять стерильными жидкие лекарственные формы в многодозовых упаковках при длительном использовании без добавления в их состав консервантов, которые могут оказывать токсическое действие на поверхностные и глубокие ткани глаза. Тимолол-ПОС® может стать хорошей альтернативой антиглаукомным новинкам, особенно для пациентов, страдающих от негативного воздействия консервантов.

Разработка новых подходов к диагностике и терапии пациентов с глаукомой, перенесших кераторефракционные операции, является одним из перспективных направлений современных исследований. Мы предлагаем ряд подходов, которые могут быть использованы в практике врача-офтальмолога. Возможность для реализации данных методик возникла в связи с появлением на российском рынке бесконсервантных гипотензивных препаратов, которые позволяют длительно использовать препарат у пациентов с повышенным риском развития ССГ [18].

Влияние свойств роговицы на результаты тонометрии

С учетом того, что принцип основных современных методов тонометрии связан с измерением через роговицу, достоверность исследования ВГД при отсутствии других изменений будет зависеть от ее состояния. При отклонении формы и вязко-эластических свойств прозрачной части фиброзной оболочки глаза от средних значений в популяции показатели тонометрии могут иметь сниженную достоверность. Ошибки в определении офтальмотонуса напрямую влияют на диагностику и прогноз при глаукоме и оценку эффективности гипотензивной терапии. Эта

проблема особо выражена после кераторефракционных операций, в т. ч. после передней РК. После нанесения непроникающих радиальных надрезов на роговицу она меняет свою форму — возникает относительное уплощение в центральной зоне (увеличение радиуса кривизны), а на периферии — укручение (радиус кривизны уменьшается). Эти изменения приводят к снижению оптической силы роговицы, однако степень уплощения может быть индивидуальной и зависит от глубины проведения насечек и диаметра свободной от надрезов зоны роговицы в центре [10]. Негативные проявления РК, как любого оперативного вмешательства, связаны с непосредственными проблемами техники (повреждение роговицы в центральной зоне, формирование грубых рубцов, индуцированный астигматизм) и отдаленных осложнений (гиперметропический сдвиг или прогрессирующая гиперметропия). В результате эти изменения приводят к образованию уникальной нестандартной формы роговицы, изменяя ее биомеханический ответ на воздействие извне, что является причиной получения низкодостоверных показателей при тонометрии традиционными способами.

Контроль формы роговицы у пациентов, перенесших РК, дает нам возможность оценить риск развития глаукомы с помощью оценки состояния пациента и степень необходимости принятия мер по предотвращению данного заболевания.

С этой целью используют ротационную камеру по Шаймпфлугу: оценивают суммарное отклонение точек наружной поверхности роговицы на периферии от референтных значений в утренние и дневные часы и анализируют полученные результаты. Риск возникновения глаукомы у пациентов после РК наиболее велик при суммарном отклонении точек наружной поверхности роговицы на периферии в дневные часы на 20% и выше по сравнению с данными в утреннее время. Этот метод помогает проводить исследование бесконтактным способом у пациентов после РК, анализировать формы передней поверхности роговицы и на основе данных результатов делать выводы о возможности возникновения глаукомы при отсутствии погрешностей, которые возможны при использовании контактного пути измерения ВГД на роговице после РК.

Примечательно, что взаимосвязь формы роговицы и ВГД может быть использована не только для диагностических задач, но и с целью коррекции рефракционного нарушения. Назначение гипотензивных капель для стабилизации рефракции является перспективным подходом для оперированных пациентов.

Так, к отдаленным последствиям РК, проявляющимся в основном в возрасте старше 45–50 лет, относится прогрессирующая гиперметропия с усилением или появлением роговичного астигматизма [19, 20]. Главными составляющими гиперметропического сдвига являются повышение уровня ВГД и/или возрастное снижение жесткости роговицы [21]. В качестве одного из методов стабилизации клинической рефракции глаза рассматривается возможность воздействия на уровень ВГД даже при отсутствии заметной тенденции к повышению офтальмотонуса — его поддерживают на уровне не ниже 9 мм рт. ст. с помощью закапывания в конъюнктивальный мешок гипотензивного препарата, понижающего уровень ВГД на 2–6 мм рт. ст.

В качестве препарата выбора может быть рекомендован тимолол без консервантов (например, Тимолол-ПОС® 0,5% капли глазные (без консерванта)), который обеспечивает необходимое снижение офтальмотонуса в сочетании с низким риском развития неблагоприятных симптомов у этой категории пациентов. Таким образом, за счет понижения уровня ВГД с помощью инстилляций бесконсервантных гипотензивных лекарственных средств мы можем добиться стабилизации сдвига рефракции в сторону гиперметропии.

После современных кераторефракционных операций проблема тонометрии решается использованием метода двунаправленной пневмоапланации роговицы, который путем расчета роговично-компенсированного ВГД практически нивелирует влияние ятрогенного изменения оболочек глаза на показатели. Однако вопросы относительно нормы показателей, особенно с учетом исходной миопической рефракции у пациентов, остаются актуальными.

Диагностика и прогноз течения глаукомной оптической нейропатии связаны с факторами риска, характерными признаками, которые увеличивают вероятность выявления глаукомы на текущий момент или в ближайшие годы. Данные признаки разделены на группы и могут носить системный и локальный характер. Отягощенный наследственный анамнез по глаукоме, зрелый и пожилой возраст, изменения текучести и других реологических свойств крови, сниженное перфузионное и артериальное давление, ночная гипотония и артериальная гипертензия, сахарный диабет являются системными факторами риска. Локальные факторы связаны с внутриглазными изменениями, к которым относятся миопия средней и высокой степени, раннее развитие пресбиопии, толщина роговицы в центральной зоне менее 520 мкм, отложение пигмента на структурах трабекулы, псевдоэксфолиативный синдром, наличие на глазном дне перипапиллярной хориоретинальной атрофии в бета-зоне, последствия воспалительных заболеваний глаза, применение местных инстилляционных и системных стероидных препаратов [22].

Факторы риска имеют различную чувствительность и специфичность в диагностике глаукомы, но не являются ключевыми. Скрининг глаукомы основан на выявлении показателей офтальмотонуса, превышающих толерантное ВГД, его асимметрии и патологических суточных колебаний [23].

Измерение ВГД в клинической практике происходит путем применения различных офтальмотонометров, действие которых основано на оценке устойчивости фиброзной оболочки глаза к деформации. Измерение косвенное (через оболочки глаза), и получаемые результаты связаны с уровнем офтальмотонуса, но не являются истинными. Различные показатели тонометрии, как правило, сравнивают со среднестатистической популяционной нормой, в некоторых случаях применяя корректировку в зависимости от возраста пациента, рефракции, артериального давления и стадии глаукомы. Исследование биомеханических свойств фиброзной оболочки глаза с помощью двунаправленной пневмоапланации роговицы и определение роговично-компенсированного ВГД — распространенный диагностический метод в связи с бесконтактным измерением и высоким диагностическим потенциалом. Однако биомеханические показатели, измеряемые данным способом (роговичный гистерезис (corneal hysteresis, CH) и фактор резистентности роговицы (corneal resistance factor, CRF)), имеют значительный разброс значений даже

в здоровой популяции. Разнообразие физиологической нормы затрудняет их трактовку, особенно при крайних значениях. Задачу анализа биомеханических свойств роговицы для повышения чувствительности и специфичности диагностики глаукомы на определенном этапе решало соотношение CH/CRF, в норме приближающееся к значению 1,0 и указывающее на напряжение роговицы и склеры ВГД. Однако данный способ оценки справедлив для глаз со средними биомеханическими свойствами. При крайних вариантах упругих свойств в здоровых глазах соотношение увеличивается при снижении жесткости и, наоборот, становится менее 1,0 при ее увеличении [24]. Сами по себе биомеханические параметры имеют значительную вариабельность и без дополнительных расчетных коэффициентов и соотношений обладают ограниченной информативностью.

Вследствие применения кераторефракционных вмешательств разнообразие значений CH и CRF в популяции увеличивается, что дополнительно затрудняет оценку этих показателей.

На основании исследований, изучающих взаимосвязь офтальмотонуса и биомеханических параметров фиброзной оболочки глаза, была создана формула расчета коэффициента биомеханического напряжения. С помощью методики динамической двунаправленной пневмоапланации роговицы и получаемых при этом исследовании параметров CH и CRF вычисляют коэффициент биомеханического напряжения фиброзной оболочки глаза по формуле:

$$Kbs = IOPg / (CH + CRF),$$

где Kbs (biomechanical stress) — коэффициент биомеханического напряжения фиброзной оболочки глаза, IOPg (Goldmann intraocular pressure) — показатель ВГД, аналогичный тонометрии по Гольдману, CH — роговичный гистерезис, CRF — фактор резистентности роговицы.

Коэффициент позволяет судить о выраженности напряжения оболочек в конкретном клиническом случае, а это опосредованно характеризует общее состояние глаза, по-видимому, включая воздействие офтальмотонуса на внутриглазной кровоток, положение решетчатой пластинки и слои сетчатки. В процессе динамического наблюдения пациентов с первичной глаукомой и подозрением на данное заболевание было выявлено следующее: в группе пациентов с доказанным отсутствием оптической нейропатии коэффициент составил в среднем 0,80±0,1 с диапазоном значений от 0,60 до 1,01. Статистический анализ полученных результатов позволяет рекомендовать для практической деятельности пограничное значение Kbs, равное 1,0 ($p<0,05$). Превышение верхнего предела на величину стандартного отклонения можно условно считать пограничным диапазоном (в котором будут сочетаться норма и патология). Таким образом, при значениях коэффициента, равных и более 1,1, вероятно прогрессирование патологического процесса.

Назначение гипотензивного лечения позволяет снизить значения коэффициента. Нами выявлена динамика показателей на фоне терапии бета-адреноблокаторами при умеренном исходном повышении ВГД [25]. У пациентов, перенесших кераторефракционные операции, среди гипотензивных препаратов по указанным выше причинам преимущество будут иметь бесконсервантные формы, например Тимолол ПОС®.

Заключение

Пациенты с миопией, перенесшие кераторефракционные вмешательства, являются особой группой, требующей специальных подходов при скрининге и диагностике глаукомы.

Вследствие увеличения количества таких пациентов и их возраста повышается выявление глаукомы в сочетании с состоянием после рефракционной хирургии. Сложность диагностики глаукомы в данной группе пациентов связана с недостоверностью тонометрических измерений и миопическими изменениями полей зрения и диска зрительного нерва. Следует учитывать сильную взаимосвязь формы роговицы и ВГД, что определяет особые подходы к диагностике глаукомы и профилактике рефракционных нарушений.

Терапия ПОУГ у пациентов, перенесших кераторефракционные операции, должна начинаться с назначения бесконсервантных препаратов, которые в меньшей степени влияют на развитие ССГ, учитывая склонность данной группы к патологии глазной поверхности и зависимость качества зрения от офтальмотонуса.

Литература

1. Marcus M.W., de Vries M.M., Junoy Montolio F.G., Jansonius N.M. Myopia as a risk factor for open-angle glaucoma: a systematic review and meta-analysis. Ophthalmology. 2011;118(10):1989–1994. DOI: 10.1016/j.ophtha.2011.03.012.
2. Kuzin A.A., Varma R., Reddy H.S. et al. Ocular biometry and open-angle glaucoma: the Los Angeles Latino Eye Study. Ophthalmology. 2010;117(9):1713–1719. DOI: 10.1016/j.ophtha.2010.01.035.
3. Perera S.A., Wong T.Y., Tay W.T. et al. Refractive error, axial dimensions, and primary open-angle glaucoma: the Singapore Malay Eye Study. Arch Ophthalmol. 2010;128(7):900–905. DOI: 10.1001/archophthalmol.2010.125.
4. Wang Y.X., Xu L., Yang H. et al. Prevalence of glaucoma in North China: the Beijing eye study. Am J Ophthalmol. 2010;150(6):917–924. DOI: 10.1016/j.ajo.2010.06.037.
5. Shen L., Melles R.B., Metlapally R. et al. The association of refractive error with glaucoma in a multiethnic population. Ophthalmology. 2016;123(1):92–101. DOI: 10.1016/j.ophtha.2015.07.002.
6. McAlinden C. Corneal refractive surgery: past to present. Clin Exp Optom. 2012;95(4):386–398. DOI: 10.1111/j.1444-0938.2012.00761.x.
7. Krueger R.R., Rabinowitz Y.S., Binder P.S. The 25th anniversary of excimer lasers in refractive surgery: historical review. J Refract Surg. 2010;26(10):749–760. DOI: 10.3928/1081597X-20100921-01.
8. Удовиченко Е.В., Жиров А.Л., Сорокин Е.Л. Состояние роговицы у пациентов, перенесших в отдаленные сроки переднюю радиальную кератотомию. Современные технологии в офтальмологии. 2018;2:276–279.
9. DeMill D.L., Hsu M., Moshirfar M. Evaluation of the American Society of Cataract and Refractive Surgery intraocular lens calculator for eyes with prior radial keratotomy. Clin Ophthalmol. 2011;5:1243–1247. DOI: 10.2147/OPTH.S24514.
10. Mimura T., Fujimura S., Yamagami S. et al. Severe hyperopic shift and irregular astigmatism after radial keratotomy. Eye Contact Lens. 2009;35(6):345–347. DOI: 10.1097/ICL.0b013e3181bece3d.
11. Xu Y., Yang Y.J.O., Science V. Small-incision lenticule extraction for myopia: results of a 12-month prospective study. Optom Vis Sci. 2015;92(1):123–131. DOI: 10.1097/OPX.0000000000000451.
12. Reynolds A., Moore J.E., Naroo S.A. et al. Excimer laser surface ablation — a review. Clin Exp Ophthalmol. 2010;38(2):168–182. DOI: 10.1111/j.1442-9071.2010.02230.x.
13. Вострухин С.В., Агаджанян Т.М., Фокина Н.Д. и др. Особенности тонометрии после кераторефракционных операций. Клиническая офтальмология. 2015;2:77–82.
14. Ahmad M., Chocron I., Shrivastava A. Considerations for refractive surgery in the glaucoma patient. Curr Opin Ophthalmol. 2017;28(4):310–315. DOI: 10.1097/ICU.0000000000000381.
15. Baudouin C., Renard J.P., Nordmann J.P. et al. Prevalence and risk factors for ocular surface disease among patients treated over the long term for glaucoma or ocular hypertension. Eur J Ophthalmol. 2013;23(1):47–54. DOI: 10.5301/ejo.5000181.
16. Dohlman T.H., Lai E.C., Ciralsky J.B. Dry eye disease after refractive surgery. Int Ophthalmol Clin. 2016;56(2):101–110. DOI: 10.1097/IIO.0000000000000104.
17. Rosin L.M., Bell N.P. Preservative toxicity in glaucoma medication: clinical evaluation of benzalkonium chloride-free 0.5% timolol eye drops. Clin Ophthalmol. 2013;7:2131–2135. DOI: 10.2147/OPTH.S41358.
18. Aguayo Bonniard A., Yeung J.Y., Chan C.C., Birt C.M. Ocular surface toxicity from glaucoma topical medications and associated preservatives such as benzalkonium chloride (BAK). Expert Opin Drug Metab Toxicol. 2016;12(11):1279–1289. DOI: 10.1080/17425255.2016.1209481.
19. Anbar R., Malta J.B., Barbosa J.B. et al. Photorefractive keratectomy with mitomycin-C for consecutive hyperopia after radial keratotomy. Cornea. 2009;28(4):371–374. DOI: 10.1097/ICO.0b013e31818c4d47.

20. Бикбов М.М., Бикбулатова А.А., Пасикова Н.В. Отдаленные рефракционные результаты передней радиальной кератотомии. Катарактальная и рефракционная хирургия. 2015;15(3):22–26.
21. Аветисов С.Э., Антонов А.А., Вострухин С.В. Прогрессирующая гиперметропия после радиальной кератотомии: возможные причины. Вестник офтальмологии. 2015;131(2):13–18. doi.org/10.17116/oftalma2015131213–18.
22. Национальное руководство по глаукоме для практикующих врачей, 3-е издание. Под ред. Е.А. Егорова, Ю.С. Астахова, В.П. Еричева. М.: ГЭОТАР-Медиа; 2015.
23. Балалин С.В., Фокин В.П. О роли внутриглазного давления в диагностике и лечении первичной открытоугольной глаукомы. Клиническая офтальмология. 2010;12(4):113–115.
24. Аветисов С.Э., Бубнова И.А., Антонов А.А. и др. Упругие свойства фиброзной оболочки глаза у пациентов с нормотензивной и первичной открытоугольной глаукомой. Офтальмология. Восточная Европа. 2012;4:24–31.
25. Антонов А.А., Козлова И.В., Рещикова В.С. и др. Исследование биомеханических параметров фиброзной оболочки глаза на фоне терапии латанопростом. Национальный журнал глаукома. 2018;17(1):30–35. DOI: 10.25700/NJG.2018.01.03

References

1. Marcus M.W., de Vries M.M., Junoy Montolio F.G., Jansonius N.M. Myopia as a risk factor for open-angle glaucoma: a systematic review and meta-analysis. Ophthalmology. 2011;118(10):1989–1994. DOI: 10.1016/j.ophtha.2011.03.012.
2. Kuzin A.A., Varma R., Reddy H.S. et al. Ocular biometry and open-angle glaucoma: the Los Angeles Latino Eye Study. Ophthalmology. 2010;117(9):1713–1719. DOI: 10.1016/j.ophtha.2010.01.035.
3. Perera S.A., Wong T.Y., Tay W.T. et al. Refractive error, axial dimensions, and primary open-angle glaucoma: the Singapore Malay Eye Study. Arch Ophthalmol. 2010;128(7):900–905. DOI: 10.1001/archophthalmol.2010.125.
4. Wang Y.X., Xu L., Yang H. et al. Prevalence of glaucoma in North China: the Beijing eye study. Am J Ophthalmol. 2010;150(6):917–924. DOI: 10.1016/j.ajo.2010.06.037.
5. Shen L., Melles R.B., Metlapally R. et al. The association of refractive error with glaucoma in a multiethnic population. Ophthalmology. 2016;123(1):92–101. DOI: 10.1016/j.ophtha.2015.07.002.
6. McAlinden C. Corneal refractive surgery: past to present. Clin Exp Optom. 2012;95(4):386–398. DOI: 10.1111/j.1444-0938.2012.00761.x.
7. Krueger R.R., Rabinowitz Y.S., Binder P.S. The 25th anniversary of excimer lasers in refractive surgery: historical review. J Refract Surg. 2010;26(10):749–760. DOI: 10.3928/1081597X-20100921-01.
8. Udovichenko E.V., Zhirov A.L., Sorokin E.L. Corneal condition in patients who underwent anterior radial keratotomy in the long term. Sovremennyye tekhnologii v oftal'mologii. 2018;2:276–279 (in Russ.).
9. DeMill D.L., Hsu M., Moshirfar M. Evaluation of the American Society of Cataract and Refractive Surgery intraocular lens calculator for eyes with prior radial keratotomy. Clin Ophthalmol. 2011;5:1243–1247. DOI: 10.2147/OPTH.S24514.
10. Mimura T., Fujimura S., Yamagami S. et al. Severe hyperopic shift and irregular astigmatism after radial keratotomy. Eye Contact Lens. 2009;35(6):345–347. DOI: 10.1097/ICL.0b013e3181bece3d.
11. Xu Y., Yang Y.J.O., Science V. Small-incision lenticule extraction for myopia: results of a 12-month prospective study. Optom Vis Sci. 2015;92(1):123–131. DOI: 10.1097/OPX.0000000000000451.
12. Reynolds A., Moore J.E., Naroo S.A. et al. Excimer laser surface ablation — a review. Clin Exp Ophthalmol. 2010;38(2):168–182. DOI: 10.1111/j.1442-9071.2010.02230.x.
13. Vostrukhin S.V., Agadzhanyan TM, Fokina N.D. et al. Features of tonometry after keratorefractive operations. Russian Journal of Clinical Ophthalmology. 2015;2:77–82 (in Russ.).
14. Ahmad M., Chocron I., Shrivastava A. Considerations for refractive surgery in the glaucoma patient. Curr Opin Ophthalmol. 2017;28(4):310–315. DOI: 10.1097/ICU.0000000000000381.
15. Baudouin C., Renard J.P., Nordmann J.P. et al. Prevalence and risk factors for ocular surface disease among patients treated over the long term for glaucoma or ocular hypertension. Eur J Ophthalmol. 2013;23(1):47–54. DOI: 10.5301/ejo.5000181.
16. Dohlman T.H., Lai E.C., Ciralsky J.B. Dry eye disease after refractive surgery. Int Ophthalmol Clin. 2016;56(2):101–110. DOI: 10.1097/IIO.0000000000000104.
17. Rosin L.M., Bell N.P. Preservative toxicity in glaucoma medication: clinical evaluation of benzalkonium chloride-free 0.5% timolol eye drops. Clin Ophthalmol. 2013;7:2131–2135. DOI: 10.2147/OPTH.S41358.
18. Aguayo Bonniard A., Yeung J.Y., Chan C.C., Birt C.M. Ocular surface toxicity from glaucoma topical medications and associated preservatives such as benzalkonium chloride (BAK). Expert Opin Drug Metab Toxicol. 2016;12(11):1279–1289. DOI: 10.1080/17425255.2016.1209481.
19. Anbar R., Malta J.B., Barbosa J.B. et al. Photorefractive keratectomy with mitomycin-C for consecutive hyperopia after radial keratotomy. Cornea. 2009;28(4):371–374. DOI: 10.1097/ICO.0b013e31818c4d47.
20. Bikbov M.M., Bikbulatova A.A., Pasikova N.V. Long-term refractive results of anterior radial keratotomy. Kataraktal'naya i refraktsionnaya khirurgiya. 2015;15(3):22–26 (in Russ.).
21. Avetisov S.E., Antonov A.A., Vostrukhin S.V. Progressive hyperopia after radial keratotomy: possible causes. Vestnik oftal'mologii. 2015;131(2):13–18 (in Russ.). doi.org/10.17116/oftalma2015131213–18.
22. National Guide to Glaucoma for Medical Practitioners, 3rd edition. Ed. E.A. Egorov, Yu.S. Astakhov, V.P. Erichev. M.: GEOTAR-Media; 2015 (in Russ.).
23. Balalin S.V., Fokin V.P. About the role of the intraocular pressure level in diagnostics and treatment of POAG. RMJ. Russian Journal of Clinical Ophthalmology. 2010;12(4):113–115 (in Russ.).
24. Avetisov S.E., Bubnova I.A., Antonov A.A. et al. Elastic properties of the fibrous membrane of the eye in patients with normotensive and primary open-angle glaucoma. Oftal'mologiya. Vostochnaya Evropa. 2012;4:24–31 (in Russ.).
25. Antonov A.A., Kozlova I.V., Reschikova V.S. et al. Study of the biomechanical parameters of the fibrous membrane of the eye during therapy with latanoprost. Natsional'nyy zhurnal glaukoma. 2018;17(1):30–35 (in Russ.). DOI: 10.25700/NJG.2018.01.03.

Сведения об авторах:
[1]Антонов Алексей Анатольевич — к.м.н., ведущий научный сотрудник отдела глаукомы, ORCID iD 0000-0002-5171-8261;
[1]Козлова Ирина Владимировна — к.м.н., ведущий научный сотрудник отдела глаукомы, ORCID iD 0000-0003-3885-9649;
[1]Митичкина Татьяна Сергеевна — к.м.н., старший научный сотрудник отдела рефракционных нарушений, ORCID iD 0000-0002-8124-4001;
[2]Ведмеденко Ирина Игоревна — ассистент кафедры глазных болезней, ORCID iD 0000-0002-1104-9315.
[1]ФГБНУ «НИИГБ». 119021, Россия, г. Москва, ул. Россолимо, д. 11а.
[2]ФГАОУ ВО Первый МГМУ им. И.М. Сеченова Минздрава России (Сеченовский Университет). 119991, Россия, г. Москва, ул. Трубецкая, д. 8, стр. 2.
Контактная информация: *Антонов Алексей Анатольевич, e-mail: niigb.antonov@gmail.com.* **Прозрачность финансовой деятельности:** *никто из авторов не имеет финансовой заинтересованности в представленных материалах или методах.* **Конфликт интересов** *отсутствует.* **Статья поступила** *21.02.2019.*

About the authors:
[1]Alexey A. Antonov — MD, PhD, Leading Researcher of Glaucoma Department, ORCHID iD 0000-0002-5171-8261;
[1]Irina V. Kozlova — MD, PhD, Leading Researcher of Glaucoma Department, ORCHID iD 0000-0003-3885-9649;
[1]Tatiana S. Mitichkina — MD, PhD, Senior Researcher of Department of Refractive Disorders, ORCHID iD 0000-0002-8124-4001;
[2]Irina I. Vedmedenko — MD, PhD, Assistant of the Department of Eye Diseases, ORCHID iD 0000-0002-1104-9315.
[1]Scientific Reseach Institute of Eye Diseases. 11A, Rossolimo str., Moscow, 119021, Russian Federation.
[2]Sechenov University. 8/2, Trubetskaya str., Moscow, 119991, Russian Federation.
Contact information: *Alexey A. Antonov, e-mail: niigb.antonov@gmail.com.* **Financial Disclosure:** *no author has a financial or property interest in any material or method mentioned. There is no* **conflict of interests**. **Received** *21.02.2019.*

КОНГРЕСС РОССИЙСКОГО ОБЩЕСТВА РЕНТГЕНОЛОГОВ И РАДИОЛОГОВ

103 РОРР

МОСКВА
ЗДАНИЕ ПРАВИТЕЛЬСТВА
(ул. Новый Арбат 36/9)

6-8/11/2019

Основная тема Конгресса:
Лучевая диагностика травм и неотложных состояний. Быстро и точно!

В ПРОГРАММЕ КОНГРЕССА

- Специальный гость:Президент ESR Prof. **Boris Brkljačić**
- Совместная сессия с Белорусским обществом радиологов
- Проведение экзамена на получение диплома радиолога европейского образца

ВАЖНЫЕ ДАТЫ

Подача заявок на публикацию тезисов
до 1 сентября 2019 года

Гарантированное бронирование проживания в отеле
до 10 сентября 2019 года

Подробная информация:
congress-ph.ru
russian-radiology.ru

103

DOI: 10.32364/2311-7729-2019-19-3-171-174

Особенности расчета оптической силы новой моноблочной асферической дифракционной трифокальной интраокулярной линзы

К.Б. Першин[1], Н.Ф. Пашинова[1], М.М. Коновалова[2], А.Ю. Цыганков[1], М.Е. Коновалов[2]

[1]ООО «СовМедТех», Москва, Россия
[2]ООО «Офтальмоцентр», Москва, Россия

РЕЗЮМЕ

Цель исследования: *анализ эффективности 6 формул для расчета оптической силы при имплантации новой моноблочной асферической дифракционной трифокальной интраокулярной линзы (ИОЛ).*

Материал и методы: *в ретроспективное исследование вошли 65 пациентов (100 глаз) с пресбиопией, которым проведена факоэмульсификация катаракты или рефракционная ленсэктомия с имплантацией новой мультифокальной ИОЛ AcrySof PanOptix® trifocal. Расчет оптической силы ИОЛ проводили по формулам SRK/T (35%), Holladay 2 (18%), Hoffer Q (9%), Haigis (22%) и Barrett Universal II (16%). Проводили ретроспективный анализ эффективности формул Barrett Universal II, Haigis, Hoffer Q, Holladay 2, Olsen и SRK/T с использованием соответствующих констант. Диапазон оптической силы имплантированных ИОЛ составил от 13 до 30 дптр.*

Результаты исследования: *оптимизированные константы составили: LF (Barrett Universal II)=2,14; a0=1,45; a1=0,4; a2 (все — Haigis)=0,1; pACD (Hoffer Q)=5,71; ACD (Holladay 2)=5,63; ACD (Olsen)=4,79; A-константа (SRK/T)=119,2. Наименьшая средняя абсолютная погрешность (MAE) определена для формулы Barrett Universal II, в то время как наибольшая — для формул Holladay 2 и Hoffer Q. Наибольший процент попадания в погрешность ±0,25 дптр показан для формул Barrett Universal II (67%) и Olsen (62%), процент выше 50% достигнут также при использовании формулы Haigis. Для остальных формул процент составил менее 50%. Частота попадания в погрешность ±1,00 дптр для всех формул составила свыше 90%, а в погрешность ±2,00 дптр — свыше 95%.*

Заключение: *наименьшие значения средней абсолютной погрешности и наибольшая частота попадания в рефракцию цели показаны для формул Barrett Universal II и Olsen. Данные формулы могут быть рекомендованы для использования в клинической практике врача-офтальмохирурга.*

Ключевые слова: *катаракта, факоэмульсификация, трифокальная ИОЛ, расчет оптической силы ИОЛ, оптимизация констант, Barrett Universal II, Olsen.*

Для цитирования: *Першин К.Б., Пашинова Н.Ф., Коновалова М.М. и др. Особенности расчета оптической силы новой моноблочной асферической дифракционной трифокальной интраокулярной линзы. Клиническая офтальмология. 2019;19(3):171–174.*

Power calculation of novel single-piece aspheric diffractive trifocal intraocular lens

K.B. Pershin[1], N.F. Pashinova[1], M.M. Konovalova[2], A.Yu.Tsygankov[1], M.E. Konovalov[2]

[1]LLC "SovMedTech", Moscow, Russian Federation
[2]LLC "Ophthalmocenter", Moscow, Russian Federation

ABSTRACT

Aim: *to analyze the efficacy of six IOL power calculation formulas for novel single-piece aspheric trifocal diffractive intraocular lens (IOL).*

Patients and Methods: *retrospective study included 65 patients (100 eyes) with presbyopia who underwent cataract surgery or refractive lens exchange with implantation of novel multifocal IOL AcrySof PanOptix® trifocal. IOL power was calculated using six formulas, i.e., SRK/T (35%), Holladay 2 (18%), Hoffer Q (9%), Haigis (22%), and Barrett Universal II (16%). Efficacy of Barrett Universal II, Haigis, Hoffer Q, Holladay 2, Olsen, and SRK/T formulas using relevant constants was analyzed retrospectively. IOL power ranged from 13 D to 30 D.*

Results: *optimized IOL constants were as follows: LF=2.14 for Barrett Universal II; a0=1.45, a1=0.4; a2=0.1 for Haigis; pACD = 5.71 for Hoffer Q; ACD=5.63 for Holladay 2; ACD=4.79 for Olsen; and A=119.2 for SRK/T. The lowest mean absolute error (MAE) was demonstrated for Barrett Universal II, the greatest MAEs for Holladay 2 and Hoffer Q. 67% of eyes in Barrett Universal II group, 62% of eyes in Olsen group, and more than 50% of eyes in Haigis group were within the ± 0.25 D range from the predicted refraction. Less than 50% of eyes in Hoffer Q, Holladay 2, and SRK/T groups were within the ±0.25 D range from the predicted refraction. More than 90% of eyes were within the ±1.00 D range and more than 95% of eyes were within the ±2.00 D range from the predicted refraction.*

Conclusions: *the lowest mean absolute error and the greatest rate of target refraction achievement were in Barrett Universal II and Olsen groups. These formulas can be recommended for everyday ophthalmic practice.*

Keywords: *cataract, phacoemulsification, trifocal IOL, IOL power calculation, constant optimization, Barrett Universal II, Olsen.*

For citation: *Pershin K.B., Pashinova N.F., Konovalova M.M. et al. Power calculation of novel single-piece aspheric diffractive trifocal intraocular lens. Russian Journal of Clinical Ophthalmology. 2019;19(3):171–174.*

Введение

Хирургия катаракты относится к наиболее распространенным офтальмологическим операциям в мире. Для улучшения функциональных результатов после имплантации интраокулярной линзы (ИОЛ) предложены несколько подходов, основной из них направлен на достижение целевой послеоперационной рефракции у пациента. В рамках данного подхода проводят как разработку новых моделей ИОЛ, так и оптимизацию формул для расчета их оптической силы [1, 2].

На сегодняшний день в клинической практике доступен целый ряд моделей ИОЛ. В последние годы особое внимание уделяется трифокальным ИОЛ, позволяющим корригировать зрение на трех расстояниях и обеспечивающим хорошие послеоперационные результаты [3, 4]. В 2015 г. в США (в России — в 2017 г.) на рынок вышла новая модель трифокальной ИОЛ, AcrySof PanOptix® trifocal (Alcon, США) [1]. Lawless et al. показали, что имплантация данной ИОЛ безопасна и ассоциирована с благоприятными результатами коррекции зрения вблизи, на среднем расстоянии и вдаль. Согласно мнению авторов данная ИОЛ представляется разумной альтернативой для пациентов, которые хотят избавиться от очковой зависимости [5]. Аналогичные данные приводят в своей работе Kohnen et al. [6].

Другим значимым фактором, влияющим на частоту достижения приемлемого результата имплантации ИОЛ, является выбор формулы расчета ее оптической силы [7]. Сравнению эффективности расчета оптической силы ИОЛ с применением различных формул третьего поколения посвящено значительное количество работ [8, 9]. Вместе с тем ни в одну работу не были включены пациенты с экстракцией катаракты и имплантацией только трифокальной ИОЛ. На основании имеющихся литературных и собственных данных для настоящего исследования были отобраны такие формулы, как Barrett Universal II [10, 11], Haigis [12], Hoffer Q [13], Holladay 2 [14], Olsen [15] и SRK/T [16, 17].

Цель исследования: анализ эффективности 6 формул для расчета оптической силы при имплантации новой моноблочной асферической дифракционной трифокальной ИОЛ.

Материал и методы

В ретроспективное исследование вошли 65 пациентов (100 глаз) с пресбиопией, которым проведена факоэмульсификация катаракты (n=76) или рефракционная ленсэктомия (n=24) с имплантацией новой мультифокальной ИОЛ в офтальмологических клиниках ООО «СовМедТех» и ООО «Офтальмоцентр» (г. Москва) в 2017 г. Из общего количества пациентов мужчины составили 56,9% (n=37), женщины — 43,1% (n=28). Средний возраст пациентов составил 60,0±12,1 (18–87) года.

В таблице 1 представлена общая клинико-анатомическая характеристика исследуемых больных.

Во всех исследуемых случаях проведено комплексное предоперационное обследование, включавшее авторефрактометрию (Tonoref II, Nidek, Япония), визометрию, тонометрию, компьютерную периметрию (HFA-750i, Zeiss, ФРГ), кератометрию, В-сканирование и ультразвуковую пахиметрию (US-400, Nidek, Япония), оптическую когерентную биометрию с определением аксиальной длины глаза (AL), кривизны роговицы, глубины передней камеры (ACD) и расстояния white-to-white (WTW) (IOL-Master, Zeiss, Германия). Для оценки состояния глазного дна с учетом возможных интра- и послеоперационных осложнений во всех случаях проводили офтальмоскопию в условиях максимального мидриаза, по показаниям — оптическую когерентную томографию (RTVue-100, Optovue, США). В 48 случаях (48%) осуществлялось предоперационное планирование с индивидуальным подходом к выбору ИОЛ с использованием системы Verion© Image Guided System (Alcon, США).

Операцию факоэмульсификации выполняли с использованием микрохирургических систем Stellaris (Bausch and Lomb, США) и Infinity (Alcon, США) через роговичный височный туннельный разрез 1,8–2,0 мм. У 35 пациентов (53,8%) проведена билатеральная коррекция мультифокальными ИОЛ, у 30 (46,2%) — монолатеральная. В 21% (n=21) случаев проведено фемтолазерное сопровождение экстракции катаракты. На 9 глазах (9%) выполнен первичный задний капсулорексис. Оптическую силу ИОЛ рассчитывали по формулам SRK/T (35%), Holladay 2 (18%), Hoffer Q (9%), Haigis (22%) и Barrett Universal II (16%) с константами из базы ULIB (User Group for Laser Interference Biometry, http://ocusoft.de/ulib/c1.htm) и программного обеспечения Verion© Image Guided System. Проводили ретроспективный анализ эффективности формул Barrett Universal II, Haigis, Hoffer Q, Holladay 2, Olsen и SRK/T с использованием соответствующих констант. Из исследуемых формул полностью опубликованы данные для Haigis, Hoffer Q и SRK/T, расчет для них проводили в таблицах Excel. Для анализа формулы Barrett Universal II использовали online-калькулятор с сайта Asia-Pacific Association of Cataract & Refractive Surgeons. Расчеты по формуле Holladay 2 проводили с помощью программы Holladay IOL Consultant Surgical Outcomes Assessment, по формуле Olsen — с помощью программы Phacooptics.

Каждую формулу оптимизировали для исследуемой группы пациентов для достижения средней рефракционной погрешности, максимально приближенной к нулю. Рефракционную погрешность определяли как полученный послеоперационный сферический эквивалент (SE) за вычетом предполагаемого SE, вычисленного по конкретной формуле. Положительная рефракционная погрешность характеризовала гиперметропический сдвиг в послеоперационном периоде (по сравнению с запланированным), а отрицатель-

Таблица 1. Общая клинико-анатомическая характеристика пациентов

Table 1. General clinical anatomical characteristics of the patients

Показатель Parameter	Значение M±SD (min-max) M±SD (min–max) values
Возраст, годы Age, years	60,0±12,1 (18–87)
Пол: муж./жен. Sex: men/women	37/28 (56,9% / 43,1%)
Аксиальная длина глаза, мм Axial length, mm	23,8±1,3 (21,5–27,8)
Факичная глубина передней камеры, мм Phakic anterior chamber depth, mm	3,1±0,4 (2,3–3,7)
Кератометрия Keratometry	42,81±2,12 (39,7–45,87)
Расстояние WTW, мм White-to-white (WTW), mm	11,79±0,48 (10,54–13,02)
Оптическая сила ИОЛ, дптр IOL power, D	21,7±3,4 (13–30)

ная — миопический сдвиг. Для каждой формулы определяли среднюю погрешность (ME), среднюю абсолютную погрешность (MAE), стандартное отклонение (SD), медианную абсолютную погрешность (MedAE), максимальную абсолютную погрешность (MaxAE), а также процент глаз в диапазоне погрешностей 0,25, 0,5, 1,0 и 2,0 дптр. Ранжирование исследуемых формул проводили по MAE.

Диапазон оптической силы имплантированных ИОЛ составил от 13 до 30 дптр, средняя величина — 21,7±3,4 дптр, целевая рефракция — от -0,25 до 0,25 дптр (-0,17±0,23). Период наблюдения пациентов составил от 6 до 9 (6,8±0,9) мес.

Всем пациентам имплантирована моноблочная асферическая дифракционная трифокальная ИОЛ AcrySof PanOptix® trifocal (США) с номинальной константой A=119,1.

Статистическая обработка результатов исследования выполнена с использованием приложения Microsoft Excel 2010 и статистической программы Statistica 10.1 (StatSoft, США). Проведен расчет среднего арифметического значения (M), стандартного отклонения от среднего арифметического значения (SD), минимальных (min) и максимальных (max) значений, размаха вариации Rv (разность max–min). Для оценки достоверности полученных результатов при сравнении средних показателей использовался t-критерий Стьюдента. При проведении множественного сравнения применяли критерий Бонферрони. Различия между выборками считали достоверными при $p<0,05$, доверительный интервал 95%.

Результаты и обсуждение

Оптимизацию констант для каждой исследуемой формулы проводили в соответствии с описанным выше принципом. Результаты приведены в таблице 2.

Наименьшая средняя абсолютная погрешность (MAE) определена для формулы Barrett Universal II, в то время как наибольшая — для формул Holladay 2 и Hoffer Q (табл. 3). При сравнении показателя MAE между исследуемыми формулами выявлены значимые различия — MAE при использовании формулы Barrett Universal II была значимо ниже, чем для Hoffer Q (p=0,001), Holladay 2 (p=0,007) и SRK/T (p=0,023), а при использовании формулы Olsen — значимо ниже, чем для Hoffer Q (p=0,008), Haigis (p=0,017) и SRK/T (p=0,029).

Наибольший процент попадания в погрешность ±0,25 дптр показан для формул Barrett Universal II (67%) и Olsen (62%), процент выше 50% достигнут также при использовании формулы Haigis. Для остальных формул процент составил менее 50%. Аналогичное распределение характерно и для попадания в погрешность ±0,50 дптр, при этом наибольшие значения достигнуты для формул Barrett Universal II (84%) и Olsen (81%). Частота попадания в погрешность ±1,00 дптр для всех формул составила свыше 90%, а в погрешность ±2,00 дптр — свыше 95% (табл. 3).

Таблица 2. Оптимизированные константы для исследуемых формул

Table 2. Optimized constants for investigated formulas

Формула / оптимизированная константа Formula / Optimized constant	Значение Value
Barrett Universal II **Фактор линзы** / Lens factor	2,14
Haigis **a0 / a1 / a2**	1,45 / 0,4 / 0,1
Hoffer Q **Персонализированная ACD** / pACD	5,71
Holladay 2 **ACD**	5,63
Olsen **ACD**	4,79
SRK/T **А-константа** / A-constant	119,2

Расчет оптической силы ИОЛ премиум-класса остается непростой задачей в офтальмологии в связи с высокими требованиями пациентов к рефракционному результату операции. В настоящем исследовании ключевым параметром явилась MAE, при этом наименьшие значения MAE получены при использовании формулы Barrett Universal II, а значения для формул Hoffer Q, Holladay 2 и SRK/T были значимо выше. Аналогично использование формулы Olsen было ассоциировано с меньшей MAE по сравнению с Hoffer Q, Haigis и SRK/T. Необходимо отметить, что все исследуемые формулы соответствовали критерию, сформулированному Gale et al., которые рекомендовали достижение рефракции цели ±1,0 дптр в 85% случаев [18]. В настоящее время в связи с увеличением требований к рефракционному результату операций критерий Gale et al. нуждается в пересмотре.

Cooke et al. провели сравнительный анализ 9 часто используемых формул для расчета ИОЛ, при этом наши данные о наибольшей эффективности формулы Barrett Universal II соответствуют таковым у данных авторов [8]. Аналогичные результаты получены и в двух работах Kane et al. [9, 19], которые свидетельствуют о преимуществе формулы Barrett Universal II. Вместе с тем авторы заключили, что применение формул T2 и Holladay 1 соответствует

Таблица 3. Ошибки прогнозирования исследуемых формул расчета оптической силы ИОЛ

Table 3. Predictive errors of IOL optic power calculation formulas

Формула	ME (D)	MAE (D)	SD (D)	MedAE (D)	MaxAE (D)	±0,25 D (%)	±0,50 D (%)	±1,00 D (%)	±2,00 D (%)
Barrett Universal II	-0,04	0,286	0,304	0,203	1,318	67	84	98	100
Haigis	-0,01	0,379	0,488	0,214	3,016	58	78	91	95
Hoffer Q	0,03	0,436	0,394	0,352	2,847	41	70	92	96
Holladay 2	0,06	0,420	0,441	0,250	2,584	49	73	92	97
Olsen	-0,01	0,312	0,422	0,206	2,319	62	81	91	99
SRK/T	0,05	0,398	0,367	0,254	2,056	46	71	94	98

Примечание. *ME – средняя погрешность, MAE – средняя абсолютная погрешность, SD – стандартное отклонение, MedAE (D) – медианная абсолютная погрешность, MaxAE – максимальная абсолютная погрешность.*

Note. *ME – mean error, MAE – mean absolute error, SD – standard deviation, MedAE – median absolute error, MaxAE – maximum absolute error.*

по эффективности Barrett Universal II. В нашей работе анализ данных формул не проводили. В работах Kane et al. показана наибольшая частота достижения рефракции цели ±0,5 дптр при применении формулы Barrett Universal II, что также соответствует нашим данным [9, 19].

Единственной на сегодняшний день сравнительной работой по изучению эффективности формул для расчета оптической силы ИОЛ AcrySof PanOptix® trifocal является статья Shajari et al., в которой авторы опубликовали собственные данные ретроспективного анализа 9 формул (Barrett Universal II, Haigis, Hill-RBF, Hoffer Q, Holladay 1, Holladay 2, Olsen, SRK/T и T2) [20]. Авторы ранжировали формулы по полученной MAE следующим образом: Barrett Universal II (0,294 дптр), Hill-RBF (0,332 дптр), Olsen (0,339 дптр), T2 (0,351 дптр), Holladay 1 (0,381 дптр), Haigis (0,382 дптр), SRK/T (0,393 дптр), Holladay 2 (0,399 дптр) и Hoffer Q (0,410 дптр). Согласно полученным данным авторы рекомендуют применение формул Barrett Universal II, Hill-RBF, Olsen и T2 для расчета оптической силы изучаемой трифокальной ИОЛ. Представленные данные соответствуют полученным в настоящем исследовании, однако мы не проводили изучение эффективности формул Hill-RBF и T2.

Заключение

В настоящем исследовании проведен ретроспективный анализ 6 формул для расчета оптической силы новой моноблочной асферической дифракционной трифокальной интраокулярной линзы. Проведена оптимизация констант для исследуемых формул. Наименьшие значения средней абсолютной погрешности и наибольшая частота попадания в рефракцию цели показаны для формул Barrett Universal II и Olsen. Данные формулы могут быть рекомендованы для использования в клинической практике врача-офтальмохирурга.

Литература/References

1. Kohnen T. First implantation of a diffractive quadrifocal (trifocal) intraocular lens. J Cataract Refract Surg. 2015;41:2330–2332. DOI: 10.1016/j.jcrs.2015.11.012.
2. Aristodemou P., Knox Cartwright N.E., Sparrow J.M., Johnston R.L. Intraocular lens formula constant optimization and partial coherence interferometry biometry: refractive outcomes in 8108 eyes after cataract surgery. J Cataract Refract Surg. 2011;37:50–62. DOI: 10.1016/j.jcrs.2010.07.037.
3. Marques E.F., Ferreira T.B. Comparison of visual outcomes of 2 diffractive trifocal intraocular lenses. J Cataract Refract Surg. 2015;41:354–363. DOI: 10.1016/j.jcrs.2014.05.048.
4. Kohnen T., Titke C., Bohm M. Trifocal intraocular lens implantation to treat visual demands in various distances following lens removal. Am J Ophthalmol. 2016;161:71–77. DOI: 10.1016/j.ajo.2015.09.030.
5. Lawless M., Hodge C., Reich J. et al. Visual and refractive outcomes following implantation of a new trifocal intraocular lens. Eye Vis. 2017;4:10. DOI: 10.1186/s40662-017-0076-8.
6. Kohnen T., Herzog M., Hemkeppler E. et al. Visual performance of a quadrifocal (trifocal) intraocular lens following removal of the crystalline lens. Am J Ophthalmol. 2017;184:52–62. DOI: 10.1016/j.ajo.2017.09.016.
7. Першин К.Б., Пашинова Н.Ф., Цыганков А.Ю. и др. Биометрия при расчете оптической силы ИОЛ как фактор успешной хирургии катаракты. Катарактальная и рефракционная хирургия. 2016;16(2):15–22.
[Pershin K.B., Pashinova N.F., Cygankov A.Yu. et al. Biometry in IOL power calculations as a factor of successive cataract surgery. Kataraktal'naya i refraktsionnaya khirurgiya. 2016;16(2):15–22 (in Russ.)].
8. Cooke D.L., Cooke T.L. Comparison of 9 intraocular lens power calculation formulas. J Cataract Refract Surg. 2016;42:1157–1164. DOI: 10.1016/j.jcrs.2016.06.029.
9. Kane J.X., Van Heerden A., Atik A., Petsoglou C. Intraocular lens power formula accuracy: comparison of 7 formulas. J Cataract Refract Surg. 2016;42:1490–1500. DOI: 10.1016/j.jcrs.2016.07.021.
10. Першин К.Б., Пашинова Н.Ф., Цыганков А.Ю., Легких С.Л. Факоэмульсификация с имплантацией ИОЛ при экстремально высокой миопии. Катарактальная и рефракционная хирургия. 2015;15(3):14–21.
[Pershin K.B., Pashinova N.F., Cygankov A.YU., Legkih S.L. Phacoemulsification with IO L implantation in extremely high myopia. Kataraktal'naya i refraktsionnaya khirurgiya. 2015;15(3):14–21 (in Russ.)].
11. Першин К.Б., Пашинова Н.Ф., Цыганков А.Ю., Легких С.Л. Особенности расчета оптической силы ИОЛ у пациентов с аксиальной длиной глаза 24–28 мм без предшествующих рефракционных вмешательств. Офтальмология. 2016;13(2):89–96.
[Pershin K.B., Pashinova N.F., Cygankov A.Yu., Legkih S.L. IOL optic power calculation in patients with eye axial length 24–28 mm without preceding refractive surgery. Oftal'mologiya. 2016;13(2):89–96 (in Russ.)]. DOI: 10.18008/1816-5095-2016-2-89-96.
12. Haigis W., Lege B., Miller N., Schneider B. Comparison of immersion ultrasound biometry and partial coherence interferometry for intraocular lens calculation according to Haigis. Graefes Arch Clin Exp Ophthalmol. 2000;238:765–773. DOI: 10.1007/s004170000188.
13. Hoffer K.J. The Hoffer Q formula: a comparison of theoretic and regression formulas. J Cataract Refract Surg. 1993;19:700–712. DOI: 10.1016/s0886-3350(13)80338-0.
14. Melles R.B., Holladay J.T., Chang W.J. Accuracy of intraocular lens calculation formulas. Ophthalmology. 2018;125(2):169–178. DOI: 10.1016/j.ophtha.2017.08.027.
15. Olsen T. Prediction of the effective postoperative (intraocular lens) anterior chamber depth. J Cataract Refract Surg. 2006;32:419–424. DOI: 10.1016/j.jcrs.2005.12.139.
16. Retzlaff J.A., Sanders D.R., Kraff M.C. Development of the SRK/T intraocular lens implant power calculation formula. J Cataract Refract Surg. 1990;16:333–340. DOI: 10.1016/s0886-3350(13)80705-5.
17. Sheard R.M., Smith G.T., Cooke D.L. Improving the prediction accuracy of the SRK/T formula: The T2 formula. J Cataract Refract Surg. 2010;36:1829–1834. DOI: 10.1016/j.jcrs.2010.05.031.
18. Gale R.P., Saldana M., Johnston R.L. et al. Benchmark standards for refractive outcomes after NHS cataract surgery. Eye. 2009;23:149–152. DOI: 10.1038/sj.eye.6702954.
19. Kane J.X., Van Heerden A., Atik A., Petsoglou C. Accuracy of 3 new methods for intraocular lens power selection. J Cataract Refract Surg. 2017;43:333–339. DOI: 10.1016/j.jcrs.2016.12.021.
20. Shajari M., Kolb C.M., Petermann K. et al. Comparison of 9 modern intraocular lens power calculation formulas for a quadrifocal intraocular lens. J Cataract Refract Surg. 2018;44(8):942–948. DOI: 10.1016/j.jcrs.2018.05.021.

Сведения об авторах:
[1]Першин Кирилл Борисович — д.м.н., профессор, медицинский директор, ORCID iD 0000-0003-3445-8899;
[1]Пашинова Надежда Федоровна — д.м.н., главный врач, ORCID iD 0000-0001-5973-0102;
[2]Коновалова Мария Михайловна — врач-офтальмолог, ORCID iD 0000-0003-3597-2101;
[1]Цыганков Александр Юрьевич — к.м.н., научный референт медицинского директора, ORCID iD 0000-0001-9475-545;
[2]Коновалов Михаил Егорович — д.м.н., главный врач, ORCID iD 0000-0002-3954-6233.
[1]ООО «СовМедТех». Россия, 109147, г. Москва, ул. Марксистская, д. 3, стр. 1.
[2]ООО «Офтальмоцентр». Россия, 125047, г. Москва, ул. 3-я Тверская-Ямская, д. 56/6.
Контактная информация: *Цыганков Александр Юрьевич, e-mail: alextsygankov1986@yandex.ru.* **Прозрачность финансовой деятельности:** *никто из авторов не имеет финансовой заинтересованности в представленных материалах или методах.* **Конфликт интересов** *отсутствует.* **Статья поступила** *24.01.2019.*

About the authors:
[1]Kirill B. Pershin — MD, PhD, Professor, Medical Director, ORCID iD 0000-0003-3445-8899;
[1]Nadezhda F. Pashinova — MD, PhD, Head Doctor, ORCID iD 0000-0001-5973-0102;
[2]Mariya M. Konovalova — MD, ophthalmologist, ORCID iD 0000-0003-3597-2101;
[1]Alexandr Yu. Tsygankov — MD, PhD, Scientific Referent of Medical Director, ORCID iD 0000-0001-9475-3545;
[2]Mikhail E. Konovalov — MD, PhD, Head Doctor, ORCID iD 0000-0002-3954-6233.
[1]LLC "SovMedTech". 3/1, Marksistskaya str., Moscow, 109147, Russian Federation.
[2]LLC "Ophthalmocenter". 56/6, 3rd Tverskaya-Yamskaya str., Moscow, 125047, Russian Federation.
Contact information: *Alexandr Yu. Tsygankov, e-mail: alextsygankov1986@yandex.ru.* **Financial Disclosure:** *no author has a financial or property interest in any material or method mentioned. There is no* **conflict of interests**. **Received** *24.01.2019.*

Российское общество по гипертонии
Russian Society of Hypertension

РОССИЙСКОЕ МЕДИЦИНСКОЕ ОБЩЕСТВО ПО АРТЕРИАЛЬНОЙ ГИПЕРТОНИИ

ОБЩЕСТВО СПЕЦИАЛИСТОВ ПО ИЗУЧЕНИЮ ЛЁГОЧНОЙ ГИПЕРТЕНЗИИ

VII ВСЕРОССИЙСКИЙ КОНГРЕСС

ЛЁГОЧНАЯ ГИПЕРТЕНЗИЯ 2019

Москва, Россия

11-12 декабря 2019 г.

rsh@gipertonik.ru

www.gipertonik.ru

Правила оформления статей, представляемых к публикации в журнал «Клиническая офтальмология»

Журнал «Клиническая офтальмология» принимает к печати оригинальные статьи и обзоры по всем разделам офтальмологии, которые ранее не были опубликованы либо приняты для публикации в других печатных и/или электронных изданиях. Все материалы, поступившие в редакцию и соответствующие требованиям настоящих правил, подвергаются рецензированию. Статьи, одобренные рецензентами и редколлегией, печатаются на безвозмездной основе для авторов. На коммерческой основе в журнале помещаются информационные и/или рекламные материалы отечественных и зарубежных рекламодателей.

Последовательность оформления статьи следующая: титульный лист, резюме, текст, библиографический список, таблицы, иллюстрации, подписи к иллюстрациям.

Титульный лист должен содержать:

1. Название статьи. В названии не допускается использование сокращений, аббревиатур, а также торговых (коммерческих) названий препаратов и медицинской аппаратуры.

2. Фамилии и инициалы авторов, их ученая степень, звание и основная должность.

3. Полное название учреждения и отдела (кафедры, лаборатории), в котором выполнялась работа, а также полный почтовый адрес учреждения.

4. Фамилия, имя, отчество и полная контактная информация автора, ответственного за связь с редакцией.

Далее информация, описанная в пп. 1–4, дублируется на английском языке. В английских названиях учреждений не следует указывать их полный государственный статус, опустив термины типа федеральное учреждение, государственное, бюджетное, образовательное, лечебное, профилактическое, коммерческое и пр.).

5. Источники финансирования в форме предоставления грантов, оборудования, лекарственных препаратов или всего перечисленного, а также сообщение о возможном конфликте интересов.

Резюме должно содержать не менее 250 слов для оригинальных статей и не менее 150 слов для обзоров и быть структурированным, т. е. повторять заголовки рубрик статьи: цель, методы, результаты, заключение.

Резюме к обзору литературы не структурируется.

Ниже помещаются ***ключевые слова*** (около 10), способствующие индексированию статьи в информационно-поисковых системах. Акцент должен быть сделан на новые и важные аспекты исследования или наблюдений.

Резюме и ключевые слова полностью дублируются на английском языке. Переводу следует уделять особое внимание, поскольку именно по нему у зарубежных коллег создается общее мнение об уровне работы. Рекомендуется пользоваться услугами профессиональных переводчиков.

Текстовая часть статьи должна быть максимально простой и ясной, без длинных исторических введений, необоснованных повторов, неологизмов и научного жаргона. Для обозначения лекарственных средств нужно использовать международные непатентованные наименования; уточнить наименование лекарства можно на сайте заменить на http://www.grls.rosminzdrav.ru. При изложении материала рекомендуется придерживаться следующей схемы: а) введение и цель; б) материал и методы исследования; в) результаты; г) обсуждение; д) выводы/заключение; ж) литература. Для более четкой подачи информации в больших по объему статьях необходимо ввести разделы и подзаголовки внутри каждого раздела.

Все части рукописи должны быть напечатаны через 1,5 интервала, шрифт — Times New Roman, размер шрифта — 12, объем оригинальной статьи — до 10 страниц, обзора литературы — до 15 страниц. Подписи к рисункам, названия таблиц и обозначения на рисунках и таблицах должны быть продублированы на английском языке.

Список литературы необходимо размещать в конце текстовой части рукописи и оформлять согласно стилю Vancouver (NLM). Источники в списке литературы необходимо указывать строго в порядке цитирования и нумеровать в строгом соответствии с их нумерацией в тексте статьи. Ссылку в тексте рукописи, таблицах и рисунках на литературный источник приводят в виде номера в квадратных скобках (например, [5]). Русскоязычные источники должны приводиться не только на языке оригинала (русском), но и на английском. Англоязычные источники публикуются на языке оригинала.

В список литературы следует включать статьи, преимущественно опубликованные в последние 5–10 лет в реферируемых журналах, а также монографии и патенты. Рекомендуется избегать цитирования авторефератов диссертаций, методических руководств, работ из сборников трудов и тезисов конференций.

Пример оформления ссылки на статью:

Шкурников М.Ю., Нечаев И.Н, Хаустова Н.А. и др. Экспрессионный профиль воспалительной формы рака молочной железы. Бюллетень экспериментальной биологии и медицины. 2013;155(5):619–625 [Shkurnikov M.Y., Nechaev I.N., Khaustova N.A. et al. Expression profile of inflammatory breast cancer. Bulletin of Experimental Biology and Medicine. 2013;155(5):619–625 (in Russ.)].

За правильность представленных библиографических данных автор несет ответственность.

Автор должен сохранить копии всех материалов и документов, представленных в редакцию.

Статьи, оформленные не по правилам, не рассматриваются.

Материалы для публикации в электронном виде следует направлять на адрес: oganezova@doctormedia.ru.

Rules for preparing articles submitted for publication in “Russian Journal of Clinical Ophthalmology”

Russian Journal of Clinical Ophthalmology accepts original articles and reviews in Russian and English for all areas of ophthalmology that were not previously published or accepted for publication in other printed and/or electronic publications. All materials submitted to the editorial board and complying with the requirements of these guidelines are subject to review. Articles approved by the editors and the editorial board are printed on a fee-free basis for the authors. Information and/or promotional materials of domestic and foreign advertisers are published in the magazine on a commercial basis.

The scheme of the article is as follows: title page, abstract, text, references, tables, figures, figure captions.

The title page should contain:

1. The title of the article. The title should not contain abbreviations, word contractions and commercial names of drugs and medical equipment.

2. Names and surnames of authors, their academic degree, title and position.

3. The full name of the institution and department (laboratory) in which the work was performed, as well as the full post address of the institution.

4. Surname, name, patronymic and full contact information of the author responsible for communication with the editorial office.

5. Sources of financing in the form of grants, equipment, medicines or all of the above, as well as a report on a possible conflict of interest.

The abstract should contain at least 250 words for original articles and at least 150 words for reviews and be structured, i.e., repeat the headings of the article: aim, methods, results, conclusion. The abstract to the literature review is not structured.

The keywords (about 10) are provided below the article, contributing to indexing the article in the information retrieval systems. The emphasis should be on new and important aspects of research or observations.

For articles in Russian the information described in Nos. 1–4 should be duplicated in English. The English names of institutions should not include their full state status, such as a federal institution, state, budgetary, educational, curative, preventive, commercial, etc.). Abstract and keywords, figure captures, table names and symbols in figures and tables should be duplicated in English. Special attention should be paid to translation, since it helps our foreign colleagues to create a general opinion about the article. It is recommended to use professional translation.

The text of the article should be simple and clear, without long historical introductions, unreasonable repetitions, neologisms and scientific jargon. To indicate the drugs the international nonproprietary names are needed. You can specify the name of the drug on the site http://www.grls.rosminzdrav.ru. It is recommended to adhere to the following scheme of presentation (not marking them in the text): a) the introduction and aim; b) material and methods; c) results; d) discussion e) conclusions; g) references.

For a more accurate presentation of information in large-volume articles, it is necessary to use sections and sub-headings within each section.

All parts of the manuscript should be printed in 1.5 intervals, font – Times New Roman, font size – 12, the volume of the original article – up to 10 pages, literature review – up to 15 pages. References should be placed at the end of the manuscript and printed in Vancouver style (NLM). Sources in the list of references must be strictly specified in the order of citing and numbered in strict accordance with their numbering in the text of the article. The reference in the text of the manuscript, tables and figures on the literary source should be presented in the form of numbers in square brackets (e.g., [5]). Russian sources should be cited not only in the original language (Russian), but also in English. English-language sources are published in the original language.

The list of references should include articles, mainly published in the last 5–10 years in refereed journals, monographs and patents. It is recommended to avoid theses, manuals, works from the collections of papers, proceedings of the conference.

For example:

Realini T., Gurka M.J., Weinreb R.N. Reproducibility of Central Corneal Thickness Measurements in Healthy and Glaucomatous Eyes. J Glaucoma. 2017;26(9):787-791. DOI: 10.1097/IJG.0000000000000738.

The author is solely responsible for the accuracy of the information contained in the list of references.

The author should keep a copy of all materials and documents submitted to the editorial office.

Articles drawn up without taking into account the above requirements are not considered.

Materials for publication in electronic form should be sent to: oganezova@doctormedia.ru.

ВИДЕТЬ МИР ЯРЧЕ

ТАУФОН® ТАБС ЛЮТЕИН

Таблетки, покрытые пленочной оболочкой

Для улучшения и сохранения зрения

- Содержит комплекс из 14 элементов, поддерживающих зрение (включая Лютеин и Зеаксантин)
- Компоненты Тауфон® Табс Лютеин способствуют регенерации тканей глаза
- Удобная схема приема
  1 таблетка 1 раз в день

- При повышенных зрительных нагрузках и напряжении глаз
- При появлении чувства усталости глаз

www.taufon-tabs.ru Реклама РУ: ЛСР-004215/07 18+

otc pharm ОТИСИФАРМ

ИМЕЮТСЯ ПРОТИВОПОКАЗАНИЯ. НЕОБХОДИМО ПРОКОНСУЛЬТИРОВАТЬСЯ СО СПЕЦИАЛИСТОМ

КАЖДЫЙ ДОПОЛНИТЕЛЬНЫЙ 1 ММ РТ. СТ. УВЕЛИЧИВАЕТ РИСК ПРОГРЕССИРОВАНИЯ ГЛАУКОМЫ НА 19%[1]

ПЕРЕВОД ПАЦИЕНТОВ С ФК АПГ+ББ НА ТАПТИКОМ® ОБЕСПЕЧИВАЕТ ДОПОЛНИТЕЛЬНОЕ СНИЖЕНИЕ ВГД[2]

ДАННЫЕ РЕАЛЬНОЙ КЛИНИЧЕСКОЙ ПРАКТИКИ

Снижение ВГД от исходных значений во время заключительного визита (через 4–16 недель) при использовании препарата Таптиком® после переключения с других комбинированных препаратов с фиксированными дозировками действующих веществ[2]

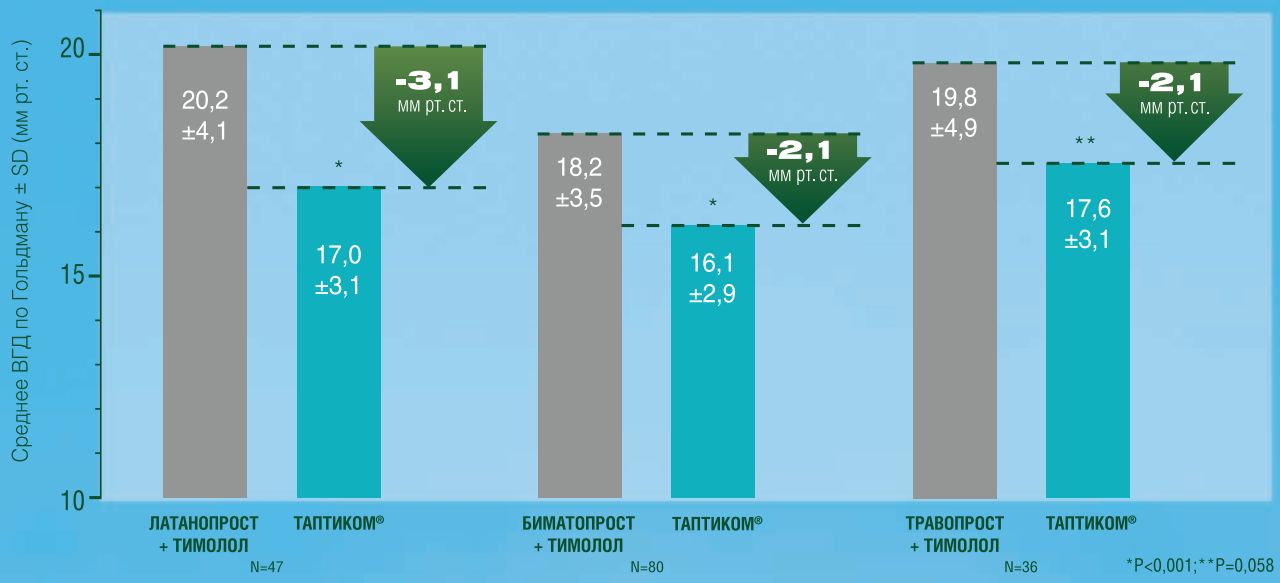

ВГД – внутриглазное давление; SD, standard deviation – стандартное отклонение; ФК – фиксированные комбинации; АПГ – аналоги простагландинов; ББ – бета-адреноблокаторы

1. Balwantray C. Chauhan, Frederick S. Mikelberg, at al. Canadian Glaucoma Study Arch Ophthalmol. 2008;126(8):1030-1036. **2.** Pillunat LE et al. Clin Ophthalmol 2017;11:1051–64.

КРАТКАЯ ИНСТРУКЦИЯ ПО ПРИМЕНЕНИЮ.
Регистрационный номер: ЛП-003372. **Торговое название:** Таптиком®. **Международное непатентованное название:** тафлупрост + тимолол. **Лекарственная форма:** капли глазные. **Фармакотерапевтическая группа:** Противоглаукомное средство комбинированное (простагландина F2-альфа аналог синтетический + бета-адреноблокатор). **Фармакологические свойства.** *Фармакодинамика.* Таптиком® – лекарственный препарат, содержащий фиксированную комбинацию двух действующих веществ – тафлупроста и тимолола. Оба действующих вещества снижают внутриглазное давление (ВГД), взаимно усиливая действие друг друга, в результате чего эффект снижения ВГД при применении комбинированного препарата более выражен, чем эффект каждого из действующих веществ в отдельности. **Показания к применению.** Снижение внутриглазного давления (ВГД) у взрослых пациентов с открытоугольной глаукомой или внутриглазной гипертензией при недостаточной реакции на местную монотерапию препаратами группы бета-адреноблокаторов или аналогов простагландина в случаях, когда показана комбинированная терапия, а также у пациентов, у которых ожидается улучшение переносимости лечения за счет применения глазных капель, не содержащих консервантов. **Противопоказания.** Гиперчувствительность к тафлупросту, тимололу или любому из компонентов препарата; Синдром повышенной реактивности дыхательных путей, включая бронхиальную астму или анамнез бронхиальной астмы, тяжелая хроническая обструктивная болезнь легких; Синусовая брадикардия, синдром слабости синусового узла, включая синоатриальную блокаду сердца, атриовентрикулярную блокаду II и III степени без кардиостимулятора; Декомпенсированная сердечная недостаточность, кардиогенный шок; Возраст до 18 лет (нет данных клинического применения); Беременность; Грудное вскармливание. **С осторожностью.** Таптиком® следует применять с осторожностью в связи с ограниченным опытом применения у пациентов с печеночной и почечной недостаточностью, у пациентов с афакией, псевдофакией с разрывом задней капсулы хрусталика или имплантацией хрусталика в переднюю камеру глаза, псевдоэксфолиативной или пигментной глаукомой, а также у пациентов с установленными факторами риска развития кистоидного макулярного отека или ирита/увеита. Отсутствует опыт применения тафлупроста при неоваскулярной, закрытоугольной, узкоугольной и врожденной глаукоме. Препарат также следует применять с осторожностью у пациентов с заболеваниями роговицы (может вызывать синдром «сухого глаза»), сердечно-сосудистыми заболеваниями (ишемической болезнью сердца, стенокардией Принцметала, сердечной недостаточностью, атриовентрикулярной блокадой I степени), нарушениями периферического кровообращения (при тяжелых формах болезни Рейно или синдрома Рейно), хронической обструктивной болезнью легких (ХОБЛ) легкой и средней тяжести (применение препарата возможно только если ожидаемая польза превышает потенциальный риск), лабильным течением сахарного диабета или спонтанной гипогликемией (поскольку бета-адреноблокаторы могут скрывать клинические признаки и симптомы острой гипогликемии), сопутствующим лечением бета-адреноблокаторами (при приеме внутрь и в виде глазных средств). **Беременность, период лактации и фертильность. Грудное вскармливание.** С целью предосторожности не рекомендуется грудное вскармливание детей, если матери требуется терапия препаратом Таптиком®. **Способ применения и дозы.** Препарат предназначен только для офтальмологического применения. Рекомендуемая доза – одна капля препарата Таптиком® в конъюнктивальный мешок пораженного глаза (глаз) один раз в сутки. **Побочное действие.** Наиболее часто выявляемым побочным эффектом, связанным с проводимым лечением, появление которого отмечалось приблизительно у 7% пациентов, была гиперемия конъюнктивы/глаз, в большинстве случаев легкой степени. Перед применением препарата необходимо ознакомиться с полной инструкцией по медицинскому применению. Перед применением необходимо проконсультироваться с врачом! **Получить дополнительную информацию о препарате, а также направить свои претензии и информацию о нежелательных явлениях можно по следующему адресу:** Московское представительство компании «АО Сантэн» (Финляндия). Нижний Сусальный переулок, д. 5, стр. 19, офис 402, г. Москва, Россия, 105064, тел. представительства: + 7 (495) 980-80-79, тел. горячей линии: + 7 (499) 677-60-85 (для сообщений о побочных эффектах и запроса медицинской информации профессионалами здравоохранения), адрес электронной почты: medinfo@santen.ru

PP-TAPTIQ-RU-0009

ООО «САНТЭН»: Россия, 105064, Москва,
Нижний Сусальный пер., д. 5, стр. 19, офис 402,
+7 (495) 980 8079. www.santen.com

Santen
A Clear Vision For Life

ИНФОРМАЦИЯ ПРЕДНАЗНАЧЕНА ДЛЯ МЕДИЦИНСКИХ И ФАРМАЦЕВТИЧЕСКИХ РАБОТНИКОВ