DOI: 10.32364/2311-7729-2020-20-4-197-203

Ретинобластома. Часть 2. Принципы терапии интраокулярной ретинобластомы

С.В. Иванова[1], С.А. Кулева[1], Н.Н. Садовникова[2], М.И. Комиссаров[2], М.Н. Чистякова[2], А.В. Хохлова[1], Н.А. Щеголева[3]

[1]ФГБУ «НМИЦ онкологии им. Н.Н. Петрова» Минздрава России, Санкт-Петербург, Россия
[2]ФГБОУ ВО СПбГПМУ Минздрава России, Санкт-Петербург, Россия
[3]СПб ГБУЗ «ДГМКЦ ВМТ им. К.А. Раухфуса», Санкт-Петербург, Россия

РЕЗЮМЕ

Ретинобластома относится к числу потенциально излечимых злокачественных новообразований у детей. Современные стратегии ранней диагностики и лечения направлены на обеспечение возможности применения органосохраняющих методик. Общая пятилетняя выживаемость больных с интраокулярной ретинобластомой в настоящее время достигает 100%. Массивное внутриглазное распространение опухоли и отсутствие перспектив для сохранения зрительной функции являются показаниями к удалению глаза на первом этапе терапии. Объем адъювантного противоопухолевого лечения определяется патогистологическими факторами риска прогрессирования заболевания. В статье представлена информация о подходах к определению факторов риска и тактики последующего системного лечения в нескольких крупных исследовательских группах. Не менее чем у 65–75% больных в настоящее время удается сохранить глазное яблоко и, зачастую, обеспечить адекватную зрительную функцию. В статье подробно освещены способы локального химиотерапевтического воздействия, относящиеся к методам органосохраняющего лечения ретинобластомы, таким как селективная интраартериальная химиотерапия и интравитреальная химиотерапия. Отдельное внимание уделено физическим методам органосохраняющего лечения, претерпевшим значительное эволюционное развитие в последнее десятилетие. В заключение авторы обращают внимание на необходимость тщательного диспансерного наблюдения как за излеченными от ретинобластомы пациентами, так и за их сиблингами и потомством.

Ключевые слова: *дети, ретинобластома, энуклеация, полихимиотерапия, суперселективная интраартериальная химиотерапия, интравитреальная химиотерапия, лазерная коагуляция, транспупиллярная термотерапия, криодеструкция, брахитерапия, наблюдение.*

Для цитирования: *Иванова С.В., Кулева С.А., Садовникова Н.Н. и др. Ретинобластома. Часть 2. Принципы терапии интраокулярной ретинобластомы. Клиническая офтальмология. 2020;20(4):197–203. DOI: 10.32364/2311-7729-2020-20-4-197-203.*

Retinoblastoma. Part 2. Treatment strategies for intraocular retinoblastoma

S.V. Ivanova[1], S.A. Kuleva[1], N.N. Sadovnikova[2], M.I. Komissarov[2], M.N. Chistyakova[2], A.V. Khokhlova[1], N.A. Shchegoleva[3]

[1]N.N. Petrov National Medical Research Center of Oncology, St. Petersburg, Russian Federation
[2]St. Petersburg State Pediatric Medical University, St. Petersburg, Russian Federation
[3]K.A. Rauchfuss St. Petersburg Children's City Multidisciplinary Clinical Center of High Medical Technologies, St. Petersburg, Russian Federation

ABSTRACT

Retinoblastoma is one of the most common retinal tumors in young children. Current early diagnostic and treatment strategies focus on the possibility to implement eye-preserving therapies. The 5-year overall survival for children with retinoblastoma is now 100%. First-line eye removal is recommended in extensive intraocular seeding and poor visual prognosis. The volume of adjuvant therapy is based on the histological risk factors for disease progression. This paper discusses the algorithms to determine risk factors and further systemic treatment strategy in several large study groups. Eye and even vision preservation is now possible in at least 65–75% of retinoblastoma patients. The paper also describes in detail the methods of locally administering chemotherapy which are considered eye-preserving treatment options, i.e., selective intra-arterial chemotherapy and intravitreal chemotherapy. Various physical methods of eye-preserving treatment which underwent significant development over the past decade are highlighted. In conclusion, the authors emphasize that retinoblastoma survivors, their siblings and offspring should be carefully monitored.

Keywords: *children, retinoblastoma, enucleation, polychemotherapy, selective intra-arterial chemotherapy, intravitreal chemotherapy, laser photocoagulation, transpupillary thermotherapy, cryotherapy, brachytherapy, monitoring.*

For citation: *Ivanova S.V., Kuleva S.A., Sadovnikova N.N. et al. Retinoblastoma. Part 2. Treatment strategies for intraocular retinoblastoma. Russian Journal of Clinical Ophthalmology. 2020;20(4):197–203. DOI: 10.32364/2311-7729-2020-20-4-197-203.*

Введение

Современные стратегии ранней диагностики и лечения ретинобластомы направлены на обеспечение возможности применения органосохраняющих методик. Общая пятилетняя выживаемость больных с интраокулярной ретинобластомой в настоящее время достигает 100% [1]. У 65–75% больных удается сохранить глазное яблоко и зачастую обеспечить адекватную зрительную функцию [2]. Вместе с тем в случаях экстраокулярной экспансии ретинобластомы либо при массивном интраокулярном поражении (клиническая группа E и часть глаз группы D) единственным методом радикального лечения остается энуклеация, в ряде случаев дополненная системным химиотерапевтическим воздействием и лучевой терапией (ЛТ). Основными задачами системной полихимиотерапии (ПХТ) являются так называемая «up-front therapy», или химиоредукция, — уменьшение размеров опухоли перед этапом локального контроля, а также профилактика развития регионарных и отдаленных метастазов.

Энуклеация

Удаление глазного яблока с опухолью имеет свои особенности [3]. Операцию следует выполнять быстро, но в то же время крайне деликатно во избежание гематогенного диссеминирования. Пересечение зрительного нерва во время энуклеации производится на расстоянии не менее 15 мм от заднего полюса глазного яблока. В ближайшие 5–7 дней после операции следует приступить к глазному протезированию. Подбор постоянного глазного протеза осуществляется в течение 6 нед. после энуклеации.

Корректная морфологическая характеристика соотношения опухоли с окружающими анатомическими структурами в удаленном глазу определяет тактику дальнейшего лечения пациента и прогноз заболевания [4–8]. Основные гистопатологические критерии неблагоприятного прогноза заболевания были представлены еще в 1996 г. группой французских ученых из Института М. Кюри [4]. На основании статистического анализа сведений о 172 пациентах с ретинобластомой после первичной энуклеации было доказано, что массивное вовлечение хориоидеи, экстрасклеральное распространение опухоли, ретроламинарная инвазия и наличие опухолевых клеток в крае резекции зрительного нерва значимо ухудшают прогноз заболевания.

Подходы к определению патогистологической группы риска в мировой литературе несколько различаются. К настоящему времени накоплен разнообразный опыт проведения риск-адаптированных программ лечения больных с ретинобластомой после энуклеации в зависимости от морфологических характеристик опухоли [4–8].

В исследование RET5 были включены 50 пациентов с односторонней ретинобластомой после энуклеации [5]. Больше половины глаз были отнесены к группе низкого риска на основании наличия очаговой инвазии сосудистой оболочки с или без преламинарной инвазии зрительного нерва. Эти пациенты не получали системное лечение. К средней группе риска относились глаза, в которых были обнаружены опухолевые клетки в передней камере глаза, инвазия цилиарного тела и/или радужки, массивная инвазия сосудистой оболочки с или без постламинарной инвазии зрительного нерва. Таким пациентам было назначено 4 курса ПХТ. В группе высокого риска обнаруживались либо инвазия склеры, либо опухолевые клетки в крае резекции зрительного нерва, пациентам проводились 6 курсов ПХТ. Только 1 пациенту в группе высокого риска была проведена ЛТ на орбиту в связи с микроскопически выявленным экстраокулярным распространением опухоли. Общая выживаемость составила 100% при медиане наблюдения за пациентами 3,4 года (от 0,8 до 6,4 года).

I. Aerts et al. (2013 г.) провели проспективную оценку общей и безрецидивной выживаемости 123 пациентов с односторонней ретинобластомой после энуклеации [7] в зависимости от гистопатологических факторов риска экстраокулярного рецидива или метастазирования. В группе низкого риска имелось минимальное или полное отсутствие инвазии хориоидеи и/или преламинарное или полное отсутствие поражения зрительного нерва. Эти пациенты не получали адъювантное лечение. В группе среднего риска были выявлены массивное поражение хориоидеи, и/или интра- или ретроламинарное поражение зрительного нерва, и/или вовлечение переднего сегмента глаза. В этом случае проводились 4 курса адъювантной ПХТ с включением винкаалкалоидов, алкилятоpов различных групп и ингибиторов топоизомеразы II. И лишь 1 больной был отнесен к группе высокого риска на основании следующих критериев: инвазия края резекции зрительного нерва и/или микроскопически выявленное экстраокулярное распространение опухоли. Этому пациенту были проведены 6 курсов ПХТ и курс высокодозной ПХТ с аутотрансплантацией периферических стволовых клеток крови (ПСКК). При медиане наблюдения в 71 мес. не было ни одного случая рецидива или прогрессирования заболевания. У 2 больных с конституциональной мутацией гена *RB1* отмечалась латерализация поражения (у 1 пациента из группы низкого риска через 11 мес. и у 1 — из группы среднего риска через 14 мес. после энуклеации).

S. Kaliki et al. (2011 г.) проанализировали ретроспективные сведения о 406 глазах клинической группы E, удаленных в период с 1994 по 2010 г. [8]. Критерием высокого риска было наличие любого из следующих признаков: инвазия переднего сегмента, массивная инвазия сосудистой оболочки, изолированное вовлечение в опухолевый процесс зрительного нерва за пределами зубчатой линии или любая инвазия сосудистой оболочки в сочетании с любым вовлечением зрительного нерва. Пациенты получали от 4 до 6 курсов ПХТ. Лишь у 1 больного морфологически было зафиксировано экстрасклеральное распространение опухоли, что потребовало комбинации ПХТ с дистанционной ЛТ на орбиту. Все пациенты при среднем сроке наблюдения 66 мес. (12–202 мес.) были живы, при этом не возникло ни одного случая ни прогрессирования заболевания, ни развития вторых опухолей.

Согласно Федеральным клиническим рекомендациям критериями *низкого риска* являются отсутствие или фокальная инвазия хориоидеи, отсутствие или преламинарная инвазия зрительного нерва [3]. Пациентам этой группы системная терапия не показана, осуществляется динамический контроль. Группа *среднего риска* характеризуется следующими признаками: опухолевые клетки в передней камере глаза, инвазия ресничного тела, радужки, массивная инвазия хориоидеи или вовлечение зрительного нерва

позади решетчатой пластинки. Больным проводят 4 курса системной ПХТ, а наличие ретроламинарной инвазии является показанием к проведению дистанционной ЛТ на орбиту. При обнаружении инвазии склеры и/или опухолевых клеток в крае резекции зрительного нерва больных относят к группе *высокого риска*. В этом случае после ЛТ на орбиту и 4 курсов ПХТ в качестве консолидирующей терапии проводится высокодозная ПХТ с аутотрансплантацией ПСКК.

Таким образом, очевидно отсутствие единого подхода как к определению критериев стратификации пациентов на группы риска, так и к объему и интенсивности адъювантной ПХТ. И тем не менее все терапевтические подходы демонстрируют высокую эффективность, позволяющую добиться излечения абсолютного большинства больных. Оценивая результаты исследования S. Kaliki, можно сделать вывод о возможности деэскалации лечебной нагрузки даже у больных с массивным интраокулярным распространением опухоли. Единым у всех авторов остается ограничение показаний к дистанционной ЛТ только в случаях экстраокулярной экспансии ретинобластомы [3, 5, 8].

Органосохраняющие методики лечения ретинобластомы

Применение органосохраняющих методик стало прорывом в лечении интраокулярной ретинобластомы. Еще в 1996 г. A.L. Murphree доказал эффективность использования системной химиотерапии препаратами платины, винкаалкалоидами и ингибиторами топоизомеразы II с целью редукции размеров опухоли перед проведением локальной терапии [9]. Выбор этих препаратов был обоснован их хорошим проникновением через гематоофтальмический барьер. Уже в 1997 г. схема VEC (винкристин, этопозид, карбоплатин) стала общепризнанным «золотым стандартом» благодаря фундаментальным проспективным исследованиям C.L. Shields et al., показавшим возможность уменьшения размеров первичной опухоли более чем на 50% после применения системного лечения [10]. Комбинация 6 курсов VEC с такими методами локального воздействия, как криотерапия, фотокоагуляция аргонным лазером, термотерапия и брахитерапия, позволяла сохранить пораженный глаз у 100% пациентов I–IV групп и у 78% пациентов из V группы по классификации Reese — Ellsworth. Публикация столь впечатляющих результатов сочетания системной ПХТ с физическими методами органосохраняющего лечения интраокулярной ретинобластомы стала предвестником заката «эры» дистанционной ЛТ [11, 12].

Суперселективная интраартериальная химиотерапия

В отличие от системной ПХТ, суперселективная интраартериальная химиотерапия (СИАХТ) относится к методам локальной химиотерапии наряду с интравитреальной химиотерапией (ИВХ) и субконъюнктивальным введением химиопрепаратов.

Первенство в разработке техники СИАХТ принадлежит японским исследователям T. Yamane et al., которые в 2004 г. подробно описали методику проведения в общей сложности 563 процедур у 187 пациентов с интраокулярной ретинобластомой [13]. Метод заключался во введении с помощью супертонкого катетера цитостатического препарата через бедренную и внутреннюю сонную артерию непосредственно в устье глазной артерии. Предварительно выполнялась каротидная ангиография с целью визуализации анатомии сосудов. В подавляющем большинстве случаев (74%) СИАХТ комбинировалась с различными физическими методами локального контроля, в 36% — проводилась в монорежиме. Выбор в качестве химиотерапевтического агента мелфалана основывался на сведениях о высокой чувствительности к нему культуры клеток ретинобластомы. Доза препарата варьировала в диапазоне от 5 до 40 мг. Авторы сообщили лишь о 14 технических неудачах во время проведения СИАХТ. Сведений об отдаленных результатах лечения представлено не было, тем не менее эта методика быстро приобрела популярность как в Северной Америке, так и в Европе.

В 2011 г. D.H. Abramson, являющийся основоположником СИАХТ в США, в своей статье подвел итоги пятилетнего опыта химиохирургии в клиниках Нью-Йорка и Филадельфии [2]. Автором была определена оптимальная доза мелфалана — 7,5 мг, обладавшая наибольшей эффективностью и удовлетворительным профилем токсичности. Отдаленные результаты, оцениваемые в сравнении с традиционными на тот момент методами лечения, оказались весьма впечатляющими, с учетом того факта, что первоначально методика применялась в глазах V группы по Reese — Ellsworth (кандидаты на энуклеацию). При сроке наблюдения 2 года в общей группе удалось сохранить 70% глаз: в группе традиционного лечения — 58%, а в группе СИАХТ — 82%. Методика показала хороший результат и в качестве второй линии после неудач предшествовавшего лечения. А при лечении клинических групп C и D были сохранены 100% глаз. Однако в 2 случаях развились отдаленные метастазы, что указывает на необходимость тщательной первичной диагностики и последующего мониторинга для исключения экстраокулярной экспансии опухоли. Системные осложнения СИАХТ были незначительными и заключались в возникновении нейтропении 3–4-й степени у 11% больных, не сопровождавшейся инфекционными эпизодами. Кроме того, часто отмечался бронхоспазм, который автор объяснял особенностями анестезиологического пособия. Нарушения внутримозгового кровообращения зафиксировано не было. У 15% пациентов развивались гиперемия конъюнктивы и век. В заключение автор постулировал возможность излечения интраокулярной ретинобластомы методом СИАХТ в монорежиме.

В 2018 г. исследователи из Мемориального центра Слоан-Кеттеринг (США) представили уже десятилетний опыт применения СИАХТ на 452 глазах [14]. Следует отметить, что методика использовалась как единственная химиотерапевтическая опция, и лишь часть пациентов на первом этапе получали системную ПХТ в качестве так называемого «моста» в связи с опасностью задержки начала химиохирургического лечения. С 2013 г., когда наступила «эра» интравитреальной химиотерапии, эти два метода стали комбинироваться и дополнять друг друга, особенно в лечении отсевов в стекловидное тело. В качестве химиотерапевтических агентов применялись карбоплатин, мелфалан и топотекан. Среднее количество процедур равнялось 3. Авторы сообщают лишь о 16 технических неудачах, потребовавших удаления глаза. На первом году наблюдения

развитие рецидивов было отмечено почти у четверти глаз, однако в подавляющем большинстве они хорошо контролировались физическими методами лечения (криодеструкция, термо- и брахитерапия). Энуклеация понадобилась лишь в 33 случаях неконтролируемого течения ретинобластомы. Авторы одними из первых среди онкоофтальмологов в мире предложили понятие «*рецидив ретинобластомы*» — визуализируемое при офтальмоскопии и/или ультразвуковом исследовании и магнитно-резонансной томографии появление новой опухолевой активности, такой как возобновившийся рост из регрессировавшей опухоли и/или новые субретинальные или интравитреальные отсевы. Подобные рецидивы не являются показанием к энуклеации. Случаи, когда опухоль не отвечала на лечение, не увеличиваясь, не уменьшаясь в размерах, относились к понятию *персистенции* заболевания. Подобные ситуации также считались неудачами СИАХТ, и дальнейшие терапевтические воздействия определялись индивидуально для каждого глаза.

Согласно Федеральным клиническим рекомендациям у пациентов клинических групп C и D СИАХТ сочетается с системной ПХТ, а также, при необходимости, с физическими методами локального контроля и ИВХ [3]. Количество курсов СИАХТ варьирует от 1 до 3, в зависимости от ответа опухоли на лечение. Данная методика более эффективна при экзофитном характере роста опухоли и не столь результативна при эндофитном распространении ретинобластомы. Наиболее частыми осложнениями процедуры являются транзиторный отек век, гиперемия век и конъюнктивы, кратковременная анизокория, спазм центральной артерии сетчатки, ее отслойка, атрофия зрительного нерва, косоглазие, экзофтальм, синдром «верхней глазничной щели». Отмечены также острые нарушения мозгового кровообращения.

Интравитреальная химиотерапия

Первые сведения о применении ИВХ относятся к 1995 г., когда S. Seregard et al. сообщили об интравитреальном введении тиотепы у 3 детей с рецидивом билатеральной ретинобластомы в виде появления отсевов в стекловидное тело в единственном глазу [15]. Этот опыт оказался неудачным, и метод был забыт почти на десятилетие, а наличие интравитреальных отсевов оставалось абсолютным показанием к энуклеации.

В 2012 г. F.L. Munier et al. сообщили о первом удачном клиническом опыте ИВХ на 23 глазах, получавших предшествующую терапию [16]. Пациентам были проведены в общей сложности 122 инъекции мелфалана с интервалом в 7–10 дней. Количество процедур на каждом глазу определялось достижением полной эрадикации отсевов. У части пациентов ИВХ комбинировалась с системной ПХТ. При медиане наблюдения 22 мес. не было отмечено ни одного рецидива заболевания, а двухлетняя общая выживаемость пациентов составила 84%. Наиболее частым осложнением процедуры была локализованная периферическая ретинопатия, отмеченная в 43% случаев.

С 2013 г. ИВХ нашла свою нишу в лечении достаточно сложных и нередко сомнительных в плане сохранения глаз, особенно у пациентов с двухсторонней ретинобластомой [14]. Основным показанием для применения этой методики является наличие опухолевых отсевов в стекловидное тело, однако ИВХ используется только в комбинации с системной химиотерапией и методами локального воздействия, а также в случае уверенного контроля над первичным опухолевым очагом.

Процедура ИВХ представляет собой инъекцию мелфалана в дозе от 20 до 40 мкг тонкой иглой 32 G в стекловидное тело через конъюнктиву, склеру и pars plana ресничного тела, выполняемую под общей анестезией. Кратность инъекций варьирует от 3 до 8 с оптимальным интервалом в 7–10 дней и напрямую зависит от размеров отсевов (пылевидные, сферические либо облаковидные) и динамики процесса. Ответом на лечение может быть либо полное исчезновение отсевов, либо конверсия их в кальцификаты или аморфные массы неправильной, несферической формы [16, 17].

Локальные физические методы органосохраняющего лечения

Лазерная коагуляция является методом выбора и применяется в монорежиме при лечении опухолей у пациентов клинической группы A. Кроме того, этот метод зарекомендовал себя в адъювантном режиме после

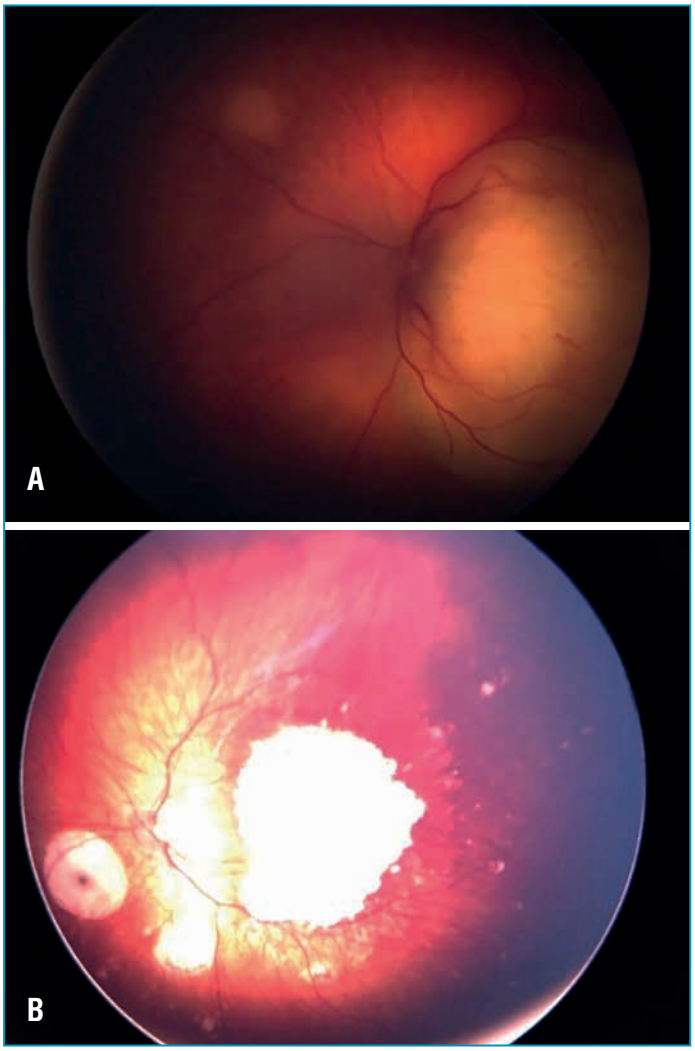

Рис. 1. Мультифокальная ретинобластома до (A) и после (B) лечения (системная химиотерапия + лазерная коагуляция)

Fig. 1. Multifocal retinoblastoma before (A) and after (B) the treatment (systemic chemotherapy + laser photocoagulation)

предварительной системной или локальной химиотерапии (рис. 1), а также в лечении ретинальных или субретинальных рецидивов ретинобластомы [9, 10, 14]. Достоинством метода является отсутствие выраженной перифокальной реакции окружающих опухоль тканей, что позволяет производить лазерную коагуляцию вблизи зрительного нерва [18].

Транспупиллярная термотерапия (ТТТ) — это метод лазерного воздействия на опухоль путем ее прогревания с помощью диодного лазера, который вызывает процесс гибели опухолевых клеток без прямого коагуляционного эффекта. Впервые метод ТТТ был разработан и применен J.J. Lagendijk в 1982 г. [19]. С тех пор эта методика стала ведущей для лечения постэкваториальных опухолей диаметром до 3 мм и высотой до 1,5 мм, позволяя добиться регрессии более чем 80% опухолей (рис. 2).

В настоящее время большинство офтальмологических центров используют модифицированный диодный лазер с длиной волны 810 нм [20]. В последние годы появились работы, касающиеся способов усиления терапевтического эффекта ТТТ посредством применения хромофоров, а именно индоцианина зеленого [21, 22]. Теоретическое обоснование использования подобных адъювантов заключается в том, что оптимальный эффект теплового воздействия инфракрасного излучения с длиной волны 810 нм осуществляется благодаря поглощению ее нормальным пигментом сетчатки. Однако в случае ретинобластомы, когда сетчатка значительно повреждена и подверглась рубцовым изменениям после предыдущих терапевтических воздействий, фоновый пигмент практически отсутствует. Это приводит к неэффективности ТТТ, в результате чего часть опухолей либо не отвечают на лечение, либо развиваются рецидивы [21, 22]. Пиковая длина волны излучения диодного лазера оптимально совпадает со спектром поглощения индоцианина зеленого. Внутривенное введение препарата за 1 мин до проведения ТТТ значительно повышает ее фототермический эффект.

Криодеструкция при лечении ретинобластомы стала применяться еще в середине 1970-х гг., показывая высокую результативность [23, 24]. Поздние исследования очертили показания и определили место методики в комплексном лечении интраокулярной ретинобластомы [25, 26]. Криохирургию считают показанной при опухолях диаметром до 3,5 мм и толщиной не более 2,5 мм, локализованных в преэкваториальной зоне. Криодеструкция осуществляется жидким азотом с температурой на поверхности криоаппликатора -196 °С.

Брахитерапия — локальное облучение опухоли с помощью подшивания к склере радиоактивного офтальмоаппликатора. Локальное облучение ретинобластомы насчитывает более чем 50-летнюю историю применения и относится к числу наиболее ранних органосохраняющих методик [27]. Показанием к применению брахитерапии являются рецидивы опухоли при неэффективности других методов лечения, ее применяют в качестве второй линии после химиотерапии, а также сочетают с другими локальными методами лечения. Возможно первичное использование офтальмоаппликаторов при наличии единичного узла опухоли относительно небольшого размера с проминенцией до 5–7 мм и диаметром не более 12–14 мм [28]. Достоинством терапии с использованием радиоактивных изотопов является то, что она позволяет подвести к новообразованию большую дозу излучения, не повредив окружающие здоровые ткани. В качестве радиоактивного источника наиболее часто применяют офтальмоаппликаторы с изотопами рутения (Ru-106) и стронция (Sr-90). Офтальмоаппликатор подшивают к склере в области, соответствующей расположению опухоли, удаляют его через 2–4 дня. Условием успешной брахитерапии является правильный расчет дозы облучения, которая должна составлять 80–100 Гр на вершину опухоли при использовании рутения и 120 Гр при использовании стронция [28, 29].

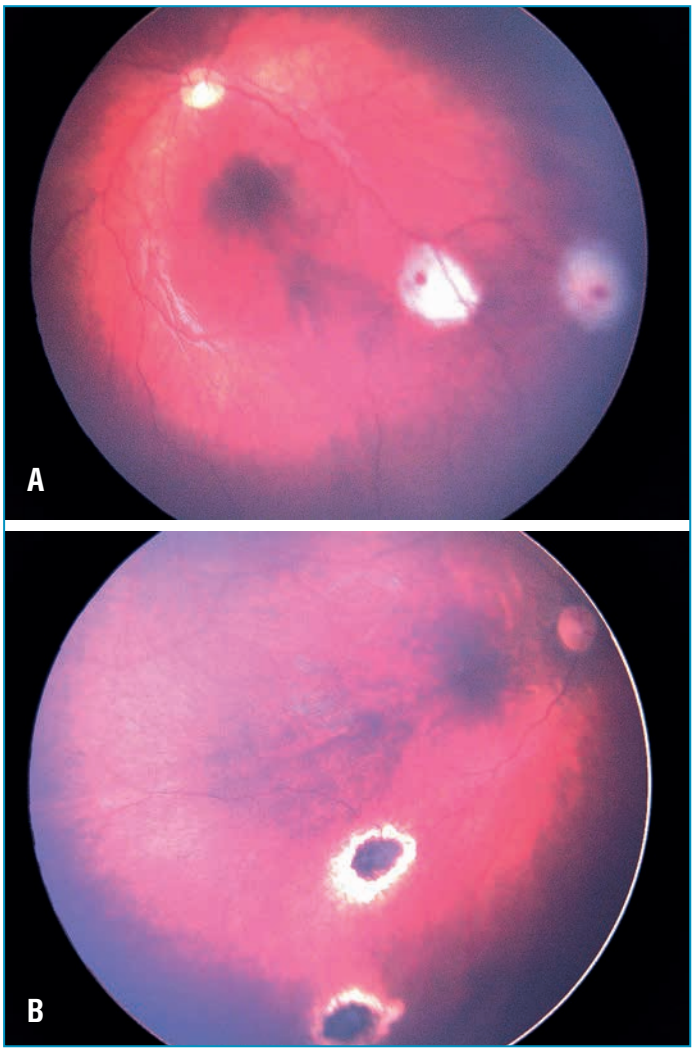

Рис. 2. Ретинобластома группы А до (А) и после (В) транспупиллярной термотерапии

Fig. 2. Groupe A retinoblastoma before (A) and after (B) transpupillary thermotherapy

Диспансерное наблюдение

Диспансерное наблюдение за пациентами с ретинобластомой после окончания лечения осуществляется пожизненно. Всем семьям пациентов с ретинобластомой рекомендовано генетическое консультирование и исследование на наличие герминальной мутации гена *RB1* [29]. В случае выявления наследственных форм заболевания необходимо, с одной стороны, наблюдение за излеченным пациентом в связи с повышенным риском развития у него вторых опухолей, а с другой стороны, более тщательное офтальмологическое обследование здоровых сиблингов. Однако

до сих пор не существует четких рекомендаций, касающихся кратности офтальмологических осмотров членов семей с положительным семейным анамнезом ретинобластомы.

В Институте Кюри было проведено ретроспективное исследование эффективности интенсивного скрининга сиблингов из семей с наследственной ретинобластомой [30]. Для детей из группы высокого риска, а именно имеющих родителей с анамнезом двухсторонней ретинобластомы либо носящих мутацию гена *RB1*, был предложен следующий график наблюдения: первый осмотр — в возрасте 8 дней, далее — ежемесячно до полутора лет, затем — раз в 3 мес. Для сиблингов больных с двухсторонней ретинобластомой и детей пациентов с односторонней ретинобластомой первый осмотр проводится в возрасте 1 мес., далее каждые 2 мес. до 2 лет, затем — каждые 6 мес. до 4 лет. Авторы показали, что скрининг привел к снижению числа энуклеаций или необходимости применения дистанционной ЛТ, однако не повлиял на частоту использования системной ПХТ и улучшение визуальной функции.

Заключение

В настоящее время в мире накоплен огромный опыт лечения интраокулярной ретинобластомы, позволяющий подходить дифференцированно к каждому случаю заболевания — от энуклеации и системного химиотерапевтического воздействия до применения локальных методов лечения в монорежиме. Определение показаний и ограничений для каждого метода и комбинирование различных терапевтических подходов требуют дальнейшего изучения с учетом приоритетности сохранения жизни ребенка. Не вызывает сомнения тот факт, что лечение ребенка с ретинобластомой требует работы мультидисциплинарной команды, включающей педиатра, офтальмолога, детского онколога, лучевого диагноста, радиотерапевта, интервенционного хирурга, генетика. Крайне важно тщательное наблюдение за излеченными больными. Семьи пациентов с положительным анамнезом ретинобластомы должны быть обязательно информированы о рисках развития опухоли в поколениях и ориентированы на офтальмологический скрининг.

Литература/References

1. Abramson D.H., Shields C.L., Jabbour P. et al. Metastatic deaths in retinoblastoma patients treated with intraarterial chemotherapy (ophthalmic artery chemosurgery) worldwide. Int J Retina Vitreous. 2017;3:40. DOI: 10.1186/s40942-017-0093-8.
2. Abramson D.H. Chemosurgery for retinoblastoma: what we know after 5 years. Arch Ophthalmol. 2011;129(11):1492–1494. DOI: 10.1001/archophthalmol.2011.354.
3. Поляков В.Г. Клинические рекомендации «Ретинобластома». Министерство здравоохранения Российской Федерации; 2017. [Polyakov V.G. Clinical Recommendations «Retinoblastoma». Ministry of Health of the Russian Federation; 2017 (in Russ.)].
4. Khelfaoui F., Validire P., Auperin A. et al. Histopathologic risk factors in retinoblastoma: a retrospective study of 172 patients treated in a single institution. Cancer. 1996;77(6):1206–1213. PMID: 8635145.
5. Sullivan E.M., Wilson M.W., Billups C.A. et al. Pathologic risk-based adjuvant chemotherapy for unilateral retinoblastoma following enucleation. J Pediatr Hematol Oncol. 2014;36(6):335–340. DOI: 10.1097 / MPH.0000000000000141.
6. Chantada G.L., Dunkel I.J., Antoneli C.B. et al. Risk factors for extraocular relapse following enucleation after failure of chemoreduction in retinoblastoma. Pediatr Blood Cancer. 2007;49(3):256–260. DOI: 10.1002/pbc.21067.
7. Aerts I., Sastre-Garau X., Savignoni A. et al. Results of a multicenter prospective study on the postoperative treatment of unilateral retinoblastoma after primary enucleation. J Clin Oncol. 2013;31(11):1458–1463. DOI: 10.1200/JCO.2012.42.3962.
8. Kaliki S., Shields C.L., Shah S.U. et al. Postenucleation Adjuvant Chemotherapy With Vincristine, Etoposide, and Carboplatin for the Treatment of High-Risk Retinoblastoma. Arch Ophthalmol. 2011;129(11):1422–1427. DOI: 10.1001/archophthalmol.2011.289.
9. Murphree A.L., Villablanca J.G., Deegan III W.F. et al. Chemotherapy plus local treatment in the management of intraocular retinoblastoma. Arch Ophthalmol 1996;114(11):1348–1356. DOI: 10.1001/archopht.1996.0110014054800.
10. Shields C.L., Shields J.A., Needle M. et al. Combined chemoreduction and adjuvant treatment for intraocular retinoblastoma. Ophthalmology 1997;104:2101–2111. DOI: 10.1016/s0161-6420 (97) 30053-0.
11. Shields C.L., Fulco E.M., Arias J.D. et al. Retinoblastoma frontiers with intravenous, intra-arterial, periocular, and intravitreal chemotherapy. Eye (Lond). 2013;27:253–264. DOI: 10.1038 / eye.2012.175.
12. Shields C.L., Meadows A.T., Shields J.A. et al. Chemoreduction for retinoblastoma may prevent intracranial neuroblastic malignancy (trilateral retinoblastoma). Arch Ophthalmol. 2001;119:1269–1272. DOI: 10.1001/archopht.119.9.1269.
13. Yamane T., Kaneko A., Mohri M. The technique of ophthalmic arterial infusion therapy for patients with intraocular retinoblastoma. Int J Clin Oncol. 2004;9(2):69–73. DOI: 10.1007/s10147-004-0392-6.
14. Francis J.H., Levin A.M., Zabor E.C. et al. Ten-year experience with ophthalmic artery chemosurgery: Ocular and recurrence-free survival. PLoS One. 2018;13(5): e0197081. DOI: 10.1371/journal.pone.0197081.
15. Seregard S., Kock E., af Trampe E. Intravitreal chemotherapy for recurrent retinoblastoma in an only eye. Br J Ophthalmol. 1995;79(2):194–195. DOI: 10.1136/bjo.79.2.194.
16. Munier F.L., Gaillard M.C., Balmer A. et al. Intravitreal chemotherapy for vitreous disease in retinoblastoma revisited: from prohibition to conditional indications. Br. J Ophthalmol. 2012;96(8):1078–1083. DOI: 10.1136/bjophthalmol-2011-301450.
17. Francis J.H., Abramson D.H., Gaillard M.C. et al. The classification of vitreous seeds in retinoblastoma and response to intravitreal melphalan. Ophthalmology. 2015;122(6):1173–1179. DOI: 10.1016/j.ophtha.2015.01.017.
18. Augsburger J.J., Faulkner C.B. Indirect ophthalmoscope argon laser treatment of retinoblastoma. Ophthalmic Surg. 1992;23(9):591–593. PMID: 1480365.
19. Lagendijk J.J. A microwave heating technique for the hyperthermic treatment of tumours in the eye, especially retinoblastoma. Physics in Medicine and Biology. 1982;27(11):1313–1324. DOI: 10.1088/0031-9155/27/11/002.
20. Shields C.L., Santos M.C., Diniz W. et al. Thermotherapy for retinoblastoma. Arch Ophthalmol. 1999;117(7):885–893. PMID: 10408452.
21. Hasanreisoglu M., Saktanasate J., Schwendeman R. et al. Indocyanine Green-Enhanced Transpupillary Thermotherapy Retinoblastoma: Analysis of 42 Tumors. J Pediatr Ophthalmol Strabismus. 2015;52(6):348–354. DOI: 10.3928/01913913-20150929-17.
22. Al-Haddad C.E., Abdulaal M., Saab R.H., Bashshur Z.F. Indocyanine Green-Enhanced Thermotherapy for Retinoblastoma. Ocul Oncol Pathol. 2015;1(2):77–82. DOI: 10.1159/000368558.
23. Molteno A.C. Efficacy of cryotherapy in retinoblastoma. S Afr Med J. 1976;50(28):1089–1092. PMID: 959914.
24. Faris B.M., Tarakji M.S., Baghdassarian S.A., To'mey K.F. The role of cryotherapy in the management of early lesions of retinoblastoma. Ann Ophthalmol. 1978;10(8):1005–1008. PMID: 697276.
25. Shields J.A., Parsons H., Shields C.L., Giblin M.E. The role of cryotherapy in the management of retinoblastoma. Am J Ophthalmol. 1989;108(3):260–264. DOI: 10.1016/0002-9394 (89) 90116-5.
26. Abramson D.H., Ellsworth R.M., Rozakis G.W. Cryotherapy for retinoblastoma. Arch Ophthalmol. 1982;100(8):1253–1256. DOI: 10.1001/archopht.1982.01030040231003.
27. Bellerive C., Singh A.D. Radiation Retinopathy 47 Years following Brachytherapy for Retinoblastoma. Ocul Oncol Pathol. 2017;4(3):157–160. DOI: 10.1159/000481312.
28. Горовцова О.В., Ушакова Т.Л., Поляков В.Г. Современные возможности органосохраняющего лечения детей с интраокулярной ретинобластомой. Онкопедиатрия. 2018;5(3):175–187. [Gorovtsova O.V., Ushakova T.L., Polyakov V.G. Modern Possibilities of Organ Preserving Treatment in Children with Intraocular Retinoblastoma. Onkopediatriya. 2018;5(3):175–187 (in Russ.)]. DOI: 10.15690/onco.v5i3.1935.
29. Кулева С.А., Иванова С.В., Садовникова Н.Н. и др. Ретинобластома: клиника, диагностика и лечение: учебно-методическое пособие для обучающихся в системе высшего и дополнительного профессионального образования. СПб.: Фалкон Принт; 2019. [Kuleva S.A., Ivanova S.V. et al. Retinoblastoma: clinical features, diagnosis and treatment. SPb.: Falcon Print; 2019 (in Russ.)].
30. Rothschild P.R., Lévy D., Savignoni A. et al. Familial retinoblastoma: fundus screening schedule impact and guideline proposal. A retrospective study. Eye (Lond). 2011;25(12):1555–1561. DOI: 10.1038/eye.2011.198.

Сведения об авторах:

[1]Иванова Светлана Вячеславовна — к.м.н., детский онколог отделения химиотерапии и комбинированного лечения злокачественных опухолей у детей, ORCID iD 0000-0002-0585-0907;

[1]Кулева Светлана Александровна — д.м.н., заведующая отделением химиотерапии и комбинированного лечения злокачественных опухолей у детей, ORCID iD 0000-0003-0390-8498;

[2]Садовникова Наталья Николаевна — к.м.н., заведующая офтальмологическим отделением, ORCID iD 0000-0002-5943-1046;

[2]*Комиссаров Михаил Игоревич — к.м.н., заведующий отделением рентгенохирургических методов лечения, ORCID iD 0000-0003-4788-7561;*
[2]*Чистякова Маргарита Николаевна — врач-офтальмолог офтальмологического отделения, ORCID iD 0000-0001-7410-3650;*
[1]*Хохлова Анна Валерьевна — врач-патологоанатом патологоанатомического отделения с прозектурой, ORCID iD 0000-0002-0551-804X;*
[3]*Щеголева Наталья Адольфовна — главный внештатный детский хирург, заместитель главного врача по хирургии, ORCID iD 0000-0003-3672-7319.*
[1]*ФГБУ «НМИЦ онкологии им. Н.Н. Петрова» Минздрава России. 197758, Россия, г. Санкт-Петербург, пос. Песочный, ул. Ленинградская, д.68.*
[2]*ФГБОУ ВО СПбГПМУ Минздрава России. 194100, Россия, г. Санкт-Петербург, ул. Литовская, д.2.*
[3]*СПб ГБУЗ «ДГМКЦ ВМТ им. К.А. Раухфуса». 191036, г. Санкт-Петербург, Лиговский пр., д.8, лит. А.*
Контактная информация: *Иванова Светлана Вячеславовна, e-mail: tabalinadoc@yandex.ru.* **Прозрачность финансовой деятельности:** *никто из авторов не имеет финансовой заинтересованности в представленных материалах или методах.* **Конфликт интересов** *отсутствует.* **Статья поступила** *10.01.2020.*

About the authors:

[1]*Svetlana V. Ivanova — Cand. of Sci. (Med.), pediatric oncologist of the Department of Chemotherapy and Combined Treatment of Malignant Tumors in Children, ORCID iD 0000-0002-0585-0907;*
[1]*Svetlana A. Kuleva — Dr. of Sci. (Med.), Head of the Department of Chemotherapy and Combined Treatment of Malignant Tumors in Children, ORCID iD 0000-0003-0390-8498;*
[2]*Natal'ya N. Sadovnikova — Cand. of Sci. (Med.), Head of Ophthalmological Department, ORCID iD 0000-0002-5943-1046;*
[2]*Mikhail I. Komissarov — Cand. of Sci. (Med.), Head of the Department of Interventional Radiology Procedures, ORCID iD 0000-0003-4788-7561;*
[2]*Margarita N. Chstyakova — ophthalmologist of Ophthalmological Department, ORCID iD 0000-0001-7410-3650;*
[1]*Anna V. Khokhlova — pathologist of Pathoanatomic Department with Prosection, ORCID iD 0000-0002-0551-804X;*
[3]*Natal'ya A. Shchegoleva — Chief Visiting Pediatric Surgeon, Deputy Head Doctor for Surgery, ORCID iD 0000-0003-3672-7319.*
[1]*N.N. Petrov National Medical Research Center of Oncology.68, Leningradskaya str., Pesochnyy Village, St. Petersburg, 197758, Russian Federation.*
[2]*St. Petersburg State Pediatric Medical University. 2, Litovskaya str., St. Petersburg, 194100, Russian Federation.*
[3]*K.A. Rauchfuss St. Petersburg Children's City Multidisciplinary Clinical Center of High Medical Technologies. 8A, Ligovskiy av., St. Petersburg, 191036, Russian Federation.*
Contact information: *Svetlana V. Ivanova, e-mail: tabalinadoc@yandex.ru.* **Financial Disclosure:** *no authors have a financial or property interest in any material or method mentioned. There is no* **conflict of interests**. **Received** *10.01.2020.*