Том 24, №1, 2024

ISSN 2311-7729 (Print)
ISSN 2619-1571 (Online)

Клиническая офтальмология

Russian Journal of Clinical Ophthalmology

Общероссийская общественная организация
«Российское общество офтальмологов-глаукоматологов»

РМЖ

ТЕМА НОМЕРА: **Заболевания переднего отдела глаза**

ОРИГИНАЛЬНЫЕ СТАТЬИ

Конъюнктивальный компонент компьютерного зрительного синдрома — причины и механизмы субъективных проявлений
Р.Р. Ахмадеев, Т.Р. Мухамадеев, Э.Ф. Шайхутдинова, А.Р. Хуснияров 2

Оценка эффективности бромфенака натрия в лечении синдрома «сухого глаза»
И.А. Лоскутов, Е.Ф. Семашко, Е.Н. Хомякова, Е.И. Макуха, Н.Е. Костина 7

Влияние глаукомы и катаракты на повседневную деятельность пациентов с саркопеническим ожирением
А.Е. Копылов, Н.М. Агарков, М.В. Алымова 14

Клинико-морфологическое обоснование двухэтапной хирургии осложненной катаракты и глаукомы
Е.А. Ивачев, М.Г. Федорова 19

Разработка нового нанобиотехнологического метода и его применение для дифференциальной диагностики опухолей придаточного аппарата глаза
С.В. Саакян, Д.А. Складнев, А.П. Алексеева, О.В. Безнос, В.В. Сорокин 25

ОБЗОРЫ

Компьютерный зрительный синдром: нейро- и патофизиологические аспекты (аналитический обзор)
Р.Р. Ахмадеев, Т.Р. Мухамадеев, Э.Р. Шаммасова 30

Методы тонометрии при кератоконусе
В.В. Аверич, А.В. Волжанин 36

Генная терапия наследственных заболеваний сетчатки — современное состояние проблемы
О.И. Оренбуркина, А.Э. Бабушкин 41

Памяти В.Н. Алексеева 46

Главный редактор: ЕГОРОВ Евгений Алексеевич
(профессор, президент Российского глаукомного общества, Москва, Россия)
Editor-in-Chief: Evgeniy A. EGOROV (Professor, Russian Glaucoma Society President, Moscow, Russia)

Зам. главного редактора: КУРОЕДОВ Александр Владимирович
(д.м.н., профессор кафедры, Москва, Россия)
Deputy Editor-in-Chief: Aleksandr V. KUROYEDOV (Professor of Ophthalmology Department, Moscow, Russia)

Редакционная коллегия / Editorial board

АЛЕКСЕЕВ Владимир Николаевич, профессор, Санкт-Петербург, Россия
Vladimir N. ALEKSEEV, Professor, St. Petersburg, Russia

БИКБОВ Мухаррам Мухтарамович, чл.-корр. АН РБ, профессор, Уфа, Россия
Mukharram M. BIKBOV, Professor, Corresponding Member of the Academy of Sciences of the Republic of Bashkortostan, Ufa, Russia

БОТАБЕКОВА Турсунгуль Кобжасаровна, чл.-корр. НАН РК, профессор, Алматы, Казахстан
Tursungul K. BOTABEKOVA, Corresponding Member of the National Academy of Medical Sciences of Kazakhstan, Professor, Almaty, Kazakhstan

БРЖЕСКИЙ Владимир Всеволодович, профессор, Санкт-Петербург, Россия
Vladimir V. BRZHESKIY, Professor, St. Petersburg, Russia

БРОВКИНА Алевтина Федоровна, академик РАН, профессор, Москва, Россия
Alevtina F. BROVKINA, Academician of the Russian Academy Science, Professor, Moscow, Russia

ВЕСЕЛОВСКАЯ Зоя Федоровна, академик НАМН Украины, профессор, Киев, Украина
Zoya F. VESELOVSKAYA, Academician of the National Academy of Medical Sciences of Ukraine, Professor, Kiev, Ukraine

ЗОЛОТАРЕВ Андрей Владимирович, профессор, Самара, Россия
Andrey V. ZOLOTAREV, Professor, Samara, Russia

ЕГОРОВ Алексей Евгеньевич, профессор, Москва, Россия
Aleksey E. EGOROV, Professor, Moscow, Russia

ЕРИЧЕВ Валерий Петрович, профессор, вице-президент Российского глаукомного общества, Москва, Россия
Valeriy P. ERICHEV, Professor, Russian Glaucoma Society Vice-President, Moscow, Russia

ИВАНОВА Нанули Викторовна, профессор, Симферополь, Россия
Nanuli V. IVANOVA, Professor, Simferopol, Russia

КАСИМОВ Эльмар Мустафа Оглы, чл.-корр. НАНА, профессор, Баку, Азербайджан
Elmar M. O. KASIMOV, Corresponding Member of the Azerbaijan National Academy of Sciences, Professor, Baku, Azerbaidzhan

МОШЕТОВА Лариса Константиновна, академик РАН, профессор, Москва, Россия
Larisa K. MOSHETOVA, Professor, Academician of the Russian Academy Science, Moscow, Russia

СИДОРЕНКО Евгений Иванович, чл.-корр. РАН, профессор, Москва, Россия
Evgeniy I. SIDORENKO, Corresponding Member of the Russian Academy of Science, Professor, Moscow, Russia

СТРАХОВ Владимир Витальевич, профессор, Ярославль, Россия
Vladimir V. STRAKHOV, Professor, Yaroslavl, Russia

ТАХЧИДИ Христо Периклович, академик РАН, профессор, Москва, Россия
Khristo P. Takhchidi, Corresponding Member of the Russian Academy of Science, professor, Moscow, Russia

ЧЕРНЫХ Валерий Вячеславович, профессор, Новосибирск, Россия
Valeriy V. Chernykh, Professor, Novosibirsk, Russia

ЩУКО Андрей Геннадиевич, профессор, Иркутск, Россия
Andrey G. SHCHUKO, Professor, Irkutsk, Russia

DADA Tanuj, Professor of Ophthalmology, New Dehli, India

HARRIS Alon, Professor of Ophthalmology, Indiana, USA

HOLLÓ Gabor, Professor of Ophthalmology, Budapest, Hungary

PFEIFFER Norbert, Professor of Ophthalmology, Mainz, Germany

SHAARAWY Tarek, Ass. Professor of Ophthalmology, Geneva, Switzerland

THYGESEN John, Professor of Ophthalmology, Copenhagen, Denmark

TRAVERSO Carlo, Professor of Ophthalmology, Genova, Italy

КЛИНИЧЕСКАЯ ОФТАЛЬМОЛОГИЯ *научно-клиническое рецензируемое издание*
Том 24, №1, 2024

Учредитель ООО "Русский Медицинский Журнал"
Издатель и редакция ООО "Медицина-Информ"
Адрес: 117628, г. Москва, ул. Ратная, д. 8
Телефон: +7(495) 545-09-80; факс:+7(495) 267-31-55
Электронная почта: postmaster@doctormedia.ru
URL: https://clinopht.com/
Главный редактор: профессор Е.А. Егоров
Научные редакторы: к.м.н. Ж.Г. Оганезова, М.В. Челюканова
Редактор-корректор: Т.В. Дека
Дизайн: Д.Б. Баранов, Ю.М. Тарабрина
Распространение: М.В. Казаков, Е.В. Федорова
Техническая поддержка и версия в Интернет: К.В. Богомазов

Отпечатано: ООО «Вива-Стар» Адрес: 107023, г. Москва, ул. Электрозаводская, д. 20, стр. 3
Заказ № 343770. Тираж 7000 экз.
Распространяется по подписке (индекс 57971) Свободная цена
Зарегистрировано Федеральной службой по надзору в сфере связи, информационных технологий и массовых коммуникаций (Роскомнадзором). Свидетельство о регистрации средства массой информации ПИ №ФС77-73422 от 03 августа 2018 года
Журнал является научно-клиническим рецензируемым изданием. В связи с чем на него не распространяются требования Федерального закона от 29.12.2010 436-ФЗ «О защите детей от информации, причиняющей вред их здоровью и развитию»
Правила оформления статей, представляемых к публикации в журнал «Клиническая офтальмология», указаны на сайте https://clinopht.com.
Журнал входит в базу данных Scopus и Перечень ВАК **Импакт-фактор РИНЦ 2022 — 0,827**
▲ — на правах рекламы
Дата выхода в свет 20.02.2024

RUSSIAN JOURNAL OF CLINICAL OPHTHALMOLOGY
Vol. 24, №1, 2024

Founder LLC "Russian Medical Journal"
Publisher and Editorial Office LLC "Meditsina-Inform"
Address: 8, Ratnaya str., Moscow, 117628, Russian Federation
Phone:+7 (495) 545-09-80; fax: +7(495) 267-31-55
E-mail: postmaster@doctormedia.ru
URL: https://clinopht.com/
Editor-in-Chief: Evgeniy A. Egorov
Scientific editors: Janna G. Oganezova, Marina V. Chelyukanova
Proof-reader: Tat'yana V. Deka
Design: Dmitry B. Baranov, Yuliya M. Tarabrina
Distribution: Mikhail V. Kazakov, Elena V. Fedorova

Technical support and Internet version: Konstantin V. Bogomazov
Printed: LLC «Viva Star» Address: 20-3, Electrozavodskaya str., Moscow, 107023, Russian Federation
Order No. 343770. Circulation of 7000 copies
Distributed by subscription (index 57971)
Open price
Media outlet's registration sertificate PI No. FS77-73422 issued by the Federal Service for Supervision of Communications, Information Technology and Mass Media (Roskomnadzor) on August 03, 2018
This journal is a scientific issue for doctors. As a result, the requirements of the Federal law No. 436-FZ "On Protection of Children from Information Harmful to Their Health and Development" do not apply to this journal"

The Journal is indexed in Scopus
Date of issue: 20/02/2024

За содержание рекламных материалов редакция ответственности не несет. Опубликованные статьи не возвращаются и являются собственностью редакции. Мнение редакции не всегда совпадает с мнениями авторов. Полная или частичная перепечатка материалов без письменного разрешения редакции не допускается. Бесплатно для медицинских учреждений с условием обязательного ознакомления с размещенной рекламой.

The editorial office is not responsible for the content of advertising materials. Published articles are not returned and are the property of the editorial office. The opinion of the editorial office does not always coincide with the views of the authors. Full or partial reprinting of materials without the written permission of the editorial office is not allowed. Free for medical institutions with the condition of mandatory acquaintance with posted advertisements.

Vol. 24, №1, 2024

ISSN 2311-7729 (Print)
ISSN 2619-1571 (Online)

Клиническая офтальмология

Russian Journal of Clinical Ophthalmology

Russian Society of Glaucoma Specialists

РМЖ

MAIN TOPIC: **Anterior eye segment diseases**

ORIGINAL RESEARCH

Conjunctival component of computer vision syndrome — causes and mechanisms of subjective manifestations
R.R. Akhmadeev, T.R. Mukhamadeev, E.F. Shaykhutdinova, A.R. Khusniyarova 2

Evaluation of the efficacy of bromfenac sodium in the treatment of dry eye disease
I.A. Loskutov, E.F. Semashko, E.N. Khomyakova, E.I. Makukha, N.E. Kostina 7

Effect of glaucoma and cataract on daily activities in patients with sarcopenic obesity
A.E. Kopylov, N.M. Agarkov, M.V. Alymova 14

Clinical and morphological basis of two-step surgery for cataract and glaucoma
E.A. Ivachev, M.G. Fedorova 19

Development of a new nanobiotechnology method for the differential diagnosis of ocular adnexal tumors
S.V. Saakyan, D.A. Skladnev, A.P. Alekseeva, O.V. Beznos, V.V. Sorokin 25

REVIEW ARTICLES

Computer vision syndrome: neuro- and pathophysiological aspects (analytical review)
R.R. Akhmadeev, T.R. Mukhamadeev, E.R. Shammasova 30

Tonometry in keratoconus
V.V. Averich, A.V. Volzhanin 36

State-of-the-art gene therapy for inherited retinal disorders
O.I. Orenburkina, A.E. Babushkin 41

In Memory of V.N. Alekseev 46

DOI: 10.32364/2311-7729-2024-24-1-1

Конъюнктивальный компонент компьютерного зрительного синдрома — причины и механизмы субъективных проявлений

Р.Р. Ахмадеев[1,2], Т.Р. Мухамадеев[1], Э.Ф. Шайхутдинова[3], А.Р. Хуснияровa[4]

[1]ФГБОУ ВО БГМУ Минздрава России, Уфа, Россия
[2]Всероссийский центр глазной и пластической хирургии ФГБОУ ВО БГМУ Минздрава России, Уфа, Россия
[3]ЗАО «Оптимедсервис», Уфа, Россия
[4]ГБУЗ РБ Кармаскалинская ЦРБ, Кармаскалы, Россия

РЕЗЮМЕ

Цель исследования: изучить частоту и выраженность субъективных конъюнктивальных проявлений компьютерного зрительного синдрома (КЗС) и рассмотреть их возможные причины и механизмы.

Материал и методы: онлайн-скрининг 367 студентов различных вузов Российской Федерации, из них 303 (82,5%) девушки и 64 (17,5%) юноши в возрасте от 15 до 30 лет (средний возраст 20,6±0,1 года), был проведен с помощью многомерной авторской анкеты, а также валидированных шкал для определения интернет-зависимости, продолжительности в течение дня и стажа пользования цифровыми экранными устройствами (ЦЭУ).

Результаты исследования: анализ скрининговых данных показал, что жалобы на конъюнктивальные составляющие КЗС отсутствуют лишь у 10,3% обследованных. Преобладающими как по частоте, так и по интенсивности проявлениями конъюнктивальных симптомов явились сухость и покраснение глаз, слезотечение. При этом сухость глаз постоянно беспокоит 4,6%, покраснение глаз — 3,3%, слезотечение — 2,7% обследованных, следует отметить сходство структуры «постоянных» и «очень частых» жалоб, при которых аналогичные симптомы составляют 8,5, 7,0 и 5,5% соответственно. Структура «частых» жалоб отличается от структуры «постоянных» жалоб тем, что после сухости (21,3%) и покраснения глаз (20,4%) на третье место выходит жжение и зуд в глазах (19,5%). По выраженности проявлений среди «очень сильных» превалировали сухость (5,2%) и покраснение глаз (4,0%), а также слезотечение (2,7%); среди «сильных» ведущими симптомами были покраснение (10,3%), сухость глаз (9,4%) и ощущение жжения и зуда в глазах (7,3%).

Заключение: результаты собственных исследований и анализ публикаций свидетельствуют о том, что высокая частота жалоб на зрительный дискомфорт с признаками патологии конъюнктивы и слезного аппарата при пользовании ЦЭУ обусловлена не просто влиянием сниженной частоты моргания и повышенным испарением слезной жидкости, а значительно более сложными, системными нейроофтальмологическими механизмами. Наиболее вероятными механизмами могут быть процессы вегетативной дизрегуляции, формирующиеся вследствие чрезмерно интенсивного и продолжительного пользования информационными технологиями и ЦЭУ и игнорирования гигиенических и эргономических норм.

КЛЮЧЕВЫЕ СЛОВА: компьютерный зрительный синдром, синдром сухого глаза, конъюнктивиты, нейроофтальмология, вегетативная дизрегуляция.

ДЛЯ ЦИТИРОВАНИЯ: *Ахмадеев Р.Р., Мухамадеев Т.Р., Шайхутдинова Э.Ф., Хуснияровa А.Р. Конъюнктивальный компонент компьютерного зрительного синдрома — причины и механизмы субъективных проявлений. Клиническая офтальмология. 2024;24(1):2–6. DOI: 10.32364/2311-7729-2024-24-1-1.*

Conjunctival component of computer vision syndrome — causes and mechanisms of subjective manifestations

R.R. Akhmadeev[1,2], T.R. Mukhamadeev[1], E.F. Shaykhutdinova[3], A.R. Khusniyarova[4]

[1]Bashkir State Medical University, Ufa, Russian Federation
[2]All-Russian Center for Eye and Plastic Surgery of the Bashkir State Medical University, Ufa, Russian Federation
[3]CJSC "Optimedservis", Ufa, Russian Federation
[4]Karmaskaly Central Regional Hospital, Karmaskaly, Russian Federation

ABSTRACT

Aim: to evaluate the frequency and severity of subjective conjunctival signs of computer vision syndrome (CVS) and to discuss their possible causes and mechanisms.

Patients and Methods: online screening of 367 students from different Russian universities, including 303 (82.5%) girls and 64 (17.5%) boys, aged 15–30 years (20.6±0.1 years), was conducted using a multidimensional author's questionnaire and validated scales for assessing Internet addiction and daily duration and experience of using digital devices (DDs).

Results: analysis of the screening data showed that only 10.3% of the respondents had no complaints of conjunctival signs of CVS. Predominant conjunctival symptoms (both in terms of frequency and severity) were dryness, redness and tearing. The structure of "always" and "very often" complaints of eye dryness (4.6% and 8.5% respectively), eye redness (3.3% and 7.0% respectively) and tearing (2.7% and 5.5% respectively) is similar. The structure of "very often" complaints differs from the structure of "always" complaints in that burning and itching (19.5%) ranks

third after dryness (21.3%) and redness (20.4%). Eye dryness (5.2%), redness (4.0%) and tearing (2.7%) were the most common "very severe" complaints. Eye redness (10.3%), eye dryness (9.4%), and burning and itching (7.3%) were most common among "severe" complaints.
Conclusion: the authors' findings and published data show that the high rate of complaints of visual discomfort with conjunctival signs and disorders of the lacrimal apparatus when using DDs is not only due to the effect of reduced blink rate and increased evaporation of the tear film, but also to much more complex, systemic neuro-ophthalmological mechanisms. The most likely mechanism is vegetative dysregulation resulting from excessive and prolonged use of information technologies and DDs, and ignorance of hygienic and ergonomic standards.
KEYWORDS: computer vision syndrome, dry eye disease, conjunctivitis, neuro-ophthalmology, autonomic dysregulation.
FOR CITATION: *Akhmadeev R.R., Mukhamadeev T.R., Shaykhutdinova E.F., Khusniyarova A.R. Conjunctival component of computer vision syndrome — causes and mechanisms of subjective manifestations. Russian Journal of Clinical Ophthalmology. 2024;24(1):2–6 (in Russ.). DOI: 10.32364/2311-7729-2024-24-1-1.*

Введение

Масштабы распространенности компьютерного зрительного синдрома (КЗС) общеизвестны — по данным систематического обзора и метаанализа, она достигает 69% [1]. При этом субъективные компоненты и жалобы на конъюнктивальные проявления зрительного дискомфорта при пользовании информационными технологиями (ИТ) и цифровыми экранными устройствами (ЦЭУ) преобладают над остальными симптомокомплексами КЗС [2]. Отличительной особенностью конъюнктивальной симптоматики КЗС является яркая и разнообразная картина жалоб на зрительный дискомфорт при относительно небольших проявлениях объективных показателей. Так, согласно И.Г. Овечкину и соавт. [3]. чувство инородного тела, «песка», зуда в глазу, сухость глаз, «усталость» зрения, покраснение глазных яблок, напряжение мышц глаза, резь и жжение в глазах были выявлены у 100% обследованных [3]. По данным других авторов [4, 5], частота аналогичных жалоб несколько ниже: симптомы усталости и сухости глаз, диплопию и/или нечеткость зрения после продолжительной работы за компьютером отмечают 64–90% пользователей девайсами. Анкетное исследование Американской оптометрической ассоциации показало, что о симптомах жжения и зуда в глазах, чувстве усталости или размытости после использования ЦЭУ сообщили 80% обследованных детей 10–17 лет, а по данным International Dry Eye WorkShop [6], распространенность синдрома «сухого глаза» (ССГ) составляет от 7,4 до 33,7%. В том же отчете международного семинара ССГ был определен как многофакторное заболевание слез и глазной поверхности, приводящее к симптомам дискомфорта, нарушениям зрения и нестабильности слезной пленки с потенциальным повреждением поверхности глаз. В генезе ССГ у пользователей девайсами [4] выделяют две основные группы факторов: внешние (низкая влажность и сильная принудительная вентиляция воздуха в офисе, избыточное статическое электричество, изменение аэроионного состава среды вокруг электронных устройств и др.) и внутренние (снижение продукции слезной жидкости и ее усиленное испарение вследствие повышения площади испаряющей поверхности роговицы и снижения частоты моргания при работе с девайсами). Наиболее ярким примером коморбидности КЗС с глазной патологией может быть аутосомно-рецессивное заболевание — семейная дизавтономия (Familial Dysautonomia, FD) с аномальным развитием и прогрессирующей дегенерацией сенсорной и автономной нервной системы [7]. Офтальмологической симптоматикой этой генетической болезни является отсутствие рефлекторной слезопродукции, угнетение роговичных рефлексов, аномальная реакция зрачков и прогрессирующее ухудшение у пациентов остроты зрения и цветового восприятия. В контексте формирования КЗС и интернет-аддикции (ИА) весьма примечательно, что у пациентов с FD наряду с офтальмологическими проявлениями выявляются и нервно-психические отклонения, характерные для поведенческих аддикций: синдром дефицита внимания, эмоциональная лабильность, трудности экстраполяции.

Таким образом, **цель исследования** — изучить частоту и выраженность субъективных конъюнктивальных проявлений КЗС и рассмотреть их возможные причины и механизмы.

Материал и методы

В исследовании в качестве наблюдаемых приняли участие 367 студентов различных вузов РФ, из них 303 (82,5%) девушки и 64 (17,5%) юноши в возрасте от 15 до 30 лет (средний возраст 20,6±0,1 года).

Критерии включения: студенты, регулярно использующие ЦЭУ; наличие добровольного информированного согласия на участие в исследовании.

Критерии исключения: выраженные психические, офтальмологические и соматические расстройства.

Работа выполнена во Всероссийском центре глазной и пластической хирургии и на кафедрах офтальмологии с курсом ИДПО и психиатрии, наркологии и психотерапии с курсами ИДПО ФГБОУ ВО БГМУ Минздрава России в период с июня 2021 г. по апрель 2023 г. в строгом соответствии с этическими требованиями Хельсинкской декларации Всемирной медицинской ассоциации (WMA Declaration of Helsinki — Ethical Principles for Medical Research Involving Human Subjects, 2013) и одобрена локальным независимым этическим комитетом ФГБОУ ВО БГМУ Минздрава России.

Исследование было проведено с использованием батареи тестов, позволяющей оценить жалобы на зрительный дискомфорт и субъективные компоненты КЗС, распределенные по группам симптомокомплексов на конъюнктивальные, аккомодационные, зрительно-моторные, нейрорецепторные и психоневрологические, также определялись характер, частота и продолжительность пользования девайсами. Поскольку основное внимание было сосредоточено именно на конъюнктивальной составляющей КЗС, остальные симптомокомплексы, выявленные при анкетировании, в результатах настоящего исследования не отражены.

Характер, интенсивность и частота жалоб на глазной и зрительный дискомфорт определялись в режиме онлайн многомерной авторской анкетой, при этом оценивались частота (от 0 баллов — никогда до 4 баллов — очень часто) и интенсивность признака (от 0 баллов — отсутствие жалоб до 4 баллов — очень сильные и постоянные жалобы), всего опросник содержит 25 пунктов по 5 вопросов в каждой категории симптомокомплексов. Частоту умножали на ин-

тенсивность жалобы, что формировало определенное количество баллов по каждой группе симптомов КЗС. Задача анкетирования состоит в том, чтобы количественно определить, какой тип симптомокомплексов КЗС наиболее значим и более выражен для респондента. В батарее тестов также содержались стандартные валидированные анкеты количественной оценки стажа, ежедневного времени, характера пользования девайсами для определения интернет-зависимости (ИЗ) по шкале Чена (в русскоязычной адаптации В.Л. Малыгина) [8]. По этой шкале баллы от 27 до 42 — это отсутствие ИЗ, 43–64 балла — склонность к формированию ИЗ, 65 баллов и выше — наличие ИЗ-поведения.

Статистический анализ включал описательную статистику, сравнение результатов для определения достоверности межгрупповых различий по Манну — Уитни с использованием программного обеспечения MS Excel 2010 и R версии 4.2.2.

Результаты исследования

По результатам онлайн-анкетирования, проведенного на предмет определения жалоб на зрительный дискомфорт и количественную оценку субъективных проявлений КЗС, а также характера пользования ИТ и ЦЭУ, средний стаж работы с ЦЭУ у обследованных нами лиц составил 10,6±0,18 года (от 3 до 18 лет). При оценке частоты пользования девайсами пункт «я живу с компьютером/смартфоном» отметили 203 (55,3%) респондента, «несколько раз в день» — 152 (41,4%), «несколько раз в неделю» — 9 (2,5%) и «несколько раз в месяц» — 3 (0,8%).

Результаты скринингового исследования жалоб на конъюнктивальные составляющие субъективных компонентов КЗС и зрительного дискомфорта у пользователей ИТ и ЭЗУ представлены на рисунке.

Более детальный анализ этих данных выявил следующее. Жалобы на конъюнктивальные составляющие КЗС отсутствуют лишь у 38 (10,3%) обследованных пользователей ИТ и ЦЭУ, частота пользования девайсами у этих респондентов составила: «я живу с девайсом» — у 20 (5,4%), «несколько раз в день» — у 18 (4,9%). Из оставшихся 329 респондентов наибольшую долю (178 (54,1%)) составили лица, отметившие, что они «живут с компьютером и девайсами», а 140 (42,5%) показали, что пользуются ИТ «несколько раз в день».

Индекс Чена у респондентов, не предъявлявших конъюнктивальных жалоб, составил 39,2±8,5 баллов (n=38), у респондентов с конъюнктивальными жалобами — 54,5±13,7 баллов (n=329) (p=0,036).

Преобладающими как по частоте, так и по интенсивности проявлениями конъюнктивальных симптомов явились сухость и покраснение глаз, слезотечение. При этом сухость глаз постоянно беспокоит 4,6%, покраснение глаз — 3,3%, слезотечение — 2,7% обследованных, следует отметить сходство структуры «постоянных» и «очень частых» жалоб. Структура «частых» жалоб отличается от структуры «постоянных» жалоб тем, что после сухости и покрас-

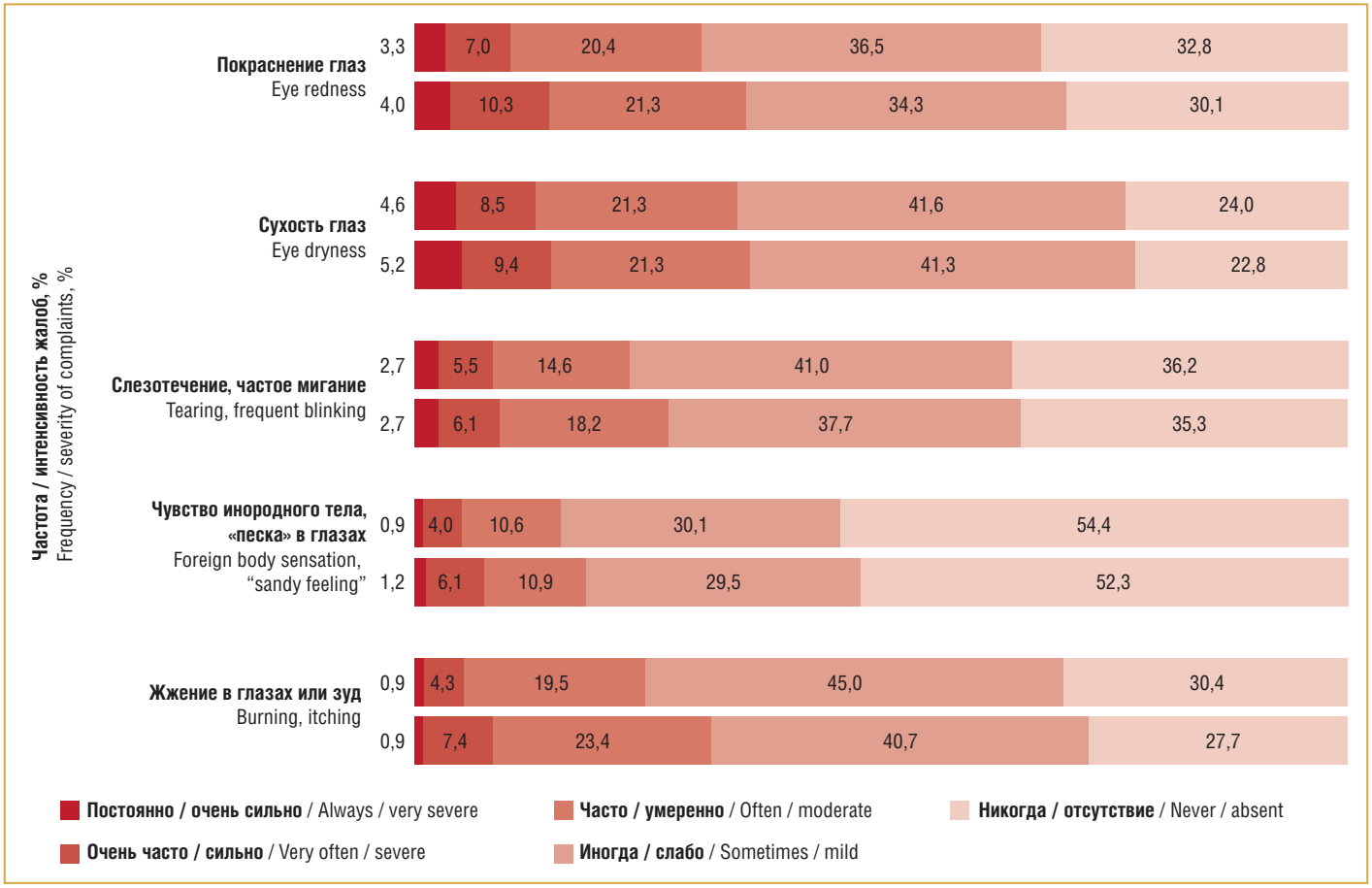

Рисунок. Обобщенные сведения о частоте и выраженности конъюнктивальных жалоб на зрительный дискомфорт и субъективные составляющие КЗС

Figure. Generalized data on the frequency and severity of conjunctival complaints of visual discomfort and subjective components of computer vision syndrome

нения глаз на третье место выходит жжение и зуд в глазах. По выраженности проявлений в числе «очень сильных» превалировали сухость и покраснение глаз, а также слезотечение; среди «сильных» ведущими симптомами были покраснение, сухость глаз и ощущение жжения и зуда в глазах.

Таким образом, у обследованных в числе «постоянных» и «очень частых» жалоб на зрительный дискомфорт и КЗС доминировали сухость, покраснение глаз и слезотечение, наименьшее беспокойство вызывало чувство инородного тела, «песка» в глазах.

Обсуждение

Ранее нами [9] было показано, что важной причиной развития аномалий рефракции является чрезмерно раннее начало пользования девайсами детьми и подростками, сходные факторы способствуют формированию КЗС, в том числе его конъюнктивальных компонентов. Полученные нами данные о частоте жалоб на зрительный дискомфорт и их выраженности соответствуют данным, опубликованным другими авторами. Так, по данным M. Rosenfield [10], от 64 до 90% пользователей компьютеров отмечают такие глазные симптомы, как усталость глаз, сухость глаз, диплопия и/или нечеткость зрения после продолжительной работы за компьютером.

Помимо изучения характера жалоб конъюнктивального спектра на зрительный дискомфорт, в отдельных публикациях диагностические опросники были использованы и для оценки тяжести КЗС. По данным L. Mowatt et al. [11], умеренное напряжение глаз, жжение в глазах и боль в шее испытывали соответственно 42,8, 38,1 и 33,7% респондентов. Наименее распространенными симптомами были сухость глаз (26,2%), двоение в глазах (28,9%) и нечеткость зрения (51,6%). В работе M.M. Maducdoc [12] была установлена связь между эргономическими условиями пользования ЦЭУ и выраженностью жалоб, чтение с экрана iPAD почти в 5 раз чаще вызывает более значительное напряжение глаз по сравнению с чтением с бумажных носителей.

Таким образом, результаты проведенного нами онлайн-скрининга подтверждают опубликованные ранее другими авторами [10–15] данные о высокой распространенности конъюнктивальных проявлений КЗС и их разнообразии [14].

Из представленных выше результатов нашего исследования, а также из результатов анализа отечественных и зарубежных публикаций следует, что купирование ведущих симптомов КЗС и ССГ является широкомасштабной офтальмологической проблемой, для решения которой ряд специалистов предлагают применение глазных капель типа искусственной слезы. Вероятно, их состав, фармакологические свойства и механизм действия, а именно образование равномерного, стабильного и устойчивого защитного слоя на роговице, способность препарата удерживать молекулы воды и т. д. во многом сходны с компонентами естественной слезной пленки. В настоящее время предпочтение отдают комбинированным слезозаместителям, компоненты которых воздействуют на различные звенья патогенеза. Как пример эффективной комбинации можно привести Стиллавит®, состоящий из трех компонентов: натрия гиалуроната для увлажнения поверхности глаза, D-пантенола — для улучшения регенерации эпителия роговицы и натрия хондроитина сульфата — для купирования воспаления, уменьшения отека роговицы. Применение подобных комбинированных слезозаместителей упрощает режим закапывания, улучшая комплаентность при комплексной терапии ССГ [16, 17].

Кроме целого ряда офтальмологических симптомов, характерных как для КЗС, так и для FD, такие нервно-психические проявления, как синдром дефицита внимания, эмоциональная лабильность, трудности экстраполяции, присущи как синдрому пользователей ИТ, так и семейной дизавтономии.

Очевидно, что сходство многих офтальмологических и нервно-психических симптомов при КЗС и FD обусловлено общим механизмом, о чем свидетельствуют современные данные о физиологии слезной жидкости, ее роли в поддержании функций конъюнктивы, в особенности нейрофизиологические и нейроофтальмологические данные о вегетативной регуляции зрительных функций. Известно, что вегетативная регуляция метаболизма и гомеостаза почти всех структур глаза происходит по принципу скоординированных антагонистических влияний со стороны симпатического и парасимпатического отделов вегетативной нервной системы (ВНС), афферентная иннервация цилиарного тела, радужной оболочки, слезной железы, конъюнктивы и роговицы осуществляется глазным нервом [18, 19]. Вместе с тем на основе регистрации ряда показателей ВНС, по мере формирования ИЗ-поведения нарастают и вегетативные расстройства, ассоциированные с генерализованным тревожным расстройством и расстройством адаптации, развивается вегетативная дизрегуляция с преобладанием симпатических влияний [20]. Вероятно, вегетативная дисфункция, являющаяся следствием чрезмерного неконтролируемого пользования ИТ и ЦЭУ, вызывает срыв нервной регуляции глаза с последующим нарушением функций системы слезная жидкость — конъюнктива и развитием ССГ при КЗС, на что косвенно указывают и наши предыдущие публикации о межзрачковой асимметрии у ИЗ-подростков [21]. Морфофункциональной основой этой дизрегуляции являются изменения корково-гипоталамических связей, возникающие в процессе чрезмерно интенсивного и продолжительного пользования ИТ и ЦЭУ, особенно с раннего детского возраста. В публикациях по нейрофизиологии ИА показано, что ее формирование затрагивает обширные области мозга, ответственные, прежде всего, за эмоциональное и мотивационное поведение и осуществляющие в том числе координацию зрительных функций [22]. Возможно, эти изменения распространяются на корково-гипоталамические взаимодействия, что и объясняет вегетативную дизрегуляцию и дисфункцию при чрезмерно интенсивном, продолжительном и неконтролируемом пользовании ЦЭУ.

Заключение

Результаты собственных исследований и анализ публикаций свидетельствуют о том, что высокая частота жалоб на зрительный дискомфорт с признаками патологии конъюнктивы и слезного аппарата при пользовании ЦЭУ обусловлена не просто влиянием сниженной частоты моргания и повышенным испарением слезной жидкости, а значительно более сложными, системными нейроофтальмологическими механизмами. Наиболее вероятными механизмами могут быть процессы вегетативной дизрегуляции, формирующиеся в ходе чрезмерно интенсивного и продолжительного пользования ИТ и ЦЭУ и при игнорировании гигиенических и эргономических норм. ▲

Литература / References

1. Ccami-Bernal F., Soriano-Moreno D.R., Romero-Robles M.A. et al. Prevalence of computer vision syndrome: A systematic review and meta-analysis. J Optom. 2024;17(1):100482. DOI: 10.1016/j.optom.2023.100482.
2. Arshad S., Qureshi M., Ali M. et al. Computer vision syndrome: Prevalence and predictors among students. Ann Psychophysiol. 2019;6(1):15–22. DOI: 10.29052/24123188.v6.i1.2019.15-22.
3. Овечкин И.Г., Коновалов М.Е., Лексунов О.Г. и др. Основные субъективные проявления компьютерного зрительного синдрома. Российский офтальмологический журнал. 2021;3(14):83–87. DOI: 10.21516/2072-0076-2021-14-3-83-87.
[Ovechkin I.G., Konovalov M.E., Leksunov O.G. et al. The main subjective manifestations of computer vision syndrome. Russian Ophthalmological Journal. 2021;14(3):83–87 (in Russ.)]. DOI: 10.21516/2072-0076-2021-14-3-83-87.
4. Moon J.H., Lee M.Y., Moon N.J. Association between video display terminal use and dry eye disease in school children. J Pediatr Ophthalmol Strabismus. 2014;51(2):87–92. DOI: 10.3928/01913913-20140128-01.
5. Rosenfield M., Portello J.K. Letter to the Editor: Computer Vision Syndrome and Blink Rate. Curr Eye Res. 2016;41(4):577–578. DOI: 10.3109/02713683.2015.1031352.
6. The definition and classification of dry eye disease: report of the Definition and Classification Subcommittee of the International Dry Eye WorkShop. Ocul Surf. 2007;5(2):75–92. DOI: 10.1016/s1542-0124(12)70081-2.
7. Dietrich P., Dragatsis I. Familial Dysautonomia: Mechanisms and Models. Genet Mol Biol. 2016;39(4):497–514. DOI: 10.1590/1678-4685-GMB-2015-0335.
8. Малыгин В.Л., Феклисов К.А., Искандирова А.С. и др. Интернет-зависимое поведение. Критерии и методы диагностики. Учебное пособие. М.: МГМСУ; 2011.
[Malygin V.L., Feklisov K.A., Iskandirova A.S. et al. Internet addictive behavior. Criteria and methods of diagnosis. Textbook. M.: MGMSU; 2011 (in Russ.)].
9. Мухамадеев Т.Р., Ахмадеев Р.Р., Шайхутдинова Э.Ф., Хуснияровa А.Р. Показатели рефракции у подростков с различной степенью интернет-зависимости и интенсивности пользования девайсами. Клиническая офтальмология. 2023;23(4):197–201. DOI: 10.32364/2311-7729-2023-23-4-4.
[Mukhamadeev T.R., Ahmadeev R.R., Shaykhutdinova E.F., Khusniyarova A.R. Refraction in adolescents with various severity of Internet addiction and intensity of device use. Russian Journal of Clinical Ophthalmology. 2023;23(4):197–201 (in Russ.)]. DOI: 10.32364/2311-7729-2023-23-4-4.
10. Rosenfield M. Computer vision syndrome: a review of ocular causes and potential treatments. Ophthalmic Physiol Opt. 2011;31(5):502–515. DOI: 10.1111/j.1475-1313.2011.00834.
11. Mowatt L., Gordon C., Santosh A.B.R. et al. Computer vision syndrome and ergonomic practices among undergraduate university students. Int J Clin Pract. 2018;72(1). DOI: 10.1111/ijcp.13035.
12. Maducdoc M.M., Haider A., Nalbandian A. et al. Visual consequences of electronic reader use: a pilot study. Int Ophthalmol. 2017;37(2):433–439. DOI: 10.1007/s10792-016-0281-9.
13. Schlote T., Kadner G., Freudenthaler N. Marked reduction and distinct patterns of eye blinking in patients with moderately dry eyes during video display terminal use. Graefes Arch Clin Exp Ophthalmol. 2004;242(4):306–312. DOI: 10.1007/s00417-003-0845-z.
14. Behrens A., Doyle J.J., Stern L. et al. Dysfunctional tear syndrome: a Delphi approach to treatment recommendations. Cornea. 2006;25(8):900–907. DOI: 10.1097/01.ico.0000214802.40313.fa.
15. Stern M.E. Beuerman, R.W., Fox R.I. et al. The Pathology of Dry Eye. Cornea. 1998;17(6):584–589. DOI: 10.1097/00003226-199811000-00002.
16. Майчук Д.Ю., Лошкарева А.О. Особенности терапии пациентов с синдромом «сухого глаза», в том числе с нарушением эпителизации роговицы. Офтальмология. 2019;16(4):529–536. DOI: 10.18008/1816-5095-2019-4-529-536.
[Maychuk D.Yu., Loshkareva A.O. Peculiarities of Treatment for Patients with Dry Eye Syndrome, Including Those with Epiteliopathy. Ophthalmology in Russia. 2019;16(4):529–536 (in Russ.)]. DOI: 10.18008/1816-5095-2019-4-529-536.
17. Макуха Е.И. Нарушения слезной пленки после перенесенного аденовирусного конъюнктивита у школьников: «умная» терапия в поликлинике. Мир офтальмологии. 2017;3(35):34–35.
[Makuha E.I. Tear film disorders after adenoviral conjunctivitis in schoolchildren: "smart" therapy in the policlinic. Mir oftalmologii. 2017;3(35):34–35 (in Russ.)].
18. Wu F., Zhao Y., Zhang H. Ocular Autonomic Nervous System: An Update from Anatomy to Physiological Functions. Vision (Basel). 2022;6(1):6. DOI: 10.3390/vision6010006.
19. Yamaguchi K. Development of the human oculomotor nuclear complex: Centrally-projecting Edinger-Westphal nucleus. Neurosci Lett. 2017;646:8–14. DOI: 10.1016/j.neulet.2016.11.040.
20. Lu D.W., Wang J.W., Huang A.C. Differentiation of Internet addiction risk level based on autonomic nervous responses: the Internet-addiction hypothesis of autonomic activity. Cyberpsychol Behav Soc Netw. 2010;13(4):371–378. DOI: 10.1089/cyber.2009.0254.
21. Ахмадеев Р.Р., Тимербулатов И.Ф., Мухамадеев Т.Р. и др. Показатели пупиллографии и межзрачковой асимметрии как психовегетативный индикатор интернет-зависимости у подростков. Бюллетень медицинской науки. 2023;29(1):24–30.
[Akhmadeev R.R., Timerbulatov I.F., Mukhamadeev T.R. et al. Pupillography and interpupillary asymmetry as psychovegetative indicators of internet addiction in adolescents. Byulleten' meditsinskoy nauki. 2023;29(1):24–30 (in Russ.)].
22. Montag C., Reuter M. Internet Addiction: Neuroscientific Approaches and Therapeutical Implications Including Smartphone Addiction. Springer; 2017.

СВЕДЕНИЯ ОБ АВТОРАХ:
Ахмадеев Рустэм Раисович — *д.м.н., профессор, нейрофизиолог, профессор кафедры психиатрии, наркологии и психотерапии ФГБОУ ВО БГМУ Минздрава России; 450000, Россия, г. Уфа, ул. Ленина, д. 3; медицинский психолог Всероссийского центра глазной и пластической хирургии ФГБОУ ВО БГМУ Минздрава России; 450075, Россия, г. Уфа, ул. Зорге, д. 67/1; ORCID iD 0000-0002-0212-2162.*
Мухамадеев Тимур Рафаэльевич — *д.м.н., заведующий кафедрой офтальмологии ФГБОУ ВО БГМУ Минздрава России; 450000, Россия, г. Уфа, ул. Ленина, д. 3; ORCID iD 0000-0003-3078-2464.*
Шайхутдинова Элина Фаритовна — *врач-офтальмолог Центра лазерного восстановления зрения "Optimed", ЗАО «Оптимедсервис»; 450059, Россия, г. Уфа, ул. 50 лет СССР, д. 8; ORCID iD 0000-0002-0174-3637.*
Хуснияровa Алеся Ринатовна — *врач-офтальмолог ГБУЗ РБ Кармаскалинская ЦРБ; 453020, Россия, с. Кармаскалы, ул. Чехова, д. 9; ORCID iD 0000-0002-5259-9401.*
Контактная информация: *Мухамадеев Тимур Рафаэльевич, e-mail: photobgmu@gmail.com.*
Прозрачность финансовой деятельности: *никто из авторов не имеет финансовой заинтересованности в представленных материалах или методах.*
Конфликт интересов *отсутствует.*
Статья поступила *25.07.2023.*
Поступила **после рецензирования** *15.08.2023.*
Принята в печать *05.09.2023.*

ABOUT THE AUTHORS:
Rustem R. Akhmadeev — *Dr. Sc. (Med.), Professor, professor of the Department of Psychiatry, Narcology, and Psychotherapy, Bashkir State Medical University; 3, Lenin str., Ufa, 450008, Russian Federation; medical psychologist of All-Russian Center for Eye and Plastic Surgery of the Bashkir State Medical University; 67/1, Zorge str., Ufa, 450075, Russian Federation; ORCID iD 0000-0002-0212-2162.*
Timur R. Mukhamadeev — *Dr. Sc. (Med.), Head of the Department of Ophthalmology with the course of the Institute of Additional Professional Education, Bashkir State Medical University; 3, Lenin str., Ufa, 450008, Russian Federation; ORCID iD 0000-0003-3078-2464.*
Elina F. Shaykhutdinova — *ophthalmologist, Center of Laser Vision Recovery "Optimed", CJSC "Optimedservis"; 8, 50 let USSR str., Ufa, 450059, Russian Federation; ORCID iD 0000-0002-0174-3637.*
Alesya R. Khusniyarova — *ophthalmologist, Karmaskaly Central Regional Hospital; 9, Chekhov str., Karmaskaly, 453020, Russian Federation; ORCID iD 0000-0002-5259-9401.*
Contact information: *Timur R. Mukhamadeev, e-mail: photobgmu@gmail.com.*
Financial Disclosure: *no authors have a financial or property interest in any material or method mentioned.*
There is no **conflict of interest**.
Received *25.07.2023.*
Revised *15.08.2023.*
Accepted *05.09.2023.*

DOI: 10.32364/2311-7729-2024-24-1-2

Оценка эффективности бромфенака натрия в лечении синдрома «сухого глаза»

И.А. Лоскутов, Е.Ф. Семашко, Е.Н. Хомякова, Е.И. Макуха, Н.Е. Костина

ГБУЗ МО МОНИКИ им. М.Ф. Владимирского, Москва, Россия

РЕЗЮМЕ

Введение: в настоящее время изучение эффективности противовоспалительного лечения синдрома «сухого глаза» (ССГ) остается достаточно актуальным.

Цель исследования: провести оценку эффективности и безопасности комбинированного применения офтальмологического раствора бромфенака натрия 0,09% со слезозаместительной терапией у пациентов с ССГ.

Материал и методы: в исследование включили 175 пациентов (350 глаз) с ССГ, использующих слезозаместительную терапию. По данным анкетирования с применением опросника «Индекс поражения глазной поверхности» (The Ocular Surface Disease Index, OSDI), а также на основании результатов пробы Ширмера и пробы Норна в условиях амбулаторного приема была проведена субъективная и объективная оценка выраженности симптомов и определена стадия ССГ до начала применения офтальмологического раствора бромфенака натрия 0,09% и спустя 4 нед. после его использования. Для оценки безопасности применения бромфенака натрия 0,09% регистрировали нежелательные явления.

Результаты исследования: на фоне комбинированного лечения ССГ было выявлено увеличение показателей пробы Ширмера и Норна 1,4 раза, отмечалось значительное снижение характерных для заболевания жалоб по данным опросника OSDI. Средний индекс OSDI снизился на 56% в сравнении с исходным значением. Количество пациентов с тяжелой и умеренной стадиями уменьшилось (на 55 и 7% соответственно), с легкой стадией — увеличилось (на 21%). После 4 нед. лечения у 41% пациентов симптомы снизились до нормы. Динамика всех изменений в ходе исследования была статистически значимой ($p<0,05$). Нежелательных явлений при применении бромфенака натрия 0,09% выявлено не было.

Заключение: использование раствора бромфенака натрия 0,09% клинически эффективно у пациентов с ССГ. Его применение позволяет увеличить суммарную слезопродукцию, снизить выраженность проявления симптомов, уменьшить количество пациентов с тяжелой и умеренной стадиями, что может способствовать улучшению качества жизни пациентов с данной патологией.

КЛЮЧЕВЫЕ СЛОВА: бромфенак натрия, OSDI, синдром «сухого глаза», тест Ширмера, слезопродукция, слезозаместительная терапия.

ДЛЯ ЦИТИРОВАНИЯ: *Лоскутов И.А., Семашко Е.Ф., Хомякова Е.Н., Макуха Е.И., Костина Н.Е. Оценка эффективности бромфенака натрия в лечении синдрома «сухого глаза». Клиническая офтальмология. 2024;24(1):7–13. DOI: 10.32364/2311-7729-2024-24-1-2.*

Evaluation of the efficacy of bromfenac sodium in the treatment of dry eye disease

I.A. Loskutov, E.F. Semashko, E.N. Khomyakova, E.I. Makukha, N.E. Kostina

M.F. Vladimirskiy Moscow Regional Research and Clinical Institute, Moscow, Russian Federation

ABSTRACT

Background: to date, the efficacy of anti-inflammatory treatment in dry eye disease (DED) is still relevant.

Aim: to evaluate the efficacy and safety of bromfenac sodium 0.09% ophthalmic solution plus artificial tears in patients with DED.

Patients and Methods: 175 patients (350 eyes) with DED receiving artificial tears were enrolled. Subjective and objective assessment of symptom severity was performed and DED stage was determined before and 4 weeks after treatment with bromfenac sodium 0.09% ophthalmic solution based on the results of the Ocular Surface Disease Index (OSDI) questionnaire, Schirmer's test and Norn's test. Adverse events were registered to assess the safety of bromfenac sodium 0.09%.

Results: complex treatment of DED resulted in a 1.4-fold increase in Schirmer's test and Norn's test score and a significant improvement in typical symptoms based on the OSDI score. The average OSDI score decreased by 56% compared to baseline. The number of patients with moderate to severe DED decreased by 7% and 55% respectively. The number of patients with mild DED increased by 21%. After 4 weeks of treatment, 41% of patients were symptom free. All changes during the study were significant ($p<0.05$). No adverse events were reported with the use of bromfenac sodium 0.09%.

Conclusion: bromfenac sodium 0.09% ophthalmic solution is clinically effective in DED. This medication increases total tear production, reduces the severity of symptoms and decreases the number of patients with severe and moderate disease, thereby improving the quality of life of these patients.

KEYWORDS: bromfenac sodium, OSDI, dry eye disease, Schirmer's test, treatment efficacy.

FOR CITATION: *Loskutov I.A., Semashko E.F., Khomyakova E.N., Makukha E.I., Kostina N.E. Evaluation of the efficacy of bromfenac sodium in the treatment of dry eye disease. Russian Journal of Clinical Ophthalmology. 2024;24(1):7–13 (in Russ.). DOI: 10.32364/2311-7729-2024-24-1-2.*

Введение

В настоящее время проблема тактики ведения пациентов с синдромом «сухого глаза» (ССГ) остается актуальной ввиду высокого показателя распространенности и вариабельности статистических данных (от 5 до 75%) [1, 2].

Синдром «сухого глаза» — полиэтиологическое заболевание поверхности глаза, при котором появляются нарушения нейросенсорных процессов, изменение стабильности и повышение осмолярности слезной пленки, а также возникает каскад реакций, приводящих к развитию воспалительного синдрома и повреждению поверхности глаза, что влечет за собой появление характерных субъективных симптомов [3–5].

В исследовании K. Ganesalingam et al. [6] в слезной жидкости пациентов с ССГ были выявлены воспалительные биомаркеры: цитокины (интерлейкин (ИЛ) 1, ИЛ-6, фактор некроза опухоли α (ФНО-α), трансформирующий фактор роста β1, интерферон γ), хемокины (ИЛ-8), матриксные металлопротеиназы 1, 3, 9 и 13, костимулирующие белки антигенпредставляющих клеток (CD40, CD154, CD80, CD86) и др. Таким образом, было доказано, что при ССГ помимо прочих механизмов возникновения заболевания немаловажную роль играет воспаление.

Исходя из того, что в патогенезе ССГ присутствует воспалительный компонент, обосновано назначение местного противовоспалительного лечения. В настоящее время проведены исследования по изучению эффективности терапии ССГ такими противовоспалительными препаратами, как глюкокортикостероиды (ГКС), нестероидные противовоспалительные препараты (НПВП) и циклоспорин А [6–8].

Офтальмологический раствор бромфенака натрия 0,09% относится к группе НПВП, следовательно, основным механизмом его действия является ингибирование циклооксигеназы (ЦОГ) 1 и ЦОГ-2, влияющее на торможение синтеза простагландинов из арахидоновой кислоты [9, 10]. Активность и экспрессия ЦОГ-1 и ЦОГ-2 проявляются по-разному. Так, ЦОГ-1 важна для общих гомеостатических функций, а основной задачей ЦОГ-2 является синтез медиаторов воспаления и боли в ответ на возникший воспалительный процесс. Именно ингибирование ЦОГ-2 обеспечивает противовоспалительный эффект НПВП, тогда как возникновение возможных побочных эффектов обусловлено ингибированием ЦОГ-1 [11]. По данным исследования L.D. Waterbury et al. [12], с учетом высокого соотношения ингибирующей активности ЦОГ-2 / ЦОГ-1 (активность к ЦОГ-2 выше активности к ЦОГ-1 в 32 раза), бромфенак обладает наибольшей эффективностью противовоспалительного действия при минимальном риске побочных эффектов, в отличие от других НПВП. Серьезным недостатком ГКС является высокий риск развития побочных эффектов, а циклоспорина А — высокая стоимость препарата [8].

В амбулаторной практике до сих пор распространено назначение слезозаместительных препаратов в качестве монотерапии пациентам с выявленным ССГ. Однако применение увлажняющих капель является поддерживающей терапией и не обеспечивает долгосрочного и полного устранения причины и симптомов заболевания [8]. Именно поэтому в лечении ССГ нам видится актуальным изучение клинической эффективности раствора бромфенака натрия 0,09%.

Цель исследования — оценить эффективность и безопасность комбинированного применения офтальмологического раствора бромфенака натрия 0,09% со слезозаместительной терапией у пациентов с ССГ.

Материал и методы

Нами было проведено клиническое исследование, в которое было включено 175 пациентов с сопутствующей глазной и соматической патологией (350 глаз), из них женщин — 119 (238 глаз), мужчин — 56 (112 глаз). Средний возраст составил 53±15,9 года, медиана — 51 год.

К *критериям включения* были отнесены: наличие подписанного информированного согласия на участие в исследовании; диагноз ССГ; использование слезозаместительной терапии; результаты пробы Ширмера менее 15 мм.

Критериями невключения являлись: врожденная патология роговой оболочки; острые воспалительные заболевания роговицы (в том числе язва роговицы), перенесенные оперативные вмешательства на роговице (кераторефракционные, кератопластические), приобретенный кератоконус; использование капель с противовоспалительным действием (с целью исключения искажения эффекта применения бромфенака натрия); декомпенсация соматического статуса, нарушения психического статуса, сниженный уровень интеллекта.

В качестве увлажняющих средств пациенты в зависимости от степени выраженности проявлений ССГ использовали препараты «искусственной слезы» разной группы вязкости (низкой, средней, высокой, а также глазные гели). Изучение влияния состава увлажняющих средств на полученные результаты в цель исследования включено не было.

До начала применения раствора бромфенака натрия 0,09% пациенты были информированы о целях исследования, обследованы в условиях амбулаторного звена на базе поликлиник и частных медицинских центров Москвы и Московской области. Был проведен сбор анамнеза заболевания и анамнеза жизни, выявлены жалобы, для объективной оценки слезопродукции были проведены пробы Ширмера и Норна. Также было предложено пройти анкетирование по стандартизированному опроснику «Индекс поражения глазной поверхности» (The Ocular Surface Disease Index, OSDI), состоящему из 12 вопросов, касающихся степени выраженности симптомов (повышенная чувствительность к свету, чувство запорошенности в глазу, болезненность / воспаленные глаза, помутнение зрения, плохое зрение), ухудшения симптомов в зависимости от определенного рода зрительной нагрузки (чтение, вождение, работа за компьютером, просмотр телевизора) и от определенных условий окружающей среды (ветреная погода, пониженная влажность воздуха и кондиционированного воздуха) от 0 до 4 баллов (0 — никогда, 1 — иногда, 2 — 50 на 50, 3 — довольно часто, 4 — все). Далее был проведен расчет индекса по формуле: умножение общей суммы баллов на 25 и деление на общее количество вопросов, на которые были получены ответы. Оценка стадии заболевания (норма, легкая, умеренная, тяжелая) проводилась путем сравнения оттенка красного цвета, соответствующего вычисленному индексу, с контрольной полосой красного цвета.

Офтальмологический раствор бромфенака натрия (Накван®; 0,09% раствор; Senju Pharmaceutical, Осака,

Япония) был назначен пациентам местно в оба глаза 2 раза в день (утром и вечером) в течение 4 нед. в комбинации со слезозаместительной терапией.

Через 4 нед. на повторном амбулаторном приеме пациентам определяли время разрыва слезной пленки (ВРСП), оценивали изменения субъективных жалоб и показателей пробы Ширмера обоих глаз, а также анкетировали по опроснику OSDI для сравнения распределения пациентов в зависимости от полученных баллов, индекса OSDI и стадии ССГ до и после окончания лечения с целью оценки эффективности применения препарата.

С целью оценки безопасности препарата регистрировали нежелательные явления (НЯ).

Статистическая обработка полученных данных (сумма, среднее значение, медиана, дисперсия, средняя ошибка средней арифметической, % изменения значений) проводилась согласно общепринятым статистическим методам с помощью программы Microsoft Office Excel 2016 (Microsoft Inc., США) и Statistica 12.0 (StatSoft Inc., США). Для оценки статистической значимости различий при сравнении средних величин использовали непараметрический Т-критерий Уилкоксона (рТ). Статистически значимыми считали различия при $p<0,05$.

Результаты исследования

Распространенность ССГ в исследовании среди женщин была выше, чем среди мужчин, и составила соответственно 81/119 (68%) и 18/56 (32%).

У 62/175 (35,4%) участников исследования сопутствующей патологии обнаружено не было. Среди остальных пациентов выявлены: миопия разной степени — у 27/175 (15,4%), глаукома и пресбиопия — по 28/175 (8%), хронический блефароконъюнктивит — у 13/175 (7,4%), гиперметропия разной степени — у 10/175 (5,7%), синдром Шегрена — у 10/175 (5,7%), катаракта, птеригиум, астигматизм — у 27/175 (5,1%), хронический конъюнктивит, хронический блефарит — по 16/175 (4,6%), пингвекула — у 4/175 (2,3%), хронический кератит, халазион, мейбомиит, диабетическая ретинопатия — по 12/175 (1,7%), хронический кератоконъюнктивит, старое помутнение роговицы, периферические дистрофические изменения сетчатки — по 6/175 (1,1%), хронический увеит — у 1/175 (0,6%).

Была выявлена также сопутствующая соматическая патология: хронический бронхит курильщика — у 4/175 (2%), ревматоидный артрит — у 2/175 (1,1%), розацеа, системная склеродермия, болезнь Бехтерева — по 3/175 (0,6%).

Изначально был определен общий срок лечения — 4 нед., однако 11/175 (6%) и 9/175 (5%) пациентов в связи с ранним появлением положительной динамики обратились на повторный прием спустя 3 и 2 нед. соответственно. Остальные 155/175 (89%) пациентов явились на прием через 1 мес.

В процентном соотношении прирост среднего показателя теста Ширмера правого глаза (OD) и левого глаза (OS) составил соответственно 36,7 и 34,6% от исходных значений ($p<0,05$) (табл. 1).

На рисунках 1 и 2 представлена динамика выраженности симптомов, ухудшения симптомов в зависимости от определенного рода зрительной нагрузки, а также от определенных условий окружающей среды до и после лечения согласно шкале от 0 до 4 баллов.

Таблица 1. Результаты теста Ширмера у пациентов с ССГ до и после комбинированного лечения, мм

Table 1. Changes in Shirmer's test results in patients with DED before and after complex treatment, mm

Период Period	M±m		Min		Max	
	OD	*OS*	*OD*	*OS*	*OD*	*OS*
До лечения Before treatment	8,7±3,0	8,9±2,9	2	2	14	14
После лечения After treatment	11,9±2,9	12,0±2,8	6	6	20	20

Таблица 2. Значения индекса OSDI у пациентов с ССГ до и после комбинированного лечения

Table 2. Changes in the OSDI score in patients with DED before and after complex treatment

Период / Period	M±m	Min	Max
До лечения / Before treatment	57,9±18,4	20,8	100
После лечения / After treatment	26,0±14,9	0	60,4

Средняя сумма полученных баллов перед использованием бромфенака натрия 0,09% достигала значения 26,27±8,83, в отличие от значения на повторном приеме — 11,33±6,79. Процентное снижение составило 56,88% ($p<0,05$).

При сравнении среднего индекса OSDI необходимо отметить его снижение на 56% ($p<0,05$), что говорит об уменьшении проявления симптомов в результате положительного эффекта применения бромфенака натрия (табл. 2).

На рисунке 3 представлено распределение пациентов по стадиям тяжести проявления ССГ в зависимости от количества баллов и индекса OSDI до и после начала лечения. Четко просматривается взаимосвязь противовоспалительного лечения с уменьшением количества пациентов с тяжелой стадией (снижение на 55%, $p<0,05$) и умеренной стадией (снижение на 7%, $p<0,05$) и, наоборот, с приростом количества пациентов с легкой стадией (на 21%, $p<0,05$). После 4 нед. лечения у 41% пациентов симптомы регрессировали до нормы.

Особый интерес представляют результаты исследования пробы Норна — оценка ВРСП. Средние показатели для OS перед применением бромфенака натрия 0,09% и после него — 7,6±2,6 и 9,6±2,6 с соответственно; для OD — 7,5±2,6 и 9,7±2,6 с соответственно.

Нежелательных явлений при применении бромфенака натрия 0,09% выявлено не было. Случаев досрочного прекращения лечения пациентов по каким-либо причинам зафиксировано не было.

Обсуждение

В ходе настоящего исследования выявлено статистически значимое суммарное увеличение показателей теста Ширмера на обоих глазах в 1,4 раза по сравнению с исходным уровнем до начала лечения. В сравнительной характеристике ответов на вопросы анкетирования также прослеживается положительная динамика. Так, в среднем при оценке выраженности симптомов количество пациен-

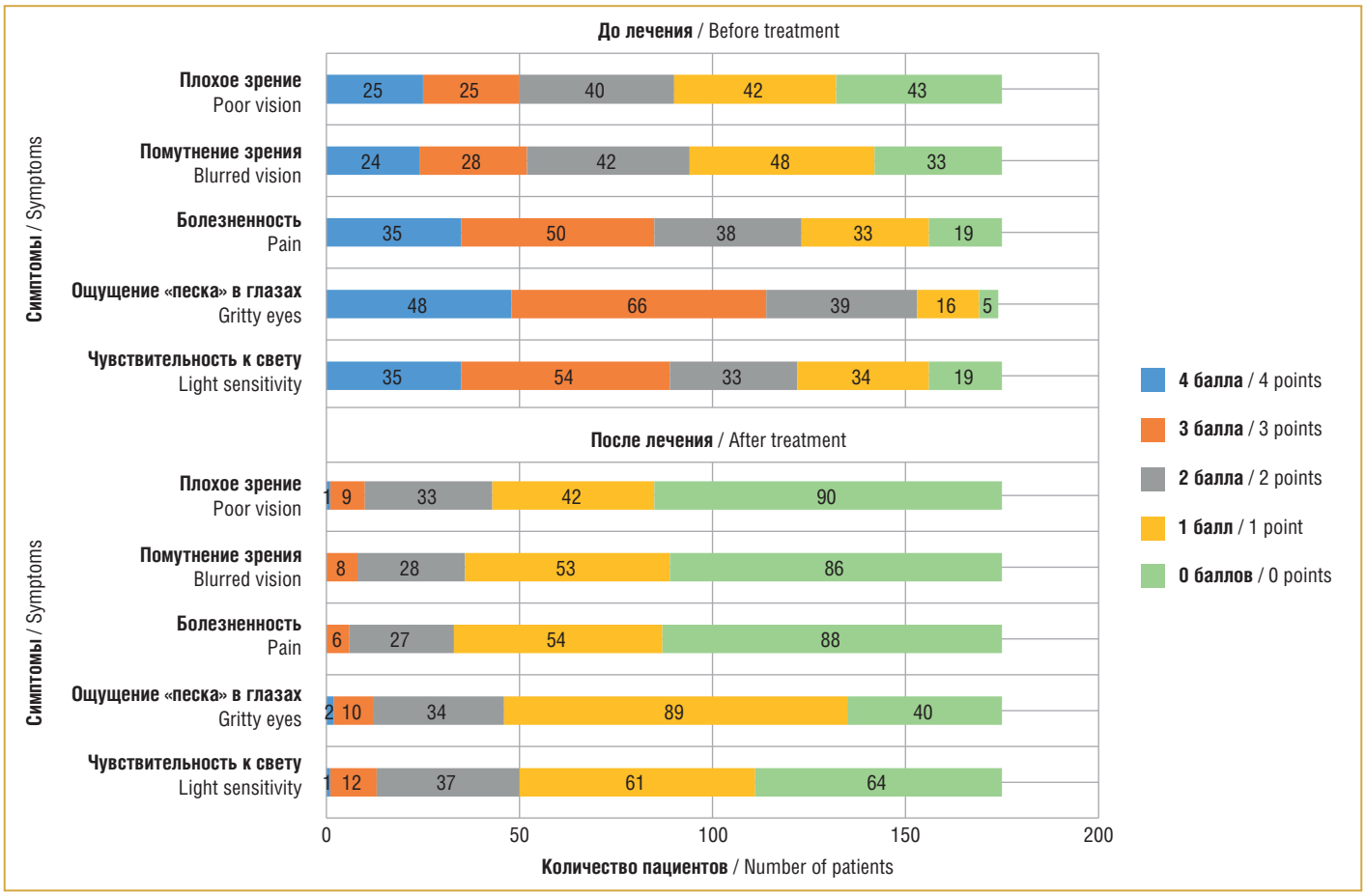

Рис. 1. Выраженность симптомов у пациентов с ССГ до и после комбинированного лечения

Fig. 1. Symptom severity in patients with DED before and after complex treatment

тов, оценивающих свое состояние на 4, 3 и 2 балла, уменьшилось на 18,4, 20 и 4% соответственно ($p<0,05$), а оценивающих на 1 и 0 баллов — увеличилось на 11,4 и 31% соответственно ($p<0,05$). В зависимости от влияния определенных условий окружающей среды на ухудшение симптомов средняя встречаемость баллов 4 и 3 уменьшилась на 25% ($p<0,05$), а баллов 2, 1 и 0 — увеличилась на 6, 29 и 20% соответственно ($p<0,05$). По усилению проявления симптомов в зависимости от определенного рода зрительной нагрузки среднее число пациентов, выбравших баллы 4, 3 и 2, стало меньше на 16, 23 и 3% ($p<0,05$), а выбравших баллы 1 и 0 — больше на 20 и 18% соответственно ($p<0,05$). Кроме того, количество пациентов с тяжелой и умеренной стадиями снизилось в 8 и 1,5 раза, тогда как количество пациентов с легкими проявлениями увеличилось в 2,3 раза. У 41% пациентов проявление симптомов снизилось до нормы. После лечения средняя сумма полученных баллов и индекс OSDI в сравнительном анализе оказались ниже почти в 2,5 и 2,2 раза соответственно. Привлекает внимание и увеличение ВРСП в 1,3 раза по сравнению с исходными результатами.

Полученные нами результаты показали эффективность противовоспалительного действия бромфенака натрия 0,09% в лечении ССГ у пациентов.

В ряде исследований [12–15] была проведена сравнительная характеристика фармакокинетики и фармакодинамики представителей группы НПВП. При сравнении концентраций полумаксимального ингибирования (IC_{50}) было доказано, что ингибирующая активность бромфенака в 3,7 раза выше, чем у диклофенака, в 6,5 раза — чем у амфенака, и в 18 раз — чем у кеторолака [14]. Благодаря наличию в химической формуле бромфенака атома брома повышается скорость его проникновения через мембрану клеток за счет повышения липофильности молекулы, происходит усиление противовоспалительных свойств, что приводит к более активному ингибированию ЦОГ-2 [16]. За счет того, что бромфенак, в отличие от других НПВП, в большей степени ингибирует ЦОГ-2, риск побочных эффектов снижается, а эффективность купирования воспаления и болевого синдрома увеличивается [11, 17]. В исследовании на новозеландских белых кроликах G.A. Baklayan et al. [13] провели оценку проникающей способности и концентрации радиомеченого бромфенака во влаге передней камеры глаза и других внутриглазных тканях. Пиковый уровень препарата на этапе распределения был выявлен через 2 ч после однократного местного применения, причем концентрация вещества поддерживалась на протяжении 24 ч. В другом исследовании фармакокинетики бромфенака [18] была выявлена максимальная концентрация 95,3 нг/г в водянистой влаге у кроликов после однократной инстилляции препарата. H. Fujishima et al. [8] выявили эффективность комбинированного лечения бромфенаком и препаратом «искусственной слезы» у пациентов с ССГ. За счет применения противовоспалительного препарата у исследуемых значительно улучшились не только субъективные показатели (такие, как оценка симптомов и данные опросников пациента), но и объективные показатели (тест Ширмера, ВРСП, оценка поверхностного точечного кератита).

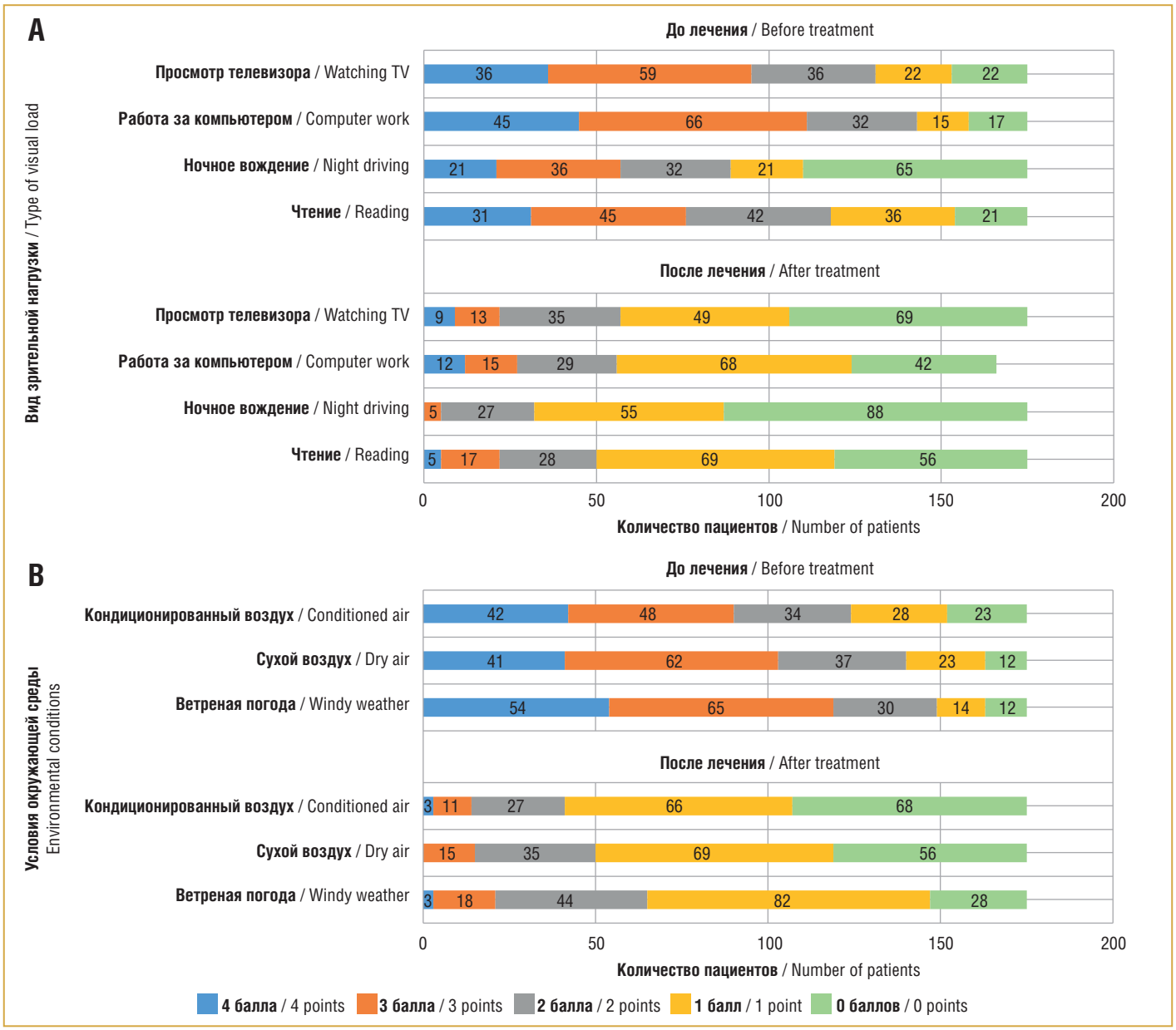

Рис. 2. Зависимость симптомов ССГ от видов зрительной нагрузки (A) и условий окружающей среды (B) до и после комбинированного лечения

Fig. 2. Dependence of DED symptoms on visual load types (A) and environmental conditions (B) before and after complex treatment

Помимо этого, препарат бромфенака натрия 0,09% значительно снижает риск развития НЯ за счет низкой концентрации бензалкония хлорида (0,01 мг/мл), в других НПВП концентрация консерванта выше (0,05 мг/мл у непафенака и 0,1 мг/мл у диклофенака) [19]. Благодаря двукратной инстилляции препарата значительно повышается уровень приверженности лечению у пациентов с сохранением уровня ингибирующей концентрации [20].

Несмотря на то, что ГКС превосходят НПВП по противовоспалительной активности благодаря ингибированию фермента фосфолипазы А2 и нарушению образования как простагландинов, так и лейкотриенов, использование ГКС ассоциируется с повышенным уровнем неблагоприятных побочных явлений: замедлением эпителизации, повышением внутриглазного давления, катарактогенным эффектом, повышенным риском вторичной инфекции [21]. В отличие от них НПВП имеют низкую частоту развития местных побочных эффектов — 1,64% [22]. В качестве препарата, используемого для лечения ССГ, набирает популярность противовоспалительный ингибитор кальциневрина — циклоспорин А, обладающий иммуносупрессивным действием [23, 24]. Однако по сравнению со стоимостью НПВП и ГКС его стоимость значительно выше [8]. На основании изученных данных сравнительной характеристики противовоспалительных препаратов можно сделать вывод, что бромфенак — более эффективная, безопасная и экономически выгодная альтернатива другим препаратам для купирования воспалительного процесса при ССГ.

Заключение

Согласно результатам проведенного исследования назначение местного противовоспалительного офтальмологического раствора бромфенака натрия 0,09% в качестве

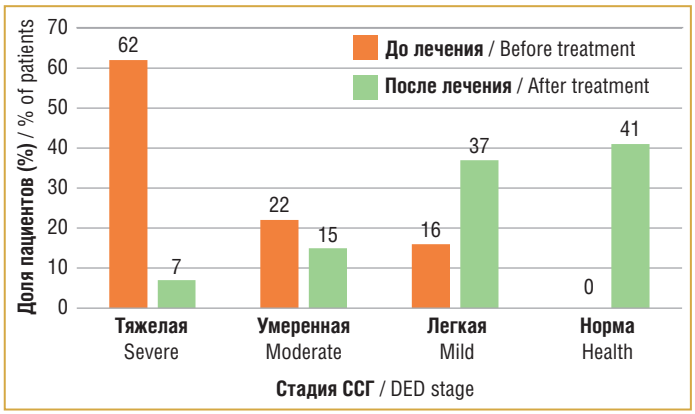

Рис. 3. Распределение пациентов с ССГ по стадиям до и после комбинированного лечения

Fig. 3. Distribution of patients with DED by stages before and after complex treatment

компонента комплексной схемы лечения ССГ разной степени тяжести совместно с применением слезозаместителей способствует статистически достоверному увеличению суммарной слезопродукции и ВРСП, существенному снижению выраженности проявления симптомов, уменьшению количества случаев ССГ тяжелой и умеренной стадий, а также улучшению качества жизни пациентов. Таким образом, использование бромфенака натрия в лечении указанной патологии у пациентов оправданно. ▲

Благодарность

Выражаем благодарность за участие в проекте врачам: Чередниченко О.Г., ГБУЗ «ГП № 210 ДЗМ», филиал № 1, г. Москва; Яровкиной Л.Ю., ГБУЗ «ГП № 23 ДЗМ», филиал № 5, г. Москва; Бексултановой Х.Х., ГБУЗ «ГП № 9 ДЗМ», г. Москва; Рагимовой Н.Р., ГБУЗ «ГП № 23 ДЗМ», филиал № 1, г. Москва; Новиковой Т.А., поликлиника ГБУЗ «ГКБ № 13 ДЗМ», г. Москва; Ковалевой О.А., Авсинеевой К.М., Билецкой В.А., Медведевой Ю.А., Урвановой М.В., АО «К+31», г. Москва; Чикановой А.Н., Артишевской С.А., ГАУЗ МО «ХЦКБ», г. Химки; Шокировой М.М., ГБУЗ МО «ДБ», г. Долгопрудный; Романенковой С.А., Костиной Н.Е., ГБУЗ Московской области «Мытищинская ОКБ»; Семеновской А.Л., ГБУЗ МО «Королевская городская больница», г. Королев; Сергиенко С.В., ГБУЗ Московской области «Щелковская больница», г. Щелково; Добровецкой С.С., ООО «Земоптика», МО, г. Люберцы; Манукян Г.А., ГБУЗ МО «ЛОБ», г. Люберцы; Цой В.В., ООО «ХэлсМед», МО, г. Одинцово; Шкребец Г.В., ООО «ЛЦ», г. Москва; Белевцевой Т.А., ООО «Медилюкс-ТМ», г. Москва; Макухе Е.И., ФГБУ «Поликлиника № 1», г. Москва; Рытик Н.П., ФБУЗ «Лечебно-реабилитационный центр Минэкономразвития России», г. Москва; Мустафаевой Э.В., ГБУЗ «ГП № 3 ДЗМ», г. Москва.

Литература / References

1. Онуфрийчук О.Н., Куроедов А.В. Распространенность синдрома «сухого глаза» в России. Клиническая офтальмология. 2021;21(2):96–102. DOI: 10.32364/2311-7729-2021-21-2-96-102.
[Onufriichuk O.N., Kuroyedov A.V. Prevalence of dry eye disease in Russia. Russian Journal of Clinical Ophthalmology. 2021;21(2):96–102 (in Russ.)]. DOI: 10.32364/2311-7729-2021-21-2-96-102.
2. Сахнов С.Н., Янченко С.В., Малышев А.В. и др. Эпидемиология синдрома «сухого глаза» у пациентов перед рефракционными операциями. Офтальмология. 2018;15(1):92–101. DOI: 10.18008/1816-5095-2018-1-92-101.
[Sakhnov S.N., Yanchenko S.V., Malyshev A.V. et al. Dry Eye Epidemiology in Patients before Refractive Operations. Ophthalmology in Russia. 2018;15(1):92–101 (in Russ.)]. DOI: 10.18008/1816-5095-2018-1-92-101.
3. Stapleton F., Alves M., Bunya V.Y. et al. TFOS DEWS II Epidemiology Report. Ocul Surf. 2017;15(3):334–365. DOI: 10.1016/j.jtos.2017.05.003.
4. Marshall L.L., Roach J.M. Treatment of Dry Eye Disease. Consult Pharm. 2016;31(2):96–106. DOI: 10.4140/TCP.n.2016.96.
5. Willcox M.D.P., Argüeso P., Georgiev G.A. et al. TFOS DEWS II Tear Film Report. Ocul Surf. 2017;15(3):366–403. DOI: 10.1016/j.jtos.2017.03.006.
6. Ganesalingam K., Ismail S., Sherwin T., Craig J.P. Molecular evidence for the role of inflammation in dry eye disease. Clin Exp Optom. 2019;102(5):446–454. DOI: 10.1111/cxo.12849.
7. Pflugfelder S.C. Antiinflammatory therapy for dry eye. Am J Ophthalmol. 2004;137(2):337–42. DOI: 10.1016/j.ajo.2003.10.036.
8. Fujishima H., Fuseya M., Ogata M., Murat D. Efficacy of bromfenac sodium ophthalmic solution for treatment of dry eye disease. Asia Pac J Ophthalmol (Phila). 2015;4(1):9–13. DOI: 10.1097/APO.0000000000000032.
9. Максимов М.Л., Звегинцева А.А., Каннер И.Д., Лапкин Н.М. Возможности применения бромфенака в офтальмологической практике. Клиническая офтальмология. 2021;21(4):241–248. DOI: 10.32364/2311-7729-2021-21-4-241-248.
[Maksimov M.L., Zvegintseva A.A., Kanner I.D., Lapkin N.M. Bromfenac in ophthalmic practice. Russian Journal of Clinical Ophthalmology. 2021;21(4):241–248 (in Russ.)]. DOI: 10.32364/2311-7729-2021-21-4-241-248.
10. Hoffman R.S., Braga-Mele R., Donaldson K. et al. Cataract surgery and nonsteroidal antiinflammatory drugs. J Cataract Refract Surg. 2016;42(9):1368–1379. DOI: 10.1016/j.jcrs.2016.06.006.
11. Морозова Т.А. К вопросу оптимального выбора нестероидных противовоспалительных средств в схеме ведения пациента с катарактой. Клиническая офтальмология. 2023;23(1):54–59. DOI: 10.32364/2311-7729-2023-23-1-54-59.
[Morozova T.A. On the optimal selection of nonsteroidal anti-inflammatory drugs in the management scheme of cataract patients. Russian Journal of Clinical Ophthalmology. 2023;23(1):54–59 (in Russ.)]. DOI: 10.32364/2311-7729-2023-23-1-54-59.
12. Waterbury L.D., Silliman D., Jolas T. Comparison of cyclooxygenase inhibitory activity and ocular anti-inflammatory effects of ketorolac tromethamine and bromfenac sodium. Curr Med Res Opin. 2006;22(6):1133–1140. DOI: 10.1185/030079906X112471.
13. Baklayan G.A., Patterson H.M., Song C.K. et al. 24-hour evaluation of the ocular distribution of (14) C-labeled bromfenac following topical instillation into the eyes of New Zealand White rabbits. J Ocul Pharmacol Ther. 2008;24(4):392–398. DOI: 10.1089/jop.2007.0082.
14. Donnenfeld E.D., Donnenfeld A. Global experience with Xibrom (bromfenac ophthalmic solution) 0.09%: the first twice-daily ophthalmic nonsteroidal anti-inflammatory drug. Int Ophthalmol Clin. 2006;46(4):21–40. DOI: 10.1097/01.iio.0000212134.83513.11.
15. El-Shazly A.H., El-Gohary A.A., El-Shazly L.H., El-Hossary G.G. Comparison between two cyclooxygenase inhibitors in an experimental dry eye model in albino rabbits. Acta Pharm. 2008;58(2):163–173. DOI: 10.2478/v10007-008-0009-0.
16. Jones J., Francis P. Ophthalmic utility of topical bromfenac, a twice-daily nonsteroidal anti-inflammatory agent. Expert Opin Pharmacother. 2009;10(14):2379–2385. DOI: 10.1517/14656560903188425.
17. Schalnus R. Topical nonsteroidal anti-inflammatory therapy in ophthalmology. Ophthalmologica. 2003;217(2):89–98. DOI: 10.1159/000068563.
18. Si E.C., Bowman L.M., Hosseini K. Pharmacokinetic comparisons of bromfenac in DuraSite and Xibrom. J Ocul Pharmacol Ther. 2011;27(1):61–66. DOI: 10.1089/jop.2010.0103.
19. Silverstein S.M., Jackson M.A., Goldberg D.F., Muñoz M. The efficacy of bromfenac ophthalmic solution 0.07% dosed once daily in achieving zero-to-trace anterior chamber cell severity following cataract surgery. Clin Ophthalmol. 2014;8:965–972. DOI: 10.2147/OPTH.S60292.
20. Henderson B.A., Gayton J.L., Chandler S.P. et al. Safety and efficacy of bromfenac ophthalmic solution (Bromday) dosed once daily for postoperative ocular inflammation and pain. Ophthalmology. 2011;118(11):2120–2127. DOI: 10.1016/j.ophtha.2011.04.035.
21. McGhee C.N., Dean S., Danesh-Meyer H. Locally administered ocular corticosteroids: benefits and risks. Drug Saf. 2002;25(1):33–55. DOI: 10.2165/00002018-200225010-00004.
22. Naoko K., Hidemi S., Masahiko F. Post-Marketing Surveillance of Bromfenac Sodium (BRONUCK) Ophthalmic Solution-Use-Results Surveillance. Atarashii Ganka. 2005;22:1299–1308.
23. Hoy S.M. Ciclosporin Ophthalmic Emulsion 0.1%: A Review in Severe Dry Eye Disease. Drugs. 2017;77(17):1909–1916. DOI: 10.1007/s40265-017-0834-x.
24. Toker E., Asfuroğlu E. Corneal and conjunctival sensitivity in patients with dry eye: the effect of topical cyclosporine therapy. Cornea. 2010;29(2):133–140. DOI: 10.1097/ICO.0b013e3181acf68d.

СВЕДЕНИЯ ОБ АВТОРАХ:

Лоскутов Игорь Анатольевич — *д.м.н., профессор, руководитель офтальмологического отделения ГБУЗ МО МОНИКИ им. М.Ф. Владимирского; 129110, Россия, г. Москва, ул. Щепкина, д. 61/2; ORCID iD 0000-0003-0057-3338.*

Семашко Екатерина Федоровна — *ординатор 2-го года обучения кафедры офтальмологии и оптометрии ГБУЗ МО МОНИКИ им. М.Ф. Владимирского; 129110, Россия, г. Москва, ул. Щепкина, д. 61/2; ORCID iD 0009-0004-7993-2667.*

Хомякова Елена Николаевна — *к.м.н., доцент кафедры офтальмологии и оптометрии, ГБУЗ МО МОНИКИ им. М.Ф. Владимирского; 129110, Россия, г. Москва, ул. Щепкина, д. 61/2; ORCID iD 0000-0002-4460-3968.*
Макуха Елена Ивановна — *врач-офтальмолог высшей квалификационной категории, ГБУЗ МО МОНИКИ им. М.Ф. Владимирского; 129110, Россия, г. Москва, ул. Щепкина, д. 61/2; ORCID iD 0009-0001-3211-9888.*
Костина Наталия Евгеньевна — *врач-офтальмолог высшей квалификационной категории, ассистент кафедры общей врачебной практики (семейная медицина) с курсом гериатрии ГБУЗ МО МОНИКИ им. М.Ф. Владимирского; 129110, Россия, г. Москва, ул. Щепкина, д. 61/2; ORCID iD 0009-0004-1262-1186.*
Контактная информация: *Семашко Екатерина Федоровна, e-mail: katuche98@yandex.ru.*
Прозрачность финансовой деятельности: *никто из авторов не имеет финансовой заинтересованности в представленных материалах или методах.*
Конфликт интересов *отсутствует.*
Статья поступила *01.12.2023.*
Поступила **после рецензирования** *22.12.2023.*
Принята в печать *19.01.2024.*

ABOUT THE AUTHORS:

Igor A. Loskutov — *Dr. Sc. (Med.), Professor, Head of the Ophthalmological Department, M.F. Vladimirskiy Moscow Regional Research and Clinical Institute; 61/2, Shchepkin str., Moscow, 129110, Russian Federation; ORCID iD 0000-0003-0057-3338.*
Ekaterina F. Semashko — *resident of the 2nd year of the Department of Ophthalmology and Optometry, M.F. Vladimirskiy Moscow Regional Research and Clinical Institute; 61/2, Shchepkin str., Moscow, 129110, Russian Federation; ORCID iD 0009-0004-7993-2667.*
Elena N. Khomyakova — *C. Sc. (Med.), associate professor of the Department of Ophthalmology and Optometry, M.F. Vladimirskiy Moscow Regional Research and Clinical Institute; 61/2, Shchepkin str., Moscow, 129110, Russian Federation; ORCID iD 0000-0002-4460-3968.*
Elena I. Makukha — *ophthalmologist, M.F. Vladimirskiy Moscow Regional Research and Clinical Institute; 61/2, Shchepkin str., Moscow, 129110, Russian Federation; ORCID iD 0009-0001-3211-9888.*
Nataliya E. Kostina — *ophthalmologist, assistant of the Department of General Medical Practice (Family Medicine) with the Course of Geriatrics, M.F. Vladimirskiy Moscow Regional Research and Clinical Institute; 61/2, Shchepkin str., Moscow, 129110, Russian Federation; ORCID iD 0009-0004-1262-1186.*

Contact information: *Ekaterina F. Semashko, e-mail: katuche98@yandex.ru.*
Financial Disclosure: *no authors have a financial or property interest in any material or method mentioned.*
There is no **conflict of interest**.
Received *01.12.2023.*
Revised *22.12.2023.*
Accepted *19.01.2024.*

DOI: 10.32364/2311-7729-2024-24-1-3

Влияние глаукомы и катаракты на повседневную деятельность пациентов с саркопеническим ожирением

А.Е. Копылов[1], Н.М. Агарков[1–3], М.В. Алымова[2]

[1]Тамбовский филиал ФГАУ «НМИЦ «МНТК «Микрохирургия глаза» им. акад. С.Н. Федорова» Минздрава России, Тамбов, Россия
[2]ФГБОУ ВО «Юго-Западный государственный университет» Минобрнауки России, Курск, Россия
[3]ФГАОУ ВО «Белгородский государственный национальный исследовательский университет» Минобрнауки России, Белгород, Россия

РЕЗЮМЕ
Цель исследования: оценить влияние глаукомы и катаракты на деятельность в повседневной жизни пожилых пациентов с саркопеническим ожирением (СО).
Материал и методы: в исследовании приняли участие 128 пациентов 60–74 лет с катарактой и СО и 125 пациентов того же возраста с глаукомой и СО. Все пациенты прошли комплексное клиническое и инструментальное офтальмологическое обследование. Для оценки деятельности пациентов в повседневной жизни применялся разработанный нами тест, который включал 8 вопросов.
Результаты исследования: установлено более выраженное влияние катаракты и СО, вызывающих полную зависимость от окружающих (12,18 балла), чем влияние глаукомы и СО, вызывающих умеренную зависимость (10,18 балла, p<0,01). Пациенты сопоставляемых групп имели также существенные различия по всем видам деятельности в повседневной жизни, в том числе при вдевании нитки в иглу и стрижке ногтей. В частности, ограничения при вдевании нитки в иглу у пациентов с катарактой и СО оцениваются в 1,84±0,03 балла, что существенно выше, чем у пациентов с глаукомой и СО (1,52±0,02, p<0,01). Аналогичная закономерность установлена и для стрижки ногтей, ограничения составляют 1,75±0,03 и 1,43±0,04 балла соответственно (p<0,01). Факторный анализ влияния катаракты, сочетанной с СО, и глаукомы, сочетанной с СО, показал наибольшую факторную нагрузку в обеих группах на формирование зависимости от окружающих при вдевании нитки в иглу (0,829 и 0,572 соответственно) и при стрижке ногтей (0,807 и 0,469 соответственно), однако влияние катаракты и СО на развитие ограничений, касающихся данных видов деятельности в повседневной жизни, более существенно, чем влияние глаукомы и СО.
Заключение: среди рассмотренных возраст-ассоциированных офтальмологических заболеваний у пожилых катаракта, сочетанная с СО, существеннее ограничивает деятельность пациентов в повседневной жизни.
КЛЮЧЕВЫЕ СЛОВА: глаукома, катаракта, саркопеническое ожирение, деятельность в повседневной жизни, базовая функциональная активность, пожилые.
ДЛЯ ЦИТИРОВАНИЯ: *Копылов А.Е., Агарков Н.М., Алымова М.В. Влияние глаукомы и катаракты на повседневную деятельность пациентов с саркопеническим ожирением. Клиническая офтальмология. 2024;24(1):14–18. DOI: 10.32364/2311-7729-2024-24-1-3.*

Effect of glaucoma and cataract on daily activities in patients with sarcopenic obesity

A.E. Kopylov[1], N.M. Agarkov[1–3], M.V. Alymova[2]

[1]Tambov Branch of the S. Fyodorov Eye Microsurgery Federal State Institution, Tambov, Russian Federation
[2]Southwestern State University, Kursk, Russian Federation
[3]Belgorod State National Research University, Belgorod, Russian Federation

ABSTRACT
Aim: to evaluate the effect of glaucoma and cataract on activities of daily living in elderly patients with sarcopenic obesity (SO).
Patients and Methods: the study included 128 patients with cataract and SO and 125 age-matched patients with glaucoma and SO. All patients underwent a comprehensive clinical and instrumental ophthalmic examination. To assess activities of daily living, we used our own 8-question test.
Results: the effect of cataract and SO causing total dependence on others was more significant (12.18 points) than that of glaucoma and SO causing moderate dependence (10.18 points, p<0.01). The groups were also characterized by significant differences in all activities of daily living, including needle threading and nail clipping. In particular, limitations in needle threading were estimated at 1.84±0.03 points in patients with cataract and SO, which was significantly higher than in patients with glaucoma and SO (1.52±0.02 points, p<0.01). A similar pattern was found for nail clipping (1.75±0.03 points and 1.43±0.04 points, respectively, p<0.01). Factor analysis of the effect of cataract and SO and glaucoma and SO showed the highest factor loading on the development of dependency on others for needle threading (0.829 and 0.572 respectively) and nail clipping (0.807 and 0.469 respectively) in both groups. However, the effect of cataract and SO on the development of limitations in these activities of daily living is more significant than the effect of glaucoma and SO.

Conclusions: among age-related eye diseases in elderly patients, cataract and SO significantly limit daily activities.
KEYWORDS: glaucoma, cataract, sarcopenic obesity, activities of daily living, basic functional activity, elderly.
FOR CITATION: *Kopylov A.E., Agarkov N.M., Alymova M.V. Effect of glaucoma and cataract on daily activities in patients with sarcopenic obesity. Russian Journal of Clinical Ophthalmology. 2024;24(1):14–18 (in Russ.). DOI: 10.32364/2311-7729-2024-24-1-3.*

Введение

Катаракта и глаукома в течение ряда последних лет остаются главными причинами нарушения зрения у населения различных стран мира [1–4]: 65,2 млн человек имеют умеренные и тяжелые нарушения зрения или обратимую слепоту из-за катаракты [5], а глаукома вызвала необратимую слепоту у 3,61 млн человек [2]. Число пациентов с первичной открытоугольной и закрытоугольной глаукомой, по прогнозным оценкам, к 2040 г. достигнет в мире 111,8 млн [6]. Катаракта и глаукома как возраст-ассоциированные офтальмозаболевания сопряжены с продолжающимся старением населения и со значительными индивидуальными и социально-экономическими издержками, обусловленными существенными личными и государственными затратами на лечение этих заболеваний, а также — вследствие ухудшения зрения — с высоким риском падений и переломов при травматизации, социальной изоляцией, затруднениями при движении и ходьбе, способствующими развитию СО в связи с гипомобильностью и гиподинамией.

Однако только в единичных исследованиях сообщается об ассоциации СО с нарушением зрения при пролиферативной диабетической ретинопатии [7], а ее наличие увеличивает риск СО, согласно многомерному логистическому регрессионному анализу, в 7,78 раза с 95% доверительным интервалом, равным 1,52–39,81 (p=0,014). СО в сочетании с офтальмологическими заболеваниями и нарушением зрения ухудшает повседневную жизнь многих пациентов и вызывает разной степени зависимость от посторонней помощи при уходе за собой, но влияние катаракты и глаукомы на деятельность в повседневной жизни пожилых пациентов с СО остается неизвестным. Кроме того, для оценки деятельности в повседневной жизни пациентов с глаукомой и катарактой используются шкалы, предназначенные для пациентов с соматической патологией (ишемической болезнью сердца, артериальной гипертензией, метаболическим синдромом), не способные установить влияние сниженных зрительных функций на выполнение действий с мелкими предметами, нечетко различающимися предметами или объектами, требующими хорошего центрального и периферического зрения.

Цель исследования — оценить влияние глаукомы и катаракты на деятельность в повседневной жизни пожилых пациентов с СО.

Материал и методы

В исследовании приняли участие 128 пациентов 60–74 лет с незрелой катарактой и СО (средний возраст 68,5±2,1 года, мужчин — 46,1%, женщин — 53,9%), 125 пациентов того же возраста с глаукомой IIa стадии и СО (средний возраст 67,2±1,9 года, мужчин — 48,1%, женщин — 51,9%), проходивших стационарное лечение в Тамбовском филиале ФГАУ «НМИЦ «МНТК «Микрохирургия глаза» им. акад. С.Н. Федорова» Минздрава России. Все пациенты подписали информированное согласие на участие в исследовании. Проведение исследования одобрено этическим комитетом Тамбовского филиала ФГАУ «НМИЦ «МНТК «Микрохирургия глаза» им. акад. С.Н. Федорова» Минздрава России.

Под СО понималось сочетание саркопении и ожирения у одного и того же пациента с глаукомой и катарактой, характеризующееся одновременным накоплением жира в организме и потерей мышечной массы [8]. Ожирение оценивалось по величине индекса массы тела ≥30,0 кг/м^2, а саркопения — по шкале European Working Group on Sarcopenia in older people [8]. Диагностика глаукомы и катаракты осуществлялась в соответствии с критериями, приведенными в клинических рекомендациях «Старческая катаракта» и «Национальное руководство по глаукоме» [9, 10].

Для оценки деятельности пациентов с СО, катарактой и глаукомой в повседневной жизни применялся разработанный нами тест [11]. Он включал 8 вопросов:

- как легко вставить нитку в ушко иглы?
- сложно ли читать текст?
- сложно ли отрезать бумагу заданных размеров?
- сложно ли подстричь ногти?
- сложно ли различать цифры на телефоне?
- сложно ли написать текст?
- сложно ли посчитать деньги?
- сложно ли различать цвет предметов (одежды)?

Каждый вопрос имел одинаковые градации ответов: легко (0 баллов); сложно сделать, но я с этим справлюсь (1 балл); не смогу сделать (2 балла).

Максимальное количество баллов по данному тесту соответствовало 16. Зависимость от посторонних в повседневной жизни классифицировалась на легкую — 0–6 баллов, умеренную (среднюю) — 7–10 баллов, выраженную (полную) — 11–16 баллов.

Использовались стандартные методы статистической обработки данных. При оценке достоверности использовался непараметрический критерий χ^2 и программа Statistica 10.0, факторный анализ. Статистически значимым считалось различие при p<0,05.

Результаты и обсуждение

Нами установлено более выраженное влияние на деятельность в повседневной жизни катаракты, сочетанной с СО, вызывающими полную зависимость от окружающих (12,18 балла), по сравнению с влиянием глаукомы, сочетанной с СО, вызывающими умеренную зависимость (10,18 балла, p<0,01).

Среди критериев, по которым оценивалась деятельность в повседневной жизни пациентов пожилого возраста с катарактой и глаукомой в сочетании с СО, наиболее высокие баллы в обеих группах получили такие виды деятельности, как вдевание нитки в иглу и стрижка ногтей (табл. 1), что указывает на выраженную зависимость от окружающих при выполнении пациентами этих видов деятельности.

Вместе с тем, несмотря на доминирование названных видов деятельности в повседневной жизни в сопоставляемых группах, более существенные и статистически зна-

Таблица 1. Оценка деятельности в повседневной жизни пациентов с катарактой и СО и глаукомой и СО по данным тестирования (M±m, баллы)

Table 1. Activities of daily living of patients with cataract and SO and glaucoma and SO based on the test (M±m, scores)

Вид деятельности в повседневной жизни Activities of daily living	**Пациенты с СО и катарактой** Patients with SO and cataract **(n=128)**	**Пациенты с СО и глаукомой** Patients with SO and glaucoma **(n=125)**	**p**
Вдевание нитки в иглу / Needle threading	1,84±0,03	1,52±0,02	<0,01
Прочтение текста / Reading a text	1,53±0,04	1,38±0,03	<0,05
Отрезание бумаги заданных размеров Cutting paper of specified sizes	1,18±0,01	0,95±0,02	<0,01
Стрижка ногтей / Nail clipping	1,75±0,03	1,43±0,04	<0,01
Различение цифр на телефоне Distinguishing numbers on the phone	1,52±0,03	1,26±0,02	<0,01
Написание текста / Writing a text	1,68±0,04	1,32±0,02	<0,01
Подсчет денег / Counting money	1,47±0,02	1,28±0,01	<0,05
Определение цвета предметов (одежды) Determining the color of objects (clothes)	1,21±0,03	1,04±0,02	<0,05

Таблица 2. Факторная нагрузка влияния катаракты и глаукомы, сочетанных с СО, на деятельность в повседневной жизни у обследованных пациентов

Table 2. Factor loadings of the effect of cataract or glaucoma and SO on activities of daily living in the patients

Вид деятельности в повседневной жизни Activities of daily living	**Пациенты с СО и катарактой** Patients with SO and cataract **(n=128)**	**Пациенты с СО и глаукомой** Patients with SO and glaucoma **(n=125)**	**p**
Вдевание нитки в иглу / Needle threading	0,829	0,572	<0,0
Прочтение текста / Reading a text	0,615	0,314	<0,0
Отрезание бумаги заданных размеров Cutting paper of specified sizes	0,326	0,257	<0,05
Стрижка ногтей / Nail clipping	0,807	0,469	<0,001
Различение цифр на телефоне Distinguishing numbers on the phone	0,272	0,215	>0,05
Написание текста / Writing a text	0,574	0,321	<0,01
Подсчет денег / Counting money	0,268	0,194	>0,05
Определение цвета предметов (одежды) Determining the color of objects (clothes)	0,185	0,171	>0,05

чимые ограничения установлены среди пациентов с катарактой при самостоятельном вдевании нитки в иглу. При стрижке ногтей, втором сложном виде деятельности, у пациентов с катарактой и СО зависимость от помощи окружающих больше, чему у пациентов с глаукомой и СО. У последних существенным ограничением деятельности в повседневной жизни со статистически значимым различием, занимающим третье ранговое место, выступает прочтение текста, тогда как у пациентов с катарактой и СО на этой позиции находится зависимость от посторонней помощи при написании текста. По четвертой ранговой позиции для пациентов с нарушением зрения также выявлены достоверные различия. В целом по интегральной величине катаракта и СО вызывают полную зависимость пациентов от посторонней помощи в повседневной жизни, а глаукома и СО — умеренную зависимость.

Факторный анализ влияния катаракты и СО, а также глаукомы и СО на деятельность в повседневной жизни в большинстве случаев подтвердил установленные ранее закономерности формирования ограничений у пациентов (табл. 2).

Метод факторного анализа, выполненного для сравниваемых клинических групп, показал наибольшую факторную нагрузку на формирование зависимости от посторонней помощи при вдевании нитки в иглу и несколько меньшее влияние без статистически значимых различий при самостоятельной стрижке ногтей. По вышеупомянутым видам деятельности в повседневной жизни у пациентов с глаукомой и СО факторная нагрузка была статистически значимо ниже, чем у пациентов с катарактой и СО.

У пациентов с катарактой и СО существенной является факторная нагрузка при самостоятельном чтении и напи-

сании текста, тогда как у пациентов с глаукомой и СО такая нагрузка практически в 2 раза ниже со статистически значимым различием. Следует указать также на существенное влияние отрезания бумаги заданных размеров в формировании ограничений у пациентов с катарактой и СО. По другим видам деятельности в повседневной жизни пациентов с глаукомой и катарактой, сочетанных с СО, статистически значимых различий между группами не установлено.

Полученные результаты свидетельствуют, что катаракта и глаукома в сочетании с СО формируют у пациентов полную и умеренную зависимость от посторонней помощи соответственно, согласно интегральным величинам, установленным нами посредством специально разработанного теста, учитывающего виды деятельности в повседневной жизни, требующие высоких зрительных функций. Такая оценка влияния катаракты и глаукомы в сочетании с СО на деятельность в повседневной жизни выполнена нами впервые. Использованный тест включает виды деятельности, которые представляют наибольшие трудности для самостоятельного выполнения пациентами с катарактой и глаукомой, в отличие от шкалы Activities of Daily Living, или шкалы Бартел, предусматривающей выполнение деятельности, не требующей высоких или хороших зрительных функций (несмотря на то, что шкала Бартел, так же как и разработанный нами тест, ориентирована на оценку деятельности пациентов в повседневной жизни и изучение базовых функций, к которым, в соответствии со шкалой Бартел, относятся: одевание, приготовление пищи, соблюдение личной гигиены, пользование туалетом, передвижение по ровной поверхности, подъем по лестнице и спуск по лестнице) [12, 13].

Настоящее исследование показало более существенное негативное влияние катаракты с СО на деятельность в повседневной жизни, чем воздействие глаукомы с СО.

Среди пациентов с глаукомой в возрасте 60–74 лет наиболее значительными ограничениями по шкале Бартел выступали: тяжелая работа по дому (16,7%), покупка продуктов питания (15,5%) и путешествие за пределы города или страны (14,3%), а менее значимыми — пользование телефоном (3,6%), прием лекарств (3,6%) и приготовление пищи (7,1%) [14]. Как следует из представленных результатов, многие рассмотренные виды деятельности в повседневной жизни для оценки по шкале Бартел не требуют хороших зрительных функций, в отличие от видов деятельности, которые предусмотрены разработанным нами тестом.

Нарушение зрения вследствие глаукомы не только негативно влияет на повседневную деятельность, но и снижает социальную активность, увеличивает риск возникновения депрессии [15]. При наличии катаракты у пациентов наблюдалась зависимость от посторонней помощи при уходе за собой, узнавании людей через дорогу и чтении мелкого шрифта [16]. Эти результаты, как и предыдущие, получены также на основе шкалы Бартел и, за исключением чтения мелкого шрифта, достижимы и при низком качестве зрительных функций. Поэтому закономерно, что затруднение чтения мелкого шрифта встречалось гораздо чаще (26,7%), чем затруднение чтения дорожных знаков (8,7%).

По сравнению с вышерассмотренными публикациями нами впервые выявлено более негативное влияние старческой катаракты, чем глаукомы, на деятельность в повседневной жизни, что связано, на наш взгляд, с более существенным поражением центрального зрения при катаракте. В других исследованиях показано, что катаракта снижает деятельность в повседневной жизни в 0,94 раза и более существенно ограничивает мобильность пациентов [17]. Следует отметить, что в этом случае авторами рассматривались не все виды деятельности в повседневной жизни, предусмотренные шкалой Бартел, и поэтому оценка базовой функциональной активности являлась неполной.

Заключение

Среди проанализированных возраст-ассоциированных офтальмологических заболеваний у пожилых пациентов с СО катаракта вызывает более существенные ограничения деятельности в повседневной жизни, обусловливая формирование полной зависимости от посторонней помощи, по сравнению с глаукомой, вызывающей умеренную зависимость от окружающих. Вместе с тем у пациентов с катарактой и глаукомой, сочетанными с СО, независимо от нозологической формы офтальмопатологии, доминируют ограничения при самостоятельном вдевании нитки в иглу и стрижке ногтей, но с наибольшей факторной нагрузкой при катаракте. Это необходимо учитывать, когда пациенту даются рекомендации по поведению в быту и выполнению деятельности в повседневной жизни, связанной с самостоятельным уходом за собой.

Литература / References

1. Фабрикантов О.Л., Агарков Н.М., Лев И.В. и др. Аллостатическая нагрузка как способ объективизации возрастной жизнеспособности пациентов с офтальмопатологией. Научные результаты биомедицинских исследований. 2021;7(4):451–460. DOI: 10.18413/2658-6533-2021-7-4-0-10.
[Fabrikantov O.L., Agarkov N.M., Lev I.V. et al. Allostatic load as a method of objectification of age-related viability of patients with ophthalmopathology. Research Results in Biomedicine. 2021;7(4):451–460 (in Russ.)]. DOI: 10.18413/2658-6533-2021-7-4-0-10.
2. Burton M.J., Ramke J., Marques A.P. et al. The Lancet Global Health Commission on Global Eye Health: vision beyond 2020. Lancet Glob Health. 2021;9(4):e489-e551. DOI: 10.1016/s2214-109x(20)30488-5.
3. Wu T.H., Jiang B., Liu W.M. et al. Time trends and gender disparities of Chinese cataract burden and their predictions. Int J Ophthalmol. 2023;16(9):1527–1534. DOI: 10.18240/ijo.2023.09.21.
4. Lin Y., Jiang B., Cai Y. et al. The Global Burden of Glaucoma: Findings from the Global Burden of Disease 2019 Study and Predictions by Bayesian Age-Period-Cohort Analysis. J Clin Med. 2023;12(5):1828. DOI: 10.3390/jcm12051828.
5. Guan H., Xue J., Ding Y. et al. Factors influencing cataract awareness and treatment attitudes among the middle-aged and older in western China's rural areas. Front Public Health. 2023;10:1045336. DOI: 10.3389/fpubh.2022.1045336.
6. Usgaonkar U.P., Naik R., Shetty A. The economic burden of glaucoma on patients. Indian J Ophthalmol. 2023;71(2):560–566. DOI: 10.4103/ijo.ijo_1676_22.
7. Fukuda T., Bouchi R., Takeuchi T. et al. Association of diabetic retinopathy with both sarcopenia and muscle quality in patients with type 2 diabetes: a cross-sectional study. BMJ Open Diabetes Res Care. 2017;5(1):e000404. DOI: 10.1136/bmjdrc-2017-000404.
8. Wei S., Nguyen T.T., Zhang Y. et al. Sarcopenic obesity: epidemiology, pathophysiology, cardiovascular disease, mortality, and management. Front Endocrinol (Lausanne). 2023;14:1185221. DOI: 10.3389/fendo.2023.1185221.
9. Клинические рекомендации «Старческая катаракта». М.: ООО «Ассоциация врачей-офтальмологов»; 2020.
[Clinical recommendations "Senile cataract". Moscow: All-Russian public organization "Association of Ophthalmologists"; 2020 (in Russ.)].
10. Нестеров А.П. Глаукома. 2-е изд. М.: Медицинское информационное агентство; 2014.
[Nesterov A.P. Glaucoma. 2nd ed. Moscow: Medical Information Agency; 2014 (in Russ.)].
11. Копылов А.Е., Османов Р.Э. Тест базовой функциональной активности пациентов с нарушением зрения. Проблемы и успехи современной геронтологии и гериатрии. 2019;1:26–28.
[Kopylov A.E., Osmanov R.E. Test of basic functional activity of patients with visual impairment. Problems and successes of modern gerontology and geriatrics, 2019;1:26–28 (in Russ.)].
12. Mlinac M.E., Feng M.C. Assessment of Activities of Daily Living, Self-Care, and Independence. Archives of Clinical Neuropsychology. 2016;31(6):506–516. DOI: 10.1093/arclin/acw049.
13. Kee Q.T., Rahman M.H., Fadzil N.M. et al. The impact of near visual impairment on instrumental activities of daily living among community-dwelling older adults in Selangor. BMC Res Notes. 2021;14(1):395. DOI: 10.1186/s13104-021-05813-3.

14. Hochberg C., Maul E., Chan E.S. et al. Association of vision loss in glaucoma and age-related macular degeneration with IADL disability. Invest Ophthalmol Vis Sci. 2012;53(6):3201–3206. DOI: 10.1167/iovs.12-9469.
15. Zhao X., Liu W., Lu B. et al. Visual impairment and depression in China: a 7-year follow-up study from national longitudinal surveys. BMJ Open. 2022;12(4):e055563. DOI: 10.1136/bmjopen-2021-055563.
16. Knudtson M.D., Klein B.E., Klein R. et al. Age-related eye disease, quality of life, and functional activity. Arch Ophthalmol. 2005;123(6):807–814. DOI: 10.1001/archopht.123.6.807.
17. Chiu C.J., Li M.L., Chou C.Y. Trends and biopsychosocial correlates of physical disabilities among older men and women in Taiwan: examination based on ADL, IADL, mobility, and frailty. BMC Geriatr. 2022;22(1):148. DOI: 10.1186/s12877-022-02838-6.

СВЕДЕНИЯ ОБ АВТОРАХ:

Копылов Андрей Евгеньевич — *к.м.н., заведующий отделением лазерного рефракционного центра Тамбовского филиала ФГАУ «НМИЦ «МНТК «Микрохирургия глаза» им. акад. С.Н. Федорова» Минздрава России; 392000, Россия, г. Тамбов, Рассказовское ш., д. 1; ORCID iD 0000-0002-3536-1645.*
Агарков Николай Михайлович — *д.м.н., профессор кафедры биомедицинской инженерии ФГБОУ ВО «Юго-Западный государственный университет»; 305040, Россия, г. Курск, ул. 50 лет Октября, д. 94; старший научный сотрудник лаборатории «Проблемы старения» ФГАОУ ВО «Белгородский государственный национальный исследовательский университет»; 308015, Россия, г. Белгород, ул. Победы, д. 85; научный консультант Тамбовского филиала ФГАУ «НМИЦ «МНТК «Микрохирургия глаза» им. акад. С.Н. Федорова» Минздрава России; 392000, Россия, г. Тамбов, Рассказовское ш., д. 1; ORCID iD 0000-0002-4821-3692.*
Алымова Мария Витальевна — *студентка кафедры биомедицинской инженерии ФГБОУ ВО «Юго-Западный государственный университет»; 305040, Россия, г. Курск, ул. 50 лет Октября, д. 94; ORCID iD 0000-0002-5438-4201.*
Контактная информация: *Агарков Николай Михайлович, e-mail: vitalaxen@mail.ru.*

Прозрачность финансовой деятельности: *никто из авторов не имеет финансовой заинтересованности в представленных материалах или методах.*
Конфликт интересов *отсутствует.*
Статья поступила *21.11.2023.*
Поступила **после рецензирования** *12.12.2023.*
Принята в печать *09.01.2024.*

ABOUT THE AUTHORS:

Andrey E. Kopylov — *C. Sc. (Med.), Head of the Department of Laser Refractive Center, Tambov Branch of the S. Fyodorov Eye Microsurgery Federal State Institution; 1, Rasskazovskoe road, Tambov, 392000, Russian Federation; ORCID iD 0000-0002-3536-1645.*
Nikolay M. Agarkov — *Dr. Sc. (Med.), professor of the Department of Biomedical Engineering, Southwestern State University; 94, 50 let Oktyabrya, Kursk, 305040, Russian Federation; senior researcher of the Laboratory "Problems of Aging", Belgorod State National Research University; 85, Pobedy str., Belgorod, 308015, Russian Federation; scientific consultant, Tambov Branch of the S. Fyodorov Eye Microsurgery Federal State Institution; 1, Rasskazovskoe road, Tambov, 392000, Russian Federation; ORCID iD 0000-0002-4821-3692.*
Mariya V. Alymova — *student of the Department of Biomedical Engineering, Southwestern State University; 94, 50 let Oktyabrya, Kursk, 305040, Russian Federation; ORCID iD 0000-0002-5438-4201.*
Contact information: *Nikolay M. Agarkov, e-mail: vitalaxen@mail.ru.*

Financial Disclosure: *no authors have a financial or property interest in any material or method mentioned.*
There is no **conflict of interest**.
Received *21.11.2023.*
Revised *12.12.2023.*
Accepted *09.01.2024.*

DOI: 10.32364/2311-7729-2024-24-1-4

Клинико-морфологическое обоснование двухэтапной хирургии осложненной катаракты и глаукомы

Е.А. Ивачев[1,2], М.Г. Федорова[1]

[1]ФГБОУ ВО «ПГУ», Пенза, Россия
[2]ЧУЗ «КБ «РЖД-Медицина» г. Пенза», Пенза, Россия

РЕЗЮМЕ
Цель исследования: клинически и морфологически обосновать эффективность двухэтапной хирургии (факоэмульсификация (ФЭ) и синустрабекулэктомия (СТЭ)) у пациентов с катарактой и глаукомой.
Материал и методы: в исследовании участвовали 87 пациентов с катарактой и глаукомой (18 (20,7%) имели развитую, 69 (79,3%) — далеко зашедшую стадии). Внутриглазное давление (ВГД) составило 28,4±1,4 мм рт. ст., некорригированная острота зрения (НКОЗ) — 0,18±0,07, максимальная корригированная острота зрения (МКОЗ) — 0,29±0,09. Первым этапом проведена ФЭ с имплантацией линзы, затем через 14 дней — СТЭ с задней трепанацией склеры. Взятые во время СТЭ биоптаты глубокого склерального лоскута, радужки и удаленной теноновой капсулы отправлены на морфологическое исследование для определения характера воспалительного ответа тканей после экстракции катаракты.
Результаты исследования: во время ФЭ выявлено 3 (3,4%) случая злокачественной офтальмогипертензии. В раннем послеоперационном периоде наблюдались: 14 (16,1%) случаев офтальмогипертензии с отеком роговицы, 16 (18,4%) случаев десцеметита, 5 (5,8%) случаев фибринозного выпота, 1 (1,1%) случай отслойки сосудистой оболочки. Через 14 дней ВГД составило 25,5±0,9 мм рт. ст., НКОЗ — 0,5±0,06 и МКОЗ — 0,56±0,05. Далее проведена СТЭ, после чего в 29,9% (n=26) случаев наблюдалась гифема, в 5,7% (n=5) — отслойка сосудистой оболочки. Через 1 год после двухэтапной хирургии катаракты и глаукомы ВГД составило 18,5±1,1 мм рт. ст., НКОЗ — 0,53±0,08, МКОЗ — 0,6±0,05, через 2 года: ВГД — 18,8±0,7 мм рт. ст., НКОЗ — 0,48±0,06, МКОЗ — 0,51±0,05. При морфологическом исследовании во всех фрагментах тканей глаза присутствовали признаки отека и умеренное полнокровие теноновой капсулы. Клеточных элементов, характерных для воспалительного процесса, не обнаружено.
Заключение: предложенная операционная тактика может быть рекомендована к применению в качестве хирургического лечения пациентов с осложненной катарактой и некомпенсированной глаукомой для нормализации ВГД и улучшения зрительных функций.
КЛЮЧЕВЫЕ СЛОВА: глаукома, катаракта, факоэмульсификация, синустрабекулэктомия, интраокулярная линза, внутриглазное давление, морфологическое исследование.
ДЛЯ ЦИТИРОВАНИЯ: *Ивачев Е.А., Федорова М.Г. Клинико-морфологическое обоснование двухэтапной хирургии осложненной катаракты и глаукомы. Клиническая офтальмология. 2024;24(1):19–24. DOI: 10.32364/2311-7729-2024-24-1-4.*

Clinical and morphological basis of two-step surgery for cataract and glaucoma

E.A. Ivachev[1,2] M.G. Fedorova[1]

[1]Penza State University, Penza, Russian Federation
[2]Clinical Hospital "RZD-Meditsina" of the city of Penza, Penza, Russian Federation

ABSTRACT
Aim: to provide a clinical and morphological basis for the efficacy of two-step surgery (phaco and trabeculectomy/TE) in patients with cataract and glaucoma.
Patients and Methods: this study enrolled 87 patients with cataract and glaucoma. 18 patients (20.7%) were diagnosed with moderate glaucoma and 69 patients (79.3%) were diagnosed with advanced glaucoma. The intraocular pressure (IOP) was 28.4±1.4 mm Hg. Uncorrected visual acuity (UCVA) was 0.18±0.07 and best corrected visual acuity (BCVA) was 0.29±0.09. The first step was phaco with lens implantation. After 14 days, TE with scleral trephination was performed. Samples of the deep scleral flap, iris, and Tenon's capsule were collected during STE and sent for morphological examination to describe the nature of the tissue inflammatory response after cataract surgery.
Results: 3 cases (3.4%) of malignant hypertension were detected after phaco. In the early postoperative period, ocular hypertension with corneal edema was diagnosed in 14 eyes (16.1%), Descemet's membrane folds in 16 eyes (18.4%), anterior chamber fibrin in 5 eyes (5.8%), and choroidal effusion in 1 eye (1.1%). After 14 days, IOP was 25.5±0.9 mm Hg, UCVA 0.5±0.06, and BCVA 0.56±0.05. After TE, hyphema and choroidal effusion were diagnosed in 29.9% (n=26) and 5.7% (n=5), respectively. One year after the two-step surgery, IOP was 18.5±1.1 mm Hg, UCVA 0.53±0.08, and BCVA 0.6±0.05. Two years after the two-step surgery, IOP was 18.8±0.7 mm Hg, UCVA 0.48±0.06, and BCVA 0.51±0.05. Morphological examination revealed signs of edema in all specimens and moderate congestion of Tenon's capsule. No cells typical of inflammation were detected.
Conclusion: two-step surgery can be recommended for patients with cataract and uncontrolled glaucoma to control IOP and improve vision.
KEYWORDS: glaucoma, cataract, phacoemulsification, trabeculectomy, intraocular lens, intraocular pressure, morphological examination.
FOR CITATION: *Ivachev E.A., Fedorova M.G. Clinical and morphological basis of two-step surgery for cataract and glaucoma. Russian Journal of Clinical Ophthalmology. 2024;24(1):19–24 (in Russ.). DOI: 10.32364/2311-7729-2024-24-1-4.*

Введение

Сочетание катаракты и глаукомы вызывает трудности в выборе хирургической тактики ведения пациентов. Для компенсации внутриглазного давления (ВГД) и улучшения зрительных функций применяется комбинированная операция, а также поэтапная хирургия катаракты и глаукомы [1–3]. Экстракция катаракты с гипотензивным компонентом приводит к единовременному снижению ВГД и улучшению остроты зрения [4–7]. Однако данная манипуляция требует определенных хирургических навыков, сопровождается повышенным риском интра- и послеоперационных осложнений и продолжительным реабилитационным периодом в связи со своей сложностью и длительностью комбинированной хирургии [8].

Отдельная поэтапная операция заключается в гипотензивной хирургии и экстракции катаракты у пациентов с сочетанной патологией. Многие авторы в своих работах описывают как первый этап проведение антиглаукомной операции (синустрабекулэктомия (СТЭ), непроникающая глубокая склерэктомия), второй — факоэмульсификация (ФЭ) с имплантацией интраокулярной линзы [9]. Данная тактика помимо своих положительных зрительных и гипотензивных результатов несет определенные риски в послеоперационном периоде. Проведение первым этапом антиглаукомной операции может спровоцировать набухание и помутнение хрусталика в раннем послеоперационном периоде [10]. Это происходит за счет контакта хрусталика с эндотелием роговицы при выраженной гипотонии в результате гиперфильтрации внутриглазной жидкости или при отслойке сосудистой оболочки. Воспалительный процесс, развивающийся в результате гипотензивной хирургии, приводит к формированию иридо-хрусталиковых синехий, которые препятствуют полноценному медикаментозному мидриазу во время экстракции катаракты. Также активность сформированной фистулы в углу передней камеры ведет к фильтрации сбалансированного солевого раствора (BSS-раствора) во время ФЭ в субконъюнктивальное пространство с набуханием теноновой капсулы, что мешает работе хирурга.

В литературе приводятся данные исследований в области хирургии осложненной катаракты у пациентов с оперированной глаукомой [11]. Все пациенты, которым проводилась ФЭ, имели развитую или далеко зашедшую стадии глаукомы с ранее проведенной гипотензивной хирургией (давностью от 1 мес. до 4 лет). Данный факт говорит о катарактогенном свойстве антиглаукомной операции, способствующей возникновению и прогрессированию изменений в хрусталике. Также имеются работы, в которых описывается снижение фильтрационной активности ранее проведенной антиглаукомной операции после ФЭ, что приводит к повышению ВГД [12].

На сегодняшний день в литературе описано относительно мало исследований эффективности СТЭ после ФЭ. По мнению некоторых авторов, ранее проведенная экстракция катаракты является фактором риска избыточного рубцевания фильтрационной подушки после СТЭ [13]. Данная поэтапная хирургия катаракты и глаукомы (ФЭ и СТЭ) вызвала у нас интерес и явилась предметом изучения гипотензивной и зрительных функций у этих пациентов.

Цель исследования — клинически и морфологически обосновать эффективность двухэтапной хирургии (ФЭ и СТЭ) у пациентов с осложненной катарактой и глаукомой.

Материал и методы

Клиническая часть

В наше исследование вошло 87 пациентов с осложненной катарактой и некомпенсированной глаукомой, из которых женщин — 39 (44,8%), мужчин — 48 (55,2%).

Критерии включения: наличие осложненной катаракты и некомпенсированной глаукомы, наличие письменного информированного согласия.

Критериями исключения явились случаи с выраженной нестабильностью связочного аппарата хрусталика и ригидностью зрачка, а также наличие гипотензивной хирургии в анамнезе. Подвывих хрусталика и узкий зрачок потребовали дополнительного использования интраоперационных имплантатов — крючкообразных ирисретракторов, ирисретрактора Малюгина, интракапсулярных колец, что вызывает повышенную воспалительную реакцию после операции. Отсутствие гипотензивного результата антиглаукомной операции говорит о наличии факторов повышенного рубцевания операционной зоны, что требует хирургического вмешательства с использованием дренажей.

Перед операцией все больные получали гипотензивные средства в виде неселективных и селективных β-адреноблокаторов, ингибиторов карбоангидразы, аналогов простагландинов, а также диуретический препарат на ночь перед ФЭ (при отсутствии противопоказаний со стороны других органов и систем).

Первым этапом проведена ФЭ с имплантацией интраокулярной линзы (ИОЛ) по стандартной методике. Было имплантировано 38 (43,7%) Akreos Adapt AO (Bausch&Lomb, США), 9 (10,4%) Optimed (Optimed, Россия), 6 (6,9%) «Аквамарин» («НанОптика», Россия), 17 (19,5%) Acryfold 601 (Appasamy ocular devices LTD, Индия), 5 (5,7%) Naspro NA S207 (Appasamy ocular devices LTD, Индия), 12 (13,8%) Synthesis SIPY (Cutting Edge S.A.S., Франция).

Через 14 дней после ФЭ вторым этапом проведена СТЭ по стандартной методике. Проведен паралимбальный разрез конъюнктивы Г-образной формы, основанием к лимбу выкроен поверхностный склеральный лоскут 4×4 мм на 1/3 толщины склеры. Затем отсепарован глубокий склеральный лоскут со вскрытием передней камеры и удален вместе с трабекулярной тканью, далее проведена базальная сквозная иридэктомия. Для герметизации на поверхностный склеральный лоскут наложен узловой шов нитью 10,0. Над операционной зоной удалена теноновая капсула с профилактической целью склеро-конъюнктивального рубцевания. Конъюнктива уложена на прежнее место, на нее наложены узловые швы. С целью профилактики отслойки сосудистой оболочки в 4 мм от лимба (в проекции плоской части цилиарного тела) проводилась трепанация склеры в нижне-наружном квадранте.

Биоптаты глубокого склерального лоскута, радужки (после иридэктомии) и удаленной теноновой капсулы отправлены на морфологическое исследование для определения характера воспалительного ответа тканей после экстракции катаракты.

Морфологическая часть

Взятые во время СТЭ биоптаты (склера, теноновая капсула, радужка) фиксированы в 10% растворе нейтрального формалина. После этого проводилось обезвоживание и обезжиривание в растворах спирта восходящей концентрации (50, 80, 96, 100%). Далее материалы были

пропитаны смесью растворителя (ацетона) и заливочной среды (парафина) в соотношении 1:1, а затем чистой заливочной средой. После стандартной проводки из каждого фрагмента изготовлены парафиновые блоки, а из них выполнены срезы толщиной 4–6 мкм, затем получено по 5 микропрепаратов, которые окрашены гематоксилином и эозином. Затем проводилось исследование гистологических срезов с использованием микроскопа фирмы CarlZeiss и фотографической насадки Axioskop. Выполнялось по 5 микрофотографий каждого препарата.

Для количественных признаков уровня ВГД (мм рт. ст.) и остроты зрения статистическая обработка проводилась при помощи программы Statistica 10 для Windows. В данной работе переменные соответствовали закону нормального распределения и были представлены в виде M±σ.

Результаты и обсуждение

Клиническая часть

Характеристики пациентов при поступлении представлены в таблице. Из 87 больных 18 (20,7%) имели развитую и 69 (79,3%) – далеко зашедшую стадии глаукомы. Дооперационное тонометрическое давление составило 28,4±1,4 мм рт. ст., некорригированная острота зрения (НКОЗ) — 0,18±0,07 (от pr.l. certae до 0,3); максимальная корригированная острота зрения (МКОЗ) — 0,29±0,09 (от pr.l. certae до 0,6). Применение гипотензивных средств перед операцией позволило понизить ВГД до 25,1±1,3 мм рт. ст. (см. таблицу).

Во время первого этапа хирургии (ФЭ с имплантацией ИОЛ) было выявлено 3 (3,4%) случая злокачественной офтальмогипертензии.

В раннем послеоперационном периоде наблюдались: офтальмогипертензия с отеком роговицы, десцеметит, фибринозный выпот, а также цилиохориоидальная отслойка (ЦХО) (см. таблицу). На фоне гипотензивной и противовоспалительной терапии отек роговицы, десцеметит и фибринозный выпот окончательно разрешились к 7-му дню после ФЭ, а пациенту с ЦХО выполнена задняя трепанация склеры на 2-й день после ФЭ.

Показатели уровня ВГД, НКОЗ и МКОЗ на 14-й день послеоперационного периода представлены в таблице: к 14-му послеоперационному дню ВГД составило 25,5±0,9 мм рт. ст., НКОЗ — 0,5±0,06 и МКОЗ — 0,56±0,05.

Через 14 дней проводилась СТЭ с профилактической задней трепанацией склеры. Стоит отметить, что 63 (70,8%) пациента на момент операции длительное время принимали антикоагулянты и антиагреганты, что и послужило причиной относительно высокого процента послеоперационной гифемы — 29,9%. Профилактическая трепанация склеры снизила частоту отслойки сосудистой оболочки до 5,7% случаев.

Через 2 года наблюдения ВГД уменьшилось до 18,8±0,7 мм рт. ст., а МКОЗ увеличилась до 0,51±0,05. За этот срок из-за повышения ВГД повторная СТЭ проведена у 8 (9,2%) больных: у 2 (11,1%) пациентов с развитой и у 6 (8,7%) с далеко зашедшей стадиями.

В большинстве случаев первостепенно хирурги выбирают проведение гипотензивной хирургии у пациентов с сочетанной глаукомой и осложненной катарактой. Однако ФЭ как второй этап лечения этих больных сопровождается осложнением — повышением ВГД в ранние послеоперационные сроки.

A. Longo et al. [9] проведено исследование влияния ФЭ на состояние ВГД в различные сроки после СТЭ. Данная работа показала, что в течение первых 6 мес. после СТЭ идет формирование путей оттока внутриглазной жидкости и фильтрационной подушки. Проведение ФЭ в течение полугода после гипотензивной хирургии приводит к повышению ВГД из-за снижения активности фильтрационной зоны, что требует дополнительного назначения лекарственных средств.

В другой работе проведен анализ результата СТЭ у 248 пациентов, из которых 40 больным выполнена ФЭ в течение 2 лет после СТЭ [14]. Сравнивалась гипотензивная эффективность в течение 5 лет у пациентов после СТЭ и у больных после СТЭ с последующей ФЭ. Авторы пришли к выводу, что экстракция катаракты после гипотензивной хирургии негативно влияет на ВГД и требует дополнительного применения лекарственных средств.

В исследование D.Q. Nguyen et al. [15] вошло 2 группы больных: пациентам 1-й группы проведена ФЭ после СТЭ, пациентам 2-й группы выполнялась СТЭ не ранее 6 мес. после ФЭ. Пациентам 1-й группы потребовалась гипотензивная терапия в 39% случаев в течение первого послеоперационного года, а 2-й — в 10% случаев. Однако к концу второго года наблюдения различий между группами не было.

Приведенные данные вышеуказанных исследований демонстрируют несовершенство общепринятого двухэтапного лечения глаукомы и катаракты в следующем порядке — вначале гипотензивная хирургия, а затем ФЭ. Предложенная нами тактика ФЭ-СТЭ спустя 2 года наблюдения имеет высокие результаты: МКОЗ составила 0,51±0,05, а ВГД — 18,8±0,7 мм рт. ст. Данные показатели ВГД соответствуют уровню давления «цели» для развитой и далеко зашедшей стадий развития глаукомы. Стоит отметить, что хирургия катаракты у пациентов с глаукомой сопровождается повышенным риском интра- и послеоперационных осложнений. В работе А.А. Гиноянa [11] описывается лазерная (n=69) и ультразвуковая (n=68) экстракция катаракты у пациентов с глаукомой, при которых во время операции наблюдалось капиллярное кровотечение из сосудов радужки в 18,8% (n=13) и 16,2% (n=11) случаев соответственно. В послеоперационном периоде у 23,5% (n=16) пациентов 1-й и 40% (n=26) пациентов 2-й групп наблюдалась офтальмогипертензия. Автор указывает на статистически значимое преимущество повышения ВГД у пациентов с далеко зашедшей стадией глаукомы (58%) и с неоперированной глаукомой в анамнезе (38%). Из других послеоперационных осложнений отмечалась экссудативная реакция глаза в 6 (8,8%) и 5 (7,7%) случаях соответственно, а также отек роговицы у 6 (8,8%) и 11 (16,9%) пациентов 1-й и 2-й групп. В нашем исследовании в раннем послеоперационном периоде после ФЭ наблюдались десцеметит в 18,4% случаев, фибринозный выпот — в 5,8%, гипертензионный отек роговицы — в 16,1% и ЦХО в 1,1% случаев.

Морфологическая часть

На 14-е сутки после ФЭ на биопсийное исследование были взяты фрагменты склеры, теноновой капсулы и радужной оболочки.

Склера: коллагеновые волокна в составе склеры упорядочены, наблюдается выраженный отек (волокна расположены на расстоянии друг от друга), воспалительных изменений не наблюдается (рис. 1, 2).

Таблица. Характеристики пациентов с сочетанной осложненной катарактой и глаукомой до и после операции
Table. Characteristics of patients with cataract and glaucoma before and after surgery

Параметр Parameter	**Развитая** / Moderate (n=18)	**Далеко зашедшая** / Advanced (n=69)	**Всего** / Total (n=87)
За 1 день до операции (при госпитализации) / 1 day before surgery (at admission)			
ВГД, мм рт. ст. / IOP, mm Hg, M±σ	27,6±1,3	28,9±1,5	28,4±1,4
НКОЗ / UCVA, M±σ	0,32+0,08	0,12±0,06	0,18±0,07
МКОЗ / BCVA, M±σ	0,47±0,1	0,19±0,08	0,29±0,09
LOCS III, n (%) NC 1–3 NC 4–5 NC 6	 5 (27,8) 12 (66,7) 1 (5,5)	 12 (17,4) 49 (71) 8 (11,6)	 17 (19,5) 61 (70,1) 9 (10,4)
На момент ФЭ / By the time of phaco			
ВГД, мм рт. ст. / IOP, mm Hg, M±σ	24,8±1,1	25,2±1,4	25,1±1,3
1 день после ФЭ / 1 day after phaco			
ВГД, мм рт. ст. / IOP, mm Hg, M±σ	25,8±0,8	27,1±1,2	26,7±1,1
НКОЗ / UCVA, M±σ	0,67±0,06	0,26±0,09	0,31±0,08
МКОЗ / BCVA, M±σ	0,74±0,09	0,35±0,06	0,41±0,07
Осложнение / Complications, n (%) **десцеметит** / descemet's membrane folds **фибринозный выпот** / anterior chamber fibrin **гипертензионный отек роговицы** / Hypertensive corneal edema **ЦХО** / Choroidal effusion	 2 (11,1) 0 2 (11,1) -	 14 (20,3) 5 (5,8) 12 (17,4) 1 (1,4)	 16 (18,4) 5 (5,8) 14 (16,1) 1 (1,1)
На момент СТЭ (через 14 дней после ФЭ) / By the time of trabeculectomy (14 days after phaco)			
ВГД, мм рт. ст. / IOP, mm Hg, M±σ	24,6±0,8	25,9±1,1	25,5±0,9
НКОЗ / UCVA, M±σ	0,87±0,05	0,41±0,07	0,5±0,06
МКОЗ / BCVA, M±σ	0,92±0,03	0,46±0,08	0,56±0,05
1 день после СТЭ / 1 day after trabeculectomy			
ВГД, мм рт. ст. / IOP, mm Hg, M±σ	**Гипотония** / Hypotension		
НКОЗ / UCVA, M±σ	0,39±0,09	0,18±0,06	0,21±0,06
МКОЗ / BCVA, M±σ	0,51±0,06	0,26±0,04	0,29±0,05
Осложнение / Complications, n (%) **гифема** / hyphema **ЦХО /Choroidal effusion**	 5 (27,8) 1 (5,5)	 21 (30,4) 4 (5,8)	 26 (29,9) 5 (5,7)
10 дней после СТЭ / 10 days after trabeculectomy			
ВГД, мм рт. ст. / IOP, mm Hg, M±σ	15,3±1,0	16,4±1,3	16,1±1,1
НКОЗ / UCVA, M±σ	0,81±0,07	0,37±0,05	0,47±0,06
МКОЗ / BCVA, M±σ	0,87±0,04	0,40±0,06	0,51±0,05
1 год после ФЭ + СТЭ / 1 year after phaco and trabeculectomy			
ВГД, мм рт. ст. / IOP, mm Hg, M±σ	19,1±1,1	18,3±0,9	18,5±1,1
НКОЗ / UCVA, M±σ	0,85±0,06	0,43±0,08	0,53±0,08
МКОЗ / BCVA, M±σ	0,91±0,04	0,49±0,05	0,6±0,05
2 года после ФЭ + СТЭ / 2 years after phaco and trabeculectomy			
ВГД, мм рт. ст. / IOP, mm Hg, M±σ	19,7±0,8	18,6±0,7	18,8±0,7
НКОЗ / UCVA, M±σ	0,78±0,06	0,39±0,08	0,48±0,06
МКОЗ / BCVA, M±σ	0,86±0,04	0,42±0,05	0,51±0,05
Повторная СТЭ / Repeated trabeculectomy, n (%)	2 (11,1)	6 (8,7)	8 (9,1)

Примечание. *LOCS III — The Lens Opacities Classification System III.*

Note. *LOCS III, Lens Opacities Classification System III.*

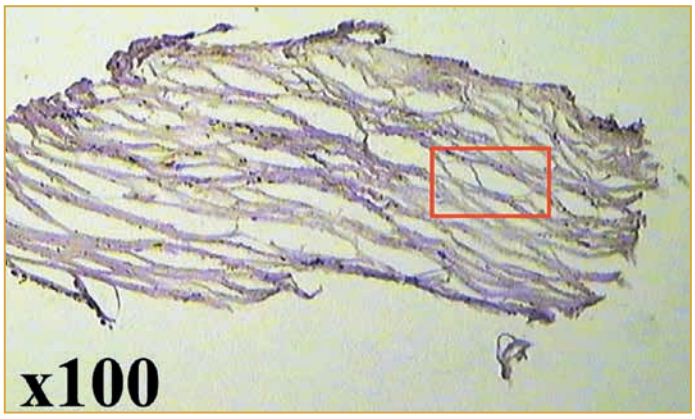

Рис. 1. Склера. Окраска гематоксилином и эозином

Fig. 1. Sclera. H&E staining

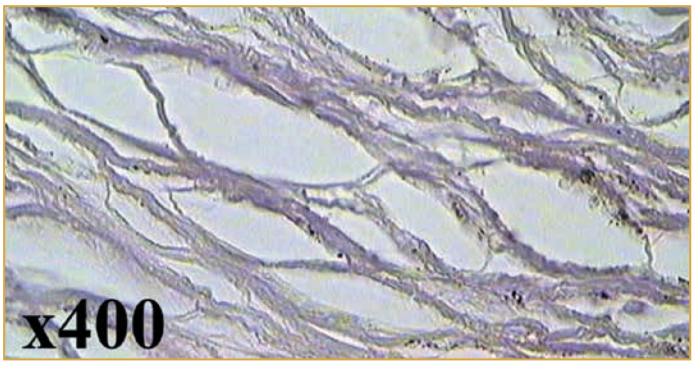

Рис. 2. Выраженный отек соединительной ткани склеры. Окраска гематоксилином и эозином

Fig. 2. Severe edema of scleral connective tissue. H&E staining

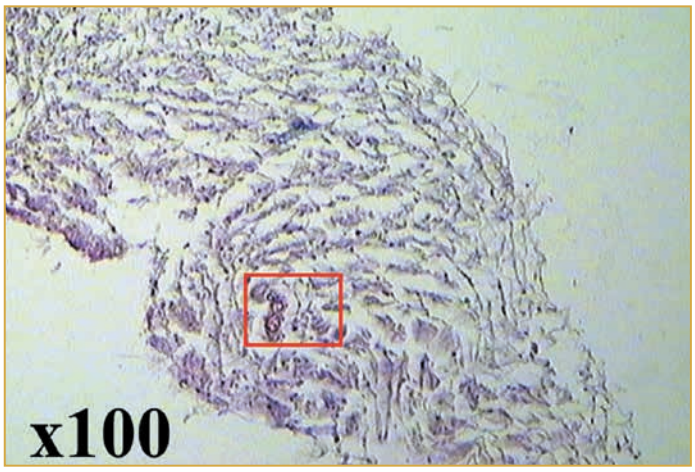

Рис. 3. Тенонова капсула с признаками отека. Окраска гематоксилином и эозином

Fig. 3. Tenon's capsule with signs of edema. H&E staining

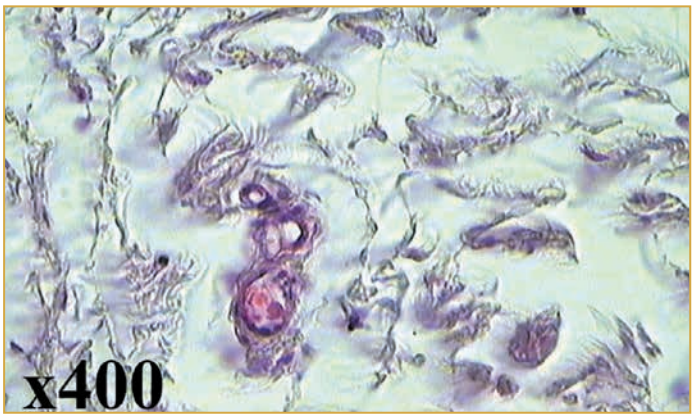

Рис. 4. Тенонова капсула, рыхло расположенные коллагеновые волокна с полнокровными сосудами. Окраска гематоксилином и эозином

Fig. 4. Tenon capsule, loose collagen fibers with full-blooded vessels. H&E staining

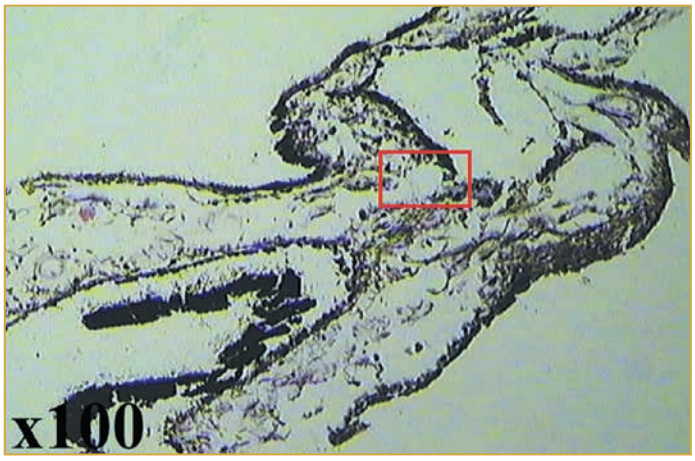

Рис. 5. Радужная оболочка. Отек сосудистого слоя. Окраска гематоксилином и эозином

Fig. 5. Iris. Edema of fibrovascular layer. H&E staining

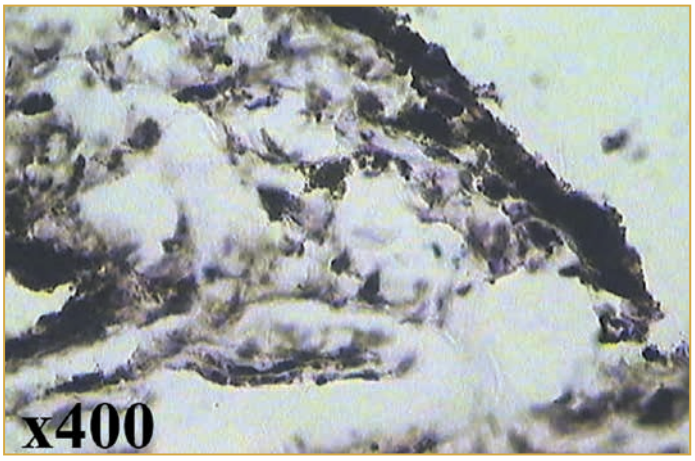

Рис. 6. Радужная оболочка. Большое количество пигментных клеток. Окраска гематоксилином и эозином

Fig. 6. Iris. Numerous pigmented cells. H&E staining

Тенонова капсула: как и в склере, в теноновой капсуле видны признаки отека и участки умеренного полнокровия, клеточной инфильтрации не наблюдается (рис. 3, 4).

Радужка: фрагмент радужной оболочки также без выраженных изменений, с признаками отека (рис. 5, 6).

Таким образом, во всех фрагментах тканей глаза в операционной зоне происходит умеренное нарушение микроциркуляции, выражающееся в отеке тканей, приводящем к более рыхлому расположению волокон, присутствуют признаки отека и умеренное полнокровие теноновой капсулы. Повреждающий эффект операции недостаточен для того, чтобы вызвать клеточную реакцию, и, как следствие, классического течения воспалительного процесса не наблюдается.

Выводы

1. Проведение ФЭ с последующей СТЭ через 14 дней дает стабильный гипотензивный результат с компенсацией ВГД с 28,4±1,4 до 18,8±0,7 мм рт. ст. и улучшение зрительных функций с 0,29±0,09 до 0,51±0,05 у пациентов с поздними стадиями глаукомы в течение 2 лет наблюдения.
2. В раннем периоде после ФЭ в 18,4% случаев наблюдался десцеметит, в 16,1% — гипертензионный отек роговицы, в 5,8% — фибринозный выпот и в 1,1% — ЦХО. После СТЭ в 29,9% случаев наблюдалась гифема, в 5,7% — отслойка сосудистой оболочки. Все осложнения положительно разрешились на фоне консервативного или хирургического лечения.
3. При морфологическом исследовании склеры, теноновой капсулы и радужки, взятых во время СТЭ, выявлены признаки отека и умеренное полнокровие теноновой капсулы. Клеточных элементов, характерных для воспалительного процесса, не обнаружено. Данная картина указывает на отсутствие активного воспалительного процесса переднего отрезка глаза через 14 дней после ФЭ.
4. Клинически и морфологически доказана эффективность и безопасность ФЭ с последующей СТЭ через 14 дней. Предложенная операционная тактика может быть рекомендована к применению в качестве хирургического лечения пациентов с осложненной катарактой и некомпенсированной глаукомой для нормализации ВГД и улучшения зрительных функций.

Литература / References

1. Анисимов С.И., Анисимова С.Ю., Арутюнян Л.Л. и др. Современные подходы к хирургическому лечению сочетанной патологии глаукомы и катаракты. Национальный журнал глаукома. 2019;18(4):86–95. DOI: 10.25700/10.25700/Njg.2019.04.07.
[Anisimov S.I., Anisimova S.Y., Arutyunyan L.L. et al. Modern approaches to surgical treatment of combined pathology of glaucoma and cataract. Natsional'nyi zhurnal glaukoma. 2019;18(4):86–95 (in Russ.)]. DOI: 10.25700/10.25700/Njg.2019.04.07.
2. Ивачев Е.А. Особенности хирургии катаракты и послеоперационного периода у пациентов с глаукомой (сообщение 1). Национальный журнал глаукома. 2022;21(3):49–56. DOI: 10.53432/2078-4104-2022-21-3-49-56.
[Ivachev E.A. Features of cataract surgery and the postoperative period in patients with glaucoma (part 1). Natsional'nyi zhurnal glaukoma. 2022;21(3):49–56 (in Russ.)]. DOI: 10.53432/2078-4104-2022-21-3-49-56.
3. Яшина В.Н., Соколовская Т.В. Инновационные технологии при комбинированной хирургии глаукомы и осложненной катаракты. Национальный журнал глаукома. 2019;18(1):73–84. DOI: 10.25700/NJG.2019.01.09.
[Yashina V.N., Sokolovskaya T.V. Innovative technologies in combined surgery of glaucoma and complicated cataract. Natsional'nyi zhurnal glaukoma. 2019;18(1):73–84 (in Russ.)]. DOI: 10.25700/NJG.2019.01.09.
4. Першин К.Б., Пашинова Н.Ф., Цыганков А.Ю. и др. 15-летний опыт комбинированной хирургии катаракты и глаукомы. Национальный журнал глаукома. 2017;16(2):38–46.
[Pershin K.B., Pashinova N.F., Tsygankov A.Yu. et al. 15-years of experience of cataract and glaucoma surgery with phacoemulsification combined with non-penetrating deep sclerectomy. Natsional'nyi zhurnal glaukoma. 2017;16(2):38–46 (in Russ.)].
5. Ong C., Nongpiur M., Peter L., Perera S.A. Combined Approach to Phacoemulsification and Trabeculectomy Results in Less Ideal Refractive Outcomes Compared With the Sequential Approach. J Glaucoma. 2016;25(10):e873–e878. DOI: 10.1097/IJG.0000000000000489.
6. Özbilen K.T., Bayraktar Ş., Altınkurt E. et al. Comparison of the 1-year postoperative results of phacoemulsification-trabeculectomy and phacoemulsification-ExPRESS miniature shunt combined surgeries. Int Ophthalmol. 2020;40(6):1517–1529. DOI: 10.1007/s10792-020-01321-8.
7. Yalçınkaya G., Altan C., Çakmak S. et al. Effect of phacoemulsification surgery on intraocular pressure and function of bleb after trabeculectomy. Int Ophthalmol. 2021;41(1):185–193. DOI: 10.1007/s10792-020-01565-4.
8. Бабушкин А.Э., Исрафилова Г.З., Оренбуркина О.И. К вопросу о выборе антиглаукомного компонента при сочетанной хирургии глаукомы и катаракты. Точка зрения. Восток — Запад. 2020;1:80–83. DOI: 10.25276/2410-1257-2020-1-80-83.
[Babushkin A.E., Israfilova G.S., Orenburkina O.I. To the question of the choice of the anti-glaucoma component in the combined surgery of glaucoma and cataract. Tochka zreniya. Vostok — Zapad. 2020;1:80–83 (in Russ.)]. DOI: 10.25276/2410-1257-2020-1-80-83.
9. Longo A., Uva M.G., Reibaldi A. et al. Long-term effect of phacoemulsification on trabeculectomy function. Eye (Lond). 2015;29(10):1347–1352. DOI: 10.1038/eye.2015.108.
10. AGIS (Advanced Glaucoma Intervention Study) Investigators. The Advanced Glaucoma Intervention Study: 8. Risk of cataract formation after trabeculectomy. Arch Ophthalmol. 2001;119(12):1771–1779. DOI: 10.1001/archopht.119.12.1771.
11. Гиноян А.А. Лазерная экстракция катаракты (Nd:YAG, 1,44 мкм) у пациентов с первичной открытоугольной глаукомой. Национальный журнал глаукома. 2020;19(4):49–57. DOI: 10.25700/NJG.2020.04.06.
[Ginoyan A.A. Nd:YAG 1.44 μm laser cataract extraction and intraocular lens implantation in eyes with coexisting primary open-angle glaucoma. Natsional'nyi zhurnal glaukoma. 2020;19(4):49–57 (in Russ.)]. DOI: 10.25700/NJG.2020.04.06.
12. Augustinus C.J., Zeyen T. The effect of phacoemulsification and combined phaco/glaucoma procedures on the intraocular pressure in open-angle glaucoma. A review of the literature. Bull Soc Belge Ophtalmol. 2012;320:51–66.
13. Басинский А.С., Газизова И.Р., Куроедов А.В., Петров С.Ю. Катаракта и глаукома: как и когда оперировать? Национальный журнал глаукома. 2019;18(3):75–80. DOI: 10.25700/NJG.2019.03.09.
[Basinskiy A.S., Gazizova I.R., Kuroyedov A.V., Petrov S.Yu. Cataract and glaucoma: how&when to operate? Natsional'nyi zhurnal glaukoma. 2019;18(3):75–80 (in Russ.)]. DOI: 10.25700/NJG.2019.03.09.
14. Arimura S., Iwasaki K., Gozawa M. et al. Trabeculectomy followed by phacoemulsification versus trabeculectomy alone: The Collaborative Bleb-Related Infection Incidence and Treatment Study. PLOS ONE. 2019;14(10):e0223439. DOI: 10.1371/journal.pone.0223439.
15. Nguyen D.Q., Niyadurupola N., Tapp R.J. et al. Effect of phacoemulsification on trabeculectomy function. Clin Exp Ophthalmol. 2014;42(5):433–439. DOI: 10.1111/ceo.12254.

СВЕДЕНИЯ ОБ АВТОРАХ:
Ивачев Евгений Александрович — *к.м.н., доцент кафедры челюстно-лицевой хирургии с курсом офтальмологии и оториноларингологии ФГБОУ ВО «ПГУ»; 440026, Россия, г. Пенза, ул. Красная, д. 40; заведующий офтальмологическим отделением ЧУЗ «КБ «РЖД-Медицина» г. Пенза»; 440600, Россия, г. Пенза, ул. Урицкого, д. 118; ORCID iD 0000-0001-5662-4195.*
Федорова Мария Геннадьевна — *к.м.н., доцент, заведующая кафедрой морфологии Медицинского института ФГБОУ ВО «ПГУ»; 440026, Россия, г. Пенза, ул. Красная, д. 40; ORCID iD 0000-0003-4177-8460.*
Контактная информация: *Ивачев Евгений Александрович, e-mail: eivachov1@yandex.ru.*
Прозрачность финансовой деятельности: *никто из авторов не имеет финансовой заинтересованности в представленных материалах или методах.*
Конфликт интересов *отсутствует.*
Статья поступила *03.07.2023.*
Поступила **после рецензирования** *24.07.2023.*
Принята в печать *14.08.2023.*

ABOUT THE AUTHORS:
Evgeniy A. Ivachev — *C. Sc. (Med.), associate professor of the Department of Maxillofacial Surgery with the Course of Ophthalmology and Otorhinolaryngology, Penza State University; 40, Krasnaya str., Penza, 440026, Russian Federation; Head of the Ophthalmological Department, Clinical Hospital "RZD-Meditsina" of the city of Penza; 118, Uritskiy str., Penza, 440600, Russian Federation; ORCID iD 0000-0001-5662-4195.*
Mariya G. Fedorova — *C. Sc. (Med.), associate professor of the Department of Morphology of the Medical Institute, Penza State University; 40, Krasnaya str., Penza, 440026, Russian Federation; ORCID iD 0000-0003-4177-8460.*
Contact information: *Evgeniy A. Ivachev, e-mail: eivachov1@yandex.ru.*
Financial Disclosure: *no authors have a financial or property interest in any material or method mentioned.*
There is no **conflict of interest**.
Received *03.07.2023.*
Revised *24.07.2023.*
Accepted *14.08.2023.*

DOI: 10.32364/2311-7729-2024-24-1-5

Разработка нового нанобиотехнологического метода и его применение для дифференциальной диагностики опухолей придаточного аппарата глаза

С.В. Саакян[1], Д.А. Складнев[2], А.П. Алексеева[1], О.В. Безнос[1], В.В. Сорокин[2]

[1]ФГБУ «НМИЦ ГБ им. Гельмгольца» Минздрава России, Москва, Россия
[2]ФИЦ Биотехнологии РАН, Москва, Россия

РЕЗЮМЕ

Цель исследования: создание и отработка нового нанобиотехнологического метода для применения его на практике с целью дифференциальной диагностики опухолей придаточного аппарата глаза.

Материал и методы: всего было исследовано 192 биопсийных материала опухолей века и конъюнктивы от 192 больных. Контролем служили образцы здоровой ткани из того же глаза. Для регистрации и получения значимых различий генерации биогенных наночастиц серебра *in situ* требовались подбор и оптимизация основных параметров проведения реакции восстановления катионов серебра. Для генерации *de novo* биогенных наночастиц серебра образцы исследуемых тканей помещали в стерильный раствор источника катионов в асептических условиях. Генерацию наночастиц проводили *in situ* с использованием стерильного раствора реактива Толленса ($Ag(HN_3)_2NO_3$).

Результаты исследования: были установлены оптимальные значения параметров нового нанобиотехнологического метода для проведения реакции восстановления с формированием биогенных наночастиц серебра. Необходимая концентрация реактива Толленса (источника катионов) составила 63 мкг/мл, длина волны для наблюдения за формированием *de novo* биогенных наночастиц серебра равнялась λ=410 нм; для получения наиболее значимых изменений оптической плотности реакционной смеси с биогенными наночастицами требовалось от 10 до 20 мин, хотя первые изменения фиксировали с 5-й минуты реакции восстановления. Доброкачественные и злокачественные опухоли имели разную метаболическую активность: доброкачественные опухоли век и конъюнктивы восстанавливали катионы медленнее, чем злокачественные новообразования. Показатели восстановительной способности доброкачественных опухолей придаточного аппарата глаза не имели существенных отличий друг от друга в зависимости от локализации опухоли и типа. Среди злокачественных опухолей конъюнктивы наибольшая восстановительная способность обнаружена у меланомы ($p<0,05$). Среди злокачественных опухолей век не выявили существенных различий для разных типов опухоли.

Заключение: новый нанобиотехнологический метод позволяет проводить дифференциальную диагностику между доброкачественными и злокачественными опухолями придаточного аппарата глаза. Практическая ценность метода заключается в установлении доброкачественного или злокачественного характера роста опухоли с целью планирования тактики ведения пациента и объема хирургического вмешательства.

КЛЮЧЕВЫЕ СЛОВА: опухоль, веки, конъюнктива, наночастицы серебра, биогенный синтез, экспресс-диагностика, офтальмоонкология.

ДЛЯ ЦИТИРОВАНИЯ: *Саакян С.В., Складнев Д.А., Алексеева А.П., Безнос О.В., Сорокин В.В. Разработка нового нанобиотехнологического метода и его применение для дифференциальной диагностики опухолей придаточного аппарата глаза. Клиническая офтальмология. 2024;24(1):25–29. DOI: 10.32364/2311-7729-2024-24-1-5.*

Development of a new nanobiotechnology method for the differential diagnosis of ocular adnexal tumors

S.V. Saakyan[1], D.A. Skladnev[2], A.P. Alekseeva[1], O.V. Beznos[1], V.V. Sorokin[2]

[1]Helmholtz National Medical Research Center, Moscow, Russian Federation
[2]Federal Research Center "Fundamental Basis of Biotechnology", Moscow, Russian Federation

ABSTRACT

Aim: to develop a new nanobiotechnology method for the differential diagnosis of ocular adnexal tumors.

Patients and Methods: 192 eyelid or conjunctival tumor samples from 192 patients were examined. Controls were healthy tissue samples from the same eye. To register and obtain significant differences in the generation of biogenic silver nanoparticles in situ, the key parameters of the reaction of the reduction of silver cations were selected and optimized. To generate de novo biogenic silver nanoparticles, tissue samples were placed in a sterile solution of a cation source in aseptic conditions. Nanoparticles were generated in situ using a sterile solution of Tollens' reagent ($Ag(HN_3)_2NO_3$).

Results: the optimal parameters of a new nanobiotechnology method were established to conduct the reduction reaction to generate biogenic silver nanoparticles. The required concentration of Tollens' reagent (source of cations) was 63 μg/ml. The wavelength used to observe the de novo generation of biogenic silver nanoparticles (λ) was 410 nm. Obtaining the most significant changes in the optical density of the reaction mixture with biogenic nanoparticles required 10 to 20 min, although the first changes were documented starting from the 5th minute of the reduction reaction. Benign and malignant tumors are characterized by different metabolic activities, i.e., benign eyelid and conjunctival tumors reduce cations more slowly than malignant tumors. The parameters of reducibility of benign ocular adnexal tumors did not significantly differ depending on tumor location and type. Among the malignant conjunctival tumors, melanoma is characterized by the highest reducibility $p<0.05$). Among the malignant eyelid tumors, no significant differences were found for different tumor types.

Conclusions: this novel nanobiotechnology method provides a differential diagnosis of benign and malignant ocular adnexal tumors. The practical relevance of this method lies in differentiating benign and malignant tumors to schedule management strategies and surgical interventions.
KEYWORDS: tumor, eyelids, conjunctiva, silver nanoparticles, biogenic synthesis, express diagnostics, ocular oncology.
FOR CITATION: *Saakyan S.V., Skladnev D.A., Alekseeva A.P., Beznos O.V., Sorokin V.V. Development of a new nanobiotechnology method for the differential diagnosis of ocular adnexal tumors. Russian Journal of Clinical Ophthalmology. 2024;24(1):25–29 (in Russ.). DOI: 10.32364/2311-7729-2024-24-1-5.*

Введение

Опухоли придаточного аппарата глаза по распространенности среди новообразований органа зрения занимают лидирующее место и, соответственно, представляют собой социально значимую проблему в офтальмологии [1–3]. Клиническая картина этих опухолей отличается полиморфностью, в связи с чем их дифференциальная диагностика представляет определенные трудности [4–7]. Правильно установленный первоначальный диагноз играет важную роль, так как тактика лечения и объем хирургического вмешательства при доброкачественных и злокачественных новообразованиях придаточного аппарата глаза кардинально различаются [8, 9]. Особенно важно своевременное выявление злокачественных новообразований, которые представляют угрозу для жизни пациента.

Единственным методом подтверждения доброкачественного или злокачественного характера новообразования придаточного аппарата глаза является патогистологическое исследование уже удаленной опухоли [10]. Но, как известно, опухоли отличаются не только морфологически. В 2000 г. была опубликована основополагающая работа ведущих специалистов в области биологии профессоров D. Hanahan и R. Weinberg, посвященная особенностям метаболизма опухолей. Было показано, что отличительной чертой опухолевого процесса является генетически обусловленный повышенный уровень метаболизма [11]. За последние 20 лет появилось множество работ по изучению энергетического метаболизма опухолевых клеток, но на данный момент точно установлено лишь то, что метаболический профиль опухолей различается, также до конца не были определены метаболические особенности разных типов опухолей [12–14]. Это побудило нас провести поиск и разработку нового метода диагностики для оценки метаболического статуса опухолей придаточного аппарата глаза, который позволил бы установить до операции характер опухолевого процесса.

Анализ литературы показал, что биогенный синтез наночастиц ранее был применен для определения метаболической активности микроорганизмов [15, 16]. Авторами было показано, что имеется четкая корреляция между выходом биогенных наночастиц и уровнем метаболической активности микробных объектов [17]. Методологической основой метода служит генерация биогенных наночастиц *de novo* путем естественной фундаментальной способности живых метаболически активных клеток к восстановлению катионов [18, 19]. Мы изучили использование биогенного синтеза наночастиц серебра в оценке метаболизма опухолей придаточного аппарата глаза путем определения их восстановительной способности в отношении катионов серебра.

Цель исследования — создание и отработка нового нанобиотехнологического метода и применение его на практике для дифференциальной диагностики опухолей придаточного аппарата глаза.

Материал и методы

За период с 2021 по 2023 г. в отделении офтальмоонкологии и радиологии ФГБУ «НМИЦ ГБ им. Гельмгольца» Минздрава России проведено обследование 192 больных (105 женщин, 87 мужчин) с гистологически верифицированным диагнозом опухоли века или конъюнктивы: 79 пациентов со злокачественными новообразованиями век (n=42) и конъюнктивы (n=37) и 113 пациентов с доброкачественными опухолями век (n=54) и конъюнктивы (n=59). По поводу продолженного роста и рецидива опухоли придаточного аппарата поступили 17 (11,05%) пациентов, из них со злокачественными новообразованиями 14 пациентов. Возраст больных на момент поступления в стационар составил от 5 до 90 лет (средний возраст 48 лет).

Всего исследованы 192 биопсийных материала из опухолей век и конъюнктивы. Контролем служили образцы здоровой ткани из того же глаза.

Все исследования проводились с согласия пациентов и были одобрены локальным этическим комитетом.

Отработка метода. Для регистрации и получения значимых различий генерации биогенных наночастиц серебра *in situ* требовались подбор и оптимизация основных параметров проведения реакции восстановления катионов серебра.

Генерация de novo биогенных наночастиц серебра. Образцы исследуемых тканей помещали в стерильный раствор источника катионов в асептических условиях. Генерацию наночастиц металлов проводили *in situ* с использованием стерильного раствора реактива Толленса ($Ag(HN_3)_2NO_3$).

Были проведены измерения оптической плотности (при λ=410 нм) реакционных смесей с биогенными наночастицами серебра при использовании реактива Толленса в концентрациях 1000, 500, 250, 125, 63, 31 и 16 мкг/мл.

Оборудование. Измерение массы биоптатов проводили с использованием аналитических весов CPA225D (Sartorius, Германия), для минимизации погрешности взвешивания использовали лабораторную центрифугу LMC 4200-R. Восстановление катионов серебра и формирование *de novo* биогенных наночастиц проводили в термостатируемом шейкере ST-3 (Elmi, Латвия). Спектрофотометрическое определение восстановительной способности проводили на многофункциональном фотометре для микропланшетов Synergy MX (Bio-Tek, США).

Результаты спектрофотометрического определения активности генерации биогенных наночастиц серебра при длинах волн, близких к специфическим для наночастиц серебра, представляли как коэффициент (A_k) — отношение показателя оптической плотности реакционной смеси с биогенными наночастицами, сформированными в присутствии опухолей, к показателю оптической плотности реакционной смеси с биогенными наночастицами, сформированными в присутствии здоровых тканей с учетом оптической плотности раствора $Ag(NH_3)_2NO_3$.

Статистическая обработка данных. Полученные результаты исследования автоматически сохранялись в виде таблицы Excel на компьютере с программной установкой Windows. Статистическую обработку полученных данных проводили с помощью программного пакета IBM SPSS Statistics 23. Для характеристики статистических рядов распределения использовали средние значения (M) и стандартное отклонение (SD). Для оценки статистической значимости различий между группами применили критерий Стьюдента, различия считались статистически значимыми при $p<0,05$.

Результаты и обсуждение

Подбор оптимальной концентрации раствора источника катионов серебра. Концентрации катионов серебра в реакционной смеси, в которой генерация наночастиц биологическими объектами происходит *in situ*, должна быть достаточной для обеспечения формирования детектируемого количества наночастиц серебра. Были проведены измерения оптической плотности (при λ=410 нм) реакционных смесей с биогенными наночастицами серебра при использовании реактива Толленса в различных концентрациях и установлено, что максимальный уровень генерации биогенных наночастиц серебра наблюдался при концентрации раствора нитрата серебра при 31 и 63 мкг/мл. Поскольку статистически значимых различий при использовании этих двух концентраций не было ($p>0,05$), для дальнейших исследований была выбрана концентрация источника катионов серебра 63 мкг/мл в целях экономии реактива.

Выбор длины волны для спектрометрического определения уровня генерации биогенных наночастиц серебра. Поглощение света наночастицами определяется специфическими оптическими свойствами металла и размером наночастиц в суспензии. Возможность визуализации с помощью спектрометрии биогенных наночастиц серебра определяется рассеянием свободных электронов на поверхности наночастиц, вследствие чего плазмонная частота свободных колебаний электронов наблюдается в видимой области спектра около λ=400 нм. Исследование препаратов биогенных наночастиц серебра, генерируемых клетками биоптатов, проводили при фиксированных длинах волн 395, 400, 405, 410, 415 и 420 нм. Измерение оптической плотности образцов показало, что максимум поглощения наблюдали при длинах волн 395, 400 и 410 нм. Подобные спектральные характеристики препаратов указывают на то, что размер генерируемых *de novo* наночастиц серебра не превышает 30–50 нм. На основании полученных данных в дальнейшей работе для расчетов сравнительных показателей различных типов тканей была выбрана средняя длина волны 410 нм.

Оценка массы биоптатов. Хотя макроскопически размеры исследуемых биоптатов из опухолей и контрольных тканей были сопоставимы, нам требовалось нормировать образцы по массе и определить их точную массу с помощью электронных весов. Анализ значений уровня генерации наночастиц серебра (определенного спектрометрически при длине волны 410 нм) как опухолей, так и нормальных тканей после нормирования по массе не выявил значимых различий в показателях при разности масс в 2–3 раза.

Подбор времени реакции восстановления катионов клетками биоптатов. Одной из важнейших задач исследования было определение времени реакции, при котором значения оптической плотности генерируемых *de novo* биогенных наночастиц были бы наиболее показательными. Инкубацию для проведения реакции восстановления проводили от 5 до 40 мин с интервалами измерения уровня генерации биогенных наночастиц серебра по 5 и 10 мин. В исследовании достоверные уровни генерации наночастиц серебра фиксировали уже через 5 мин от начала реакции восстановления катионов. Наиболее показательными явились параметры оптической плотности (измеренные при длине волны 410 нм) в интервале от 10 до 20 мин. При длительности реакции восстановления более 20 мин рост величины показателей становился незначительным, а при проведении реакции восстановления более 30 мин показатели практически не изменялись. При этом после 40 мин мы наблюдали изменение цвета ткани, что могло говорить о ее разрушении. На основании проведенных измерений было определено, что в дальнейших исследованиях реакцию восстановления катионов серебра следует проводить 10 и 20 мин.

Дифференциальная диагностика доброкачественных и злокачественных опухолей век и конъюнктивы на основе нового нанобиотехнологического метода. При оценке клинической картины новообразований у пациентов обращали внимание на их переход в прилежащие структуры. У пациентов с новообразованиями век признаки активности в виде распространения на прилежащие структуры (интермаргинальное пространство) наблюдали у 34 человек, среди которых у 19 был установлен диагноз злокачественного новообразования. Опухоли конъюнктивы (доброкачественные и злокачественные) чаще всего локализовались на бульбарной конъюнктиве, среди таких опухолей распространение на прилежащие структуры (лимб и роговицу) наблюдали у 32 пациентов, из них злокачественные опухоли гистологически верифицировались у 18.

При анализе восстановительной способности опухолей век и конъюнктивы в зависимости от локализации и активности процесса (перехода на прилежащие структуры) не выявлено статистически значимых различий.

В первой части исследования была проведена оценка восстановительной способности всех типов опухолей век и конъюнктивы и восстановительной способности здоровых контрольных тканей. Значения оптической плотности реакционных смесей с биогенными наночастицами, сформированными *de novo,* в присутствии опухолей придаточного аппарата глаза сравнивали со значениями для соответствующих парных образцов здоровой ткани. На основании того, что уровень генерации биогенных наночастиц серебра за фиксированное время был выше в препаратах с биоптатами опухолей придаточного аппарата глаза, было установлено, что независимо от характера роста опухоли имеют более высокие по сравнению с контрольными здоровыми тканями показатели восстановительной способности.

Далее мы сравнивали восстановительную способность между доброкачественными и злокачественными опухолями придаточного аппарата глаза, так как именно возможность установить характер опухоли имеет наиболее ценную практическую значимость. Показатели восстановительной способности доброкачественных опухолей придаточного аппарата глаза в среднем составили A_k=1,5±0,2 (n=113) и не имели значимых существенных различий в зависимости от локализации опухоли (веки или конъюнкти-

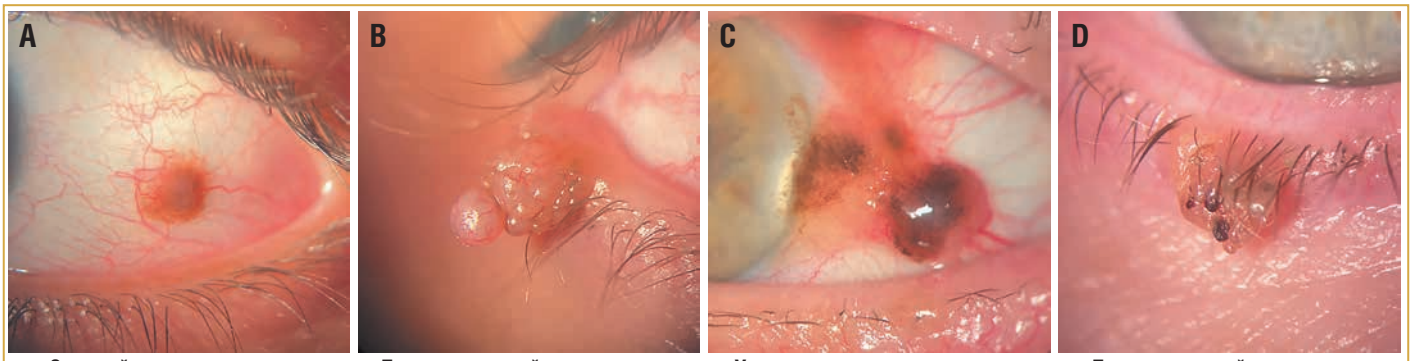

Сложный невус конъюнктивы
Complex nevus of the conjunctiva
A_k =1,2

Папилломатозный невус кожи век
Papillomatous nevus of the eyelid
A_k =1,3

Узловая меланома конъюнктивы
Conjunctival nodular melanoma
A_k =3,7

Плоскоклеточный рак кожи века
Squamous cell carcinoma of the eyelid
A_k =3,1

Рисунок. Клинические примеры доброкачественных (A, B) и злокачественных (C, D) опухолей век и конъюнктивы
Fig. Benign (A, B) and malignant (C, D) eyelid and conjunctival tumors

ва) и типа (папилломы, невусы и т. д.). Среди злокачественных опухолей конъюнктивы (умеренно тяжелая и тяжелая интраэпителиальная неоплазия конъюнктивы, плоскоклеточный рак, меланома, лимфома) наибольшая восстановительная способность обнаружена у меланомы A_k=3,6±0,6 (n=17) (p<0,05). Среди злокачественных опухолей век не выявили статистически значимых различий разных типов опухоли. Показатели восстановительной способности при базальноклеточном раке A_k=2,9±0,3 (n=22) и при плоскоклеточном раке A_k=3,0±0,2 (n=15) отличались незначительно.

На рисунке представлены клинические примеры доброкачественных и злокачественных опухолей век и конъюнктивы и уровни их восстановительной способности.

В литературе встречается все больше работ по генетически обусловленному изменению энергетического метаболизма опухолевых клеток [9]. Однако до настоящего времени нет конкретных данных о дифференциальной диагностике различных опухолей по уровню их метаболической активности.

Мы разработали новый нанобиотехнологический метод для оценки метаболической активности опухолей придаточного аппарата глаза на основе биогенного синтеза наночастиц серебра [20]. Основой разработки метода послужила способность живых метаболически активных клеток к восстановлению катионов с формированием биогенных наночастиц, доказанная на микробных моделях, где уровень синтеза клеток был пропорционален уровню их метаболической активности. Скорость формирования *de novo* биогенных наночастиц из катионов отражала общий уровень биосинтеза микробных клеток и служила индикатором уровня их метаболической активности [15–17].

При создании и отработке нового нанобиотехнологического метода для удобства проведения исследований и с целью получения значимых результатов исследования были оптимизированы основные методические параметры: концентрация источника катионов серебра, способ нормирования массы биоптатов, длина волны для оценки уровня генерации наночастиц серебра и время реакции восстановления катионов серебра.

Реакционные смеси, приготовляемые по протоколу нового нанобиотехнологического метода, имеют точно известный состав, за исключением тех компонентов (биогенных доноров электронов, необходимых для восстановления катионов серебра), которые привносят опухолевые клетки. Соответственно, различия при формировании биогенных нанокристаллических структур *de novo* строго зависели от восстановительных способностей опухолевых клеток и/или от различий биогенных секретируемых восстановителей, что позволяло оценивать метаболическую активность доброкачественных и злокачественных опухолей придаточного аппарата глаза.

С помощью нового нанобиотехнологического метода мы показали, что разные опухоли придаточного аппарата глаза имеют разную восстановительную способность в отношении катионов серебра, определенную по уровню генерации *de novo* биогенных наночастиц. Было впервые показано, что более высокий уровень генерации биогенных наночастиц *de novo* определяется у злокачественных опухолей придаточного аппарата глаза по сравнению с доброкачественными. Более того, была обнаружена наибольшая восстановительная способность у меланомы конъюнктивы. Это может объясняться тем, что меланома в качестве основного механизма обмена веществ активнее всех использует глюкозу, которая является одним из основных источников энергии опухоли [21].

Заключение

На основе фундаментальной природной способности метаболически активных клеток генерировать наночастицы серебра мы создали, отработали и использовали новый нанобиотехнологический метод экспресс-диагностики доброкачественных и злокачественных опухолей придаточного аппарата глаза. Полученные данные показали, что данный метод может быть применим для получения информации на одном из важнейших диагностических этапов в офтальмоонкологии — для установления доброкачественного или злокачественного характера опухоли до операции. Ценность указанного метода заключается в возможности проводить дифференциальную диагностику доброкачественных и злокачественных опухолей придаточного аппарата глаза с целью определения тактики ведения пациента и планирования объема хирургического вмешательства.

Литература / References

1. Бровкина А.Ф., Лернер М.Ю. Рак кожи век: эпидемиология, прогноз. Опухоли головы и шеи. 2017;7(1):81–85. DOI: 10.17650/2222-1468-2017-7-1-81-85.
[Brovkina A.F., Lerner M.Yu. Eyelid skin cancer: epidemiology, prognosis. Head and Neck Tumors (HNT). 2017;7(1):81–85 (in Russ.)]. DOI: 10.17650/2222-1468-2017-7-1-81-85.

2. Бровкина А.Ф., Панова И.Е., Саакян С.В. Офтальмоонкология: новое за последние два десятилетия. Вестник офтальмологии. 2014;130(6):13–19.
[Brovkina A.F., Panova I.E., Saakyan S.V. Ophthalmic oncology: achievements over the last two decades. Vestnik Oftalmologii. 2014;130(6):13–19 (in Russ.)].
3. Голованова М.А., Саакян С.В., Денисенко А.Н. Эпидемиология офтальмоонкологических заболеваний взрослого населения Нижегородской области. Опухоли головы и шеи. 2019;9(4):43–48. DOI: 10.17650/2222-1468-2019-9-4-43-48.
[Golovanova M.A., Saakyan S.V., Denisenko A.N. Epidemiology of ophthalmooncology among the adult population of the Nizhny Novgorod Region. Head and Neck Tumors (HNT). 2019;9(4):43–48 (in Russ.)]. DOI: 10.17650/2222-1468-2019-9-4-43-48.
4. Саакян С.В., Иванова О.А. Меланоцитарные поражения конъюнктивы. Российская педиатрическая офтальмология. 2014;9(2):22–24. DOI: 10.17816/rpoj37556.
[Saakyan S.V., Ivanova O.A. Melanocytic lesions of the conjunctiva. Rossiyskaya pediatricheskaya oftal'mologiya. 2014;9(2):22–24 (in Russ.)]. DOI: 10.17816/rpoj37556.
5. Саакян С.В. Клиническая онкология органа зрения. Эффективная фармакотерапия. 2015;30:20–27.
[Saakyan S.V. Clinical oncology of visual organ. Effektivnaya farmakoterapiya. 2015;30:20–27 (in Russ.)].
6. Гришина Е.Е., Андрейченко А.М., Федотова О.Ф. Меланома конъюнктивы. Что изменилось за 55 лет? Казанский медицинский журнал. 2013;94(4):586–588. DOI: 10.17816/KMJ1977.
[Grishina E.E., Andreichenko A.M., Fedotova O.F. Conjunctival melanoma. What has changed over 55 years? Kazanskiy meditsinskiy zhurnal. 2013;94(4):586–588 (in Russ.)]. DOI: 10.17816/KMJ1977.
7. Shields C.L., Shields J.A. Tumors of the conjunctiva and cornea. Indian J Ophthalmol. 2019;67(12):1930–1948. DOI: 10.4103/ijo.IJO_2040_19.
8. Саакян С.В., Харлампиди М.П., Мякошина Е.Б. и др. Радиохирургическое лечение доброкачественных опухолей век малых размеров. Сибирский научный медицинский журнал. 2019;39(4):127–136. DOI: 10.15372/SSMJ20190416.
[Saakyan S.V., Kharlampidi M.P., Myakoshina E.B. et al. Radiosurgical treatment of benign small eyelid tumors. Sibirskiy nauchnyy meditsinskiy zhurnal. 2019;39(4):127–136 (in Russ.)]. DOI: 10.15372/SSMJ20190416.
9. Гришина Н.И., Нам В.А. Радиохирургическое лечение опухолей век. Саратовский научно-медицинский журнал. 2021;17(3):632–635.
[Grishina N.I., Nam V.A. Radiosurgical treatment of eyelid tumors. Saratovskiy nauchno-meditsinskiy zhurnal. 2021;17(3):632–635 (in Russ.)].
10. Grossniklaus H.E., Eberhart C.G., Kivelä T.T. WHO classification of tumours of the Eye. Vol. 12. 4th ed. 2018.
11. Hanahan D., Weinberg R.A. The hallmarks of cancer. Cell. 2000;100(1):57–70. DOI: 10.1016/s0092-8674(00)81683-9.
12. Hanahan D., Weinberg R.A. Hallmarks of cancer: the next generation. Cell. 2011;144(5):646–674. DOI: 10.1016/j.cell.2011.02.013.
13. Martinez-Reyes I., Chandel N.S. Cancer metabolism: looking forward. Nat Rev Cancer. 2021;21(10):669–680. DOI: 10.1038/s41568-021-00378-6.
14. Pandey N., Lanke V., Vinod P.K. Network-based metabolic characterization of renal cell carcinoma. Sci Rep. 2020;10(1):5955. DOI: 10.1038/s41598- 020-62853-8.
15. Sorokin V.V., Skladnev D.A., Volkov V.V. et al. The pathways of silver nanoparticles formation by Mycobacterium smegmatis. Dokl Biol Sci. 2013;452:325–328. DOI: 10.1134/S0012496613050153.
16. Skladnev D.A., Vasilyeva L.V., Berestovskaya Yu.Yu. et al. Detection of microorganisms in low-temperature water environments by in situ generation of biogenic nanoparticles. Front Astron Space Sci. 2020;7:59. DOI: 10.3389/fspas.2020.00059.
17. Sorokin V.V., Pshenichnikova A.B., Kalenov S.V. et al. Comparison of the Wild-Type Obligate Methylotrophic Bacterium Methylophilus quaylei and its Isogenic Streptomycin-Resistant Mutant via Metal Nanoparticle Generation. Biol Trace Elem Res. 2020;193(2):564–573. DOI: 10.1007/s12011-019-01740-4.
18. Tan S., Chee S., Lin G., Mirsaidov U. Direct observation of interactions between nanoparticles and nanoparticle self-assembly in solution. Acc Chem Res. 2017;50(6):1303–1312. DOI: 10.1021/acs.accounts.7b00063.
19. Zhou Y., Wang H., Lin W. et al. Quantitative nucleation and growth kinetics of gold nanoparticles via model-assisted dynamic spectroscopic approach. J Colloid Interface Sci. 2013;407:8–16. DOI: 10.1016/j.jcis.2013.06.027.
20. Саакян С.В., Алексеева А.П., Складнев Д.А. и др. Способ экспресс-диагностики злокачественных опухолей век и конъюнктивы. Патент на изобретение RU 2776647C1. Опубликовано: 22.07.2022. Бюл. № 21.
[Saakyan S.V., Alekseyeva A.P., Skladnev D.A. et al. The ability to expressly diagnose malignant tumors of the eyelids and conjunctiva. Patent RU 2776647C1. Date of publication: 22.07.2022. Bull. No. 21 (in Russ.)].
21. Jose C., Bellance N., Rossignol R. Choosing between glycolysis and oxidative phosphorylation: a tumor's dilemma? Biochim Biophys Acta. 2011;1807(6):552–561. DOI: 10.1016/j.bbabio.2010.10.012.

СВЕДЕНИЯ ОБ АВТОРАХ:

Саакян Светлана Ваговна — *д.м.н., профессор, член-корр. РАН, начальник отдела офтальмоонкологии и радиологии ФГБУ «НМИЦ ГБ им. Гельмгольца» Минздрава России; 105062, Россия, г. Москва, ул. Садовая-Черногрязская, д. 14/19; ORCID iD 0000-0001-8591-428X.*

Складнев Дмитрий Анатольевич — *д.б.н., профессор, главный научный сотрудник лаборатории выживаемости микроорганизмов ИНМИ РАН ФИЦ Биотехнологии РАН; 119071, Россия, г. Москва, Ленинский пр-т, д. 33, стр. 2; ORCID iD 0000-0001-6929-6397.*

Алексеева Алена Павловна — *аспирант отдела офтальмоонкологии и радиологии ФГБУ «НМИЦ ГБ им. Гельмгольца» Минздрава России; 105062, Россия, г. Москва, ул. Садовая-Черногрязская, д. 14/19; ORCID iD 0000-0002-7568-3016.*

Безнос Ольга Валерьевна — *врач клинической лабораторной диагностики отдела патофизиологии и биохимии ФГБУ «НМИЦ ГБ им. Гельмгольца» Минздрава России; 105062, Россия, г. Москва, ул. Садовая-Черногрязская, д. 14/19; ORCID iD 0000-0001-7557-4955.*

Сорокин Владимир Владиславович — *старший научный сотрудник лаборатории выживаемости микроорганизмов ИНМИ РАН ФИЦ Биотехнологии РАН; 119071, Россия, г. Москва, Ленинский пр-т, д. 33, стр. 2; ORCID iD 0000-0002- 4166-3105.*

Контактная информация: *Алексеева Алена Павловна, e-mail: chonai.94@mail.ru.*

Прозрачность финансовой деятельности: *никто из авторов не имеет финансовой заинтересованности в представленных материалах или методах.*
Конфликт интересов *отсутствует.*
Статья поступила *17.07.2023.*
Поступила **после рецензирования** *07.08.2023.*
Принята в печать *28.08.2023.*

ABOUT THE AUTHORS:

Svetlana V. Saakyan — *Dr. Sc. (Med.), Professor, Corresponding Member of the RAS, Head of the Department of Ocular Oncology and Radiology, Helmholtz National Medical Research Center; 14/19, Sadovaya-Chernogryazskaya str., Moscow, 105062, Russian Federation; ORCID iD 0000-0001-8591-428X.*

Dmitriy A. Skladnev — *Dr. Sc. (Biol.), Professor, senior researcher of the Laboratory of Microorganism Survival, Federal Research Center "Fundamental Basis of Biotechnology"; 33, build. 2, Leninskiy av., Moscow, 119071, Russian Federation; ORCID iD 0000-0001-6929-6397.*

Alena P. Alekseeva — *postgraduate student of the Department of Ocular Oncology and Radiology, Helmholtz National Medical Research Center; 14/19, Sadovaya-Chernogryazskaya str., Moscow, 105062, Russian Federation; ORCID iD 0000-0002-7568-3016.*

Olga V. Beznos — *specialist in clinical and laboratory diagnostics of the Department of Pathophysiology and Biochemistry, Helmholtz National Medical Research Center; 14/19, Sadovaya-Chernogryazskaya str., Moscow, 105062, Russian Federation; ORCID iD 0000-0001-7557-4955.*

Vladimir V. Sorokin — *senior researcher of the Laboratory of Microorganism Survival, Federal Research Center "Fundamental Basis of Biotechnology"; 33, build. 2, Leninskiy av., Moscow, 119071, Russian Federation; ORCID iD 0000-0002- 4166-3105.*

Contact information: *Alena P. Alekseeva, e-mail: chonai.94@mail.ru.*

There is no **conflict of interest**.
Financial Disclosure: *autors have no a financial or property interest in any material or method mentioned.*
Received *17.07.2023.*
Revised *07.08.2023.*
Accepted *28.08.2023.*

DOI: 10.32364/2311-7729-2024-24-1-6

Компьютерный зрительный синдром: нейро- и патофизиологические аспекты (аналитический обзор)

Р.Р. Ахмадеев[1,2], Т.Р. Мухамадеев[1], Э.Р. Шаммасова[2]

[1]ФГБОУ ВО БГМУ Минздрава России, Уфа, Россия
[2]Всероссийский центр глазной и пластической хирургии ФГБОУ ВО БГМУ Минздрава России, Уфа, Россия

РЕЗЮМЕ
Актуальность изучения особенностей патогенеза компьютерного зрительного синдрома (КЗС) обусловлена постоянным ростом числа пользователей цифровых информационных технологий (ЦИТ) и экранных зрительных устройств (ЭЗУ), использующих их продолжительное время в течение дня. Традиционно большинство исследований сфокусированы на эпидемиологических и этиологических аспектах развития КЗС. В статье проведен аналитический обзор 9 отечественных и 42 зарубежных источников по проблеме КЗС с акцентом на его патогенез. Рассмотрены патофизиологические аспекты синдрома «сухого глаза» и аккомодационных нарушений как основных составляющих КЗС у пользователей ЦИТ и ЭЗУ в свете морфофункционального единства зрительных функций. Особо отмечена роль психологического статуса в формировании и прогрессировании аномалий рефракции, обусловленная нарушением обмена серотонина и дофамина. Представлены данные классической и современной литературы о возможной роли сенсорной и зрительно-моторной интеграции двух основных информационных каналов зрительного анализатора, дорсального и вентрального, в формировании КЗС. Высказана гипотеза, основанная на данных литературы и результатах собственных исследований, о дезинтеграции зрительных и зрительно-моторных процессов в развитии синдрома пользователей ЦИТ в результате чрезмерного неконтролируемого использования ЭЗУ.
КЛЮЧЕВЫЕ СЛОВА: компьютерный зрительный синдром, синдром сухого глаза, аккомодация, патогенез, нейрофизиология, зрительно-моторная интеграция.
ДЛЯ ЦИТИРОВАНИЯ: *Ахмадеев Р.Р., Мухамадеев Т.Р., Шаммасова Э.Р. Компьютерный зрительный синдром: нейро- и патофизиологические аспекты (аналитический обзор). Клиническая офтальмология. 2024;24(1):30–35. DOI: 10.32364/2311-7729-2024-24-1-6.*

Computer vision syndrome: neuro- and pathophysiological aspects (analytical review)

R.R. Akhmadeev[1,2], T.R. Mukhamadeev[1], E.R. Shammasova[2]

[1]Bashkir State Medical University, Ufa, Russian Federation
[2]All-Russian Center for Eye and Plastic Surgery of the Bashkir State Medical University, Ufa, Russian Federation

ABSTRACT
The importance of studying the pathogenesis of computer vision syndrome (CVS) is due to the ever-increasing number of users of digital information technologies (DITs) and visual dis-play devices (VDDs) who work with them for long periods of the day. Most studies have classically focused on epidemiological and etiological aspects of CVS. This article analyses 9 national and 42 international studies on CVS with a focus on its pathogenesis. The pathophysiological aspects of dry eye syndrome and accommodative dysfunction as the main branches of CVS in DIT and VDD users are discussed in the light of the morphological and functional unity of visual functions. The role of psychological status in the development and progression of refractive errors due to abnormalities in serotonin and dopamine metabolism is emphasized. Classical and recently published data on the possible role of sensory and visual-motor integration of the two main visual analyzer information channels (dorsal and ventral) in the development of CVS are discussed. A hypothesis based on the literature data and the results of our own research on the disintegration of visual and visual-motor processes in the development of CVS as a result of excessive, uncontrolled use of VDDs is hypothesized based on published data and the author's results.
KEYWORDS: computer vision syndrome, dry eye disease, accommodation, pathogenesis, neurophysiology, visual motor integration.
FOR CITATION: *Akhmadeev R.R., Mukhamadeev T.R., Shammasova E.R. Computer vision syndrome: neuro- and pathophysiological aspects (analytical review). Russian Journal of Clinical Ophthalmology. 2024;24(1):30–35 (in Russ.). DOI: 10.32364/2311-7729-2024-24-1-6.*

Введение

Возрастающий интерес к проблеме компьютерного зрительного синдрома (КЗС) хорошо иллюстрируется библиометрическими данными. Отчет ВОЗ за 1987 г. содержал около 300 источников известных к тому времени публикаций по различным аспектам проблемы «компьютер — здоровье пользователей» [1], в 2022 г. только по КЗС было опубликовано около 730 статей [2], рост числа научных публикаций по синдрому «сухого глаза» (ССГ) за последние годы составил 12–16% [3].

Огромный поток публикаций по различным аспектам КЗС и цифрового напряжения глаз, а также наш 20-летний клинико-экспериментальный опыт работы с пользователями цифровых информационных технологий (ЦИТ) и экран-

ных зрительных устройств (ЭЗУ) показывают, что исследования в этой области носят узконаправленный характер, офтальмологи и оптометристы ограничиваются преимущественно глазными проблемами. При этом наиболее разработанной областью КЗС остаются его эпидемиологические и этиологические стороны, этому посвящено наибольшее количество работ [4–7]. В гораздо меньшей степени изучены патогенез и нейрофизиология синдрома пользователей ЦИТ. Таким образом, исследование патогенеза КЗС и нейрофизиологических механизмов цифрового зрительного перенапряжения представляется актуальной офтальмологической и медико-социальной проблемой.

Во избежание разночтения и ошибочной трактовки сделаем некоторые терминологические уточнения. Поскольку в обзоре рассмотрена зрительно-моторная дезинтеграция, отметим, что термины «зрительно-моторная интеграция» или «зрительно-моторная координация» могут иметь двоякий смысл: либо взаимосвязь между зрительными и двигательными функциями организма в целом, либо тонкая координация глазодвигательной, зрачковой и аккомодационной систем зрительного анализатора, с одной стороны, и собственно анализ зрительной информации — с другой. В контексте настоящей обзорной статьи мы имеем в виду именно второй смысл, объясняющий неразрывную взаимосвязь сенсорного и зрительно-моторного механизмов зрительного восприятия.

Учитывая сложный, многофакторный характер КЗС, было бы интересно рассмотреть его с позиции дизрегуляции зрительных и зрительно-моторных функций. Согласно этой концепции приспособительные реакции формируются эволюционно, их эффективность достигается совершенствованием механизмов передачи информации с развитием нескольких систем регуляции, образованием новых внутри- и межсистемных функциональных связей, что обеспечивает поддержание гомеостаза и адаптации [8]. Очевидно, что период воздействия ЦИТ на физическое и психическое здоровье пользователей ничтожно мал относительно эпохи эволюции человека, что и служит важной причиной срыва адаптации и ведущим звеном патогенеза при неконтролируемом, нерациональном использовании ЦИТ и ЭЗУ, особенно в детском и подростковом возрасте.

Помимо эволюционных и онтогенетических аспектов, очень важным является то, что глазная патология и зрительные дисфункции у пользователей девайсов, основные составляющие КЗС (ССГ, аккомодационные и нейрорецепторные нарушения) до сих пор рассматриваются изолированно, раздельно, без функциональной согласованности друг с другом. Таким образом, упускается важнейшее свойство зрительной системы — ее интегративный характер, тесное *взаимосодействие* рецепторных, нейронных, двигательных и вегетативных механизмов и вспомогательного аппарата глаза в зрительном восприятии [9].

К наиболее ранним патофизиологическим сведениям о воздействии информационных технологий на зрительную систему пользователей можно отнести уже упомянутый выше отчет ВОЗ за 1987 г. [1], в котором особое внимание уделено влиянию электромагнитных полей и излучений (ЭМПиИ) на оптический аппарат глаза и катарактогенез. Безопасные для операторов ПЭВМ уровни ЭМПиИ, не вызывающие помутнения роговицы, хрусталика и стекловидного тела, были определены во многом благодаря этим работам.

Результаты исследований отечественных авторов обобщены в монографии [10], обзоре [11] и в целом совпадают с упомянутым выше источником. С тех пор в доступной русскоязычной литературе публикаций об ЭМПиИ как причине катарактогенеза мы не обнаружили. Примечательно, что негативное влияние видеодисплейных терминалов и системных блоков может быть как самостоятельной причиной патологических процессов, так и кофактором уже имеющейся патологии [12].

За прошедшие 40 лет технические характеристики ЭЗУ значительно улучшились, изменился и характер их воздействия на зрение. В сегодняшних публикациях постоянно воспроизводится тезис о том, что: «...симптомы КЗС подразделяются на 4 основные группы: (а) астенопию, (б) связанные с глазной поверхностью жалобы, (в) зрительные и (г) экстраокулярные...». Далее, с небольшой вариацией, дается характеристика этих симптомов, причины их формирования, распространенность и т. д. Гораздо более продуктивным представляется этиопатогенетический подход, показанный в монографии [10]: авторы выделяют аккомодационную, мышечную, нейрорецептивную и поведенческую формы астенопии.

Патогенез ССГ, аккомодационных нарушений и миопии

Основной причиной дискомфорта в глазах у потребителей ЦИТ является ССГ, его распространенность, по данным разных авторов, колеблется от 25 до 93%, у детей достигает 19,7% [4, 5, 7, 13–16]. В этих публикациях практически единодушно отмечается, что главной причиной формирования ССГ является длительная фиксация взгляда на экране, снижение частоты моргания (при норме около 15–20 циклов в 1 мин), неполное смыкание век с увеличением площади испарения слезной жидкости, дисфункция мейбомиевых желез. Следует учитывать, что физиологически полноценное моргание обеспечивает нормальное состояние глазной поверхности на протяжении всего цикла секреции слез, смачивание поверхности глаза, испарение и отток слезы [5]. Нарушение этих вспомогательных функций глаза приводит к дисбалансу восполнения и испарения компонентов слезной пленки, что нарушает структуру слезы и гомеостаз поверхности глаза, в итоге приводя к развитию ССГ [4]. Подобный углубленный анализ причинно-следственных отношений отдельных компонентов КЗС может быть вариантом патогенетической оценки, позволяющей более эффективно проводить профилактическую и коррекционную работу с пользователями девайсов.

К той же патофизиологической категории при изучении ССГ, безусловно, относятся результаты исследования функций желез, продуцирующих слезу, биохимических и биофизических свойств слезной жидкости — ее осмолярности, времени разрыва слезной пленки [6, 17, 18], хотя изменения свойств слезной жидкости и развитие ССГ значительно сложнее и могут включать вегетативную регуляцию от симпатических нейронов грудных и шейных сегментов спинного мозга до ядер Эдингера — Вестфаля.

Разрабатываемая нами концепция о дезинтеграции зрительных функций при неконтролируемом использовании девайсов позволяет рассмотреть ССГ как нарушение морфофункционального единства продукции и утилизации слезной жидкости, которое приводят к ухудшению дыхательных, питательных и защитных функций слезной жид-

кости, изменению гомеостаза корнеальной поверхности при ведущей патогенетической роли длительной фиксации взгляда на ЭЗУ.

Следующим по распространенности и ведущим по патогенетической значимости компонентом КЗС являются нарушения аккомодации. Тезис о том, что длительный просмотр изображений на близком расстоянии, в том числе экрана, вызывает перенапряжение механизмов аккомодации, конвергенции и миоза, стал в офтальмологии хрестоматийным. Аккомодация при пользовании девайсами подробно описана (см., например, [19]), отмечается, что длительные интенсивные компьютерные нагрузки приводят к нарушениям конвергенции и аккомодации: ближняя фория показала экзофорический сдвиг, тогда как дальняя фория не показала никаких изменений.

Мнения специалистов о роли ЦИТ в формировании аномалий рефракции и развитии миопии неоднозначны. Согласно [19–21], основной причиной рефракционных нарушений у пользователей ЦИТ является зрительная работа на близком расстоянии, а не какие-либо оптические или визуальные характеристики ЭЗУ. Напротив, в публикации [22] установлена взаимосвязь между различными типами дисплеев, аккомодацией и аномалией рефракции: показано, что чем контрастней изображение, тем меньше риск развития зрительных нарушений. Существенный вклад в зрительные дисфункции вносят маленькие размеры экранов смартфонов и, соответственно, мелкие изображения и шрифты [7].

Нейрофизиологическая основа формирования КЗС

Изучение литературы о патогенетических механизмах формирования миопии при нерациональном использовании ЦИТ позволяет проследить два основных направления. Первый, «классический», подход развивается на протяжении десятилетий и рассматривает развитие близорукости у пользователей ЦИТ преимущественно как аномалию рефракции. С другой стороны, взгляды на миопию значительно расширились и углубились, в современных патофизиологических концепциях близорукости при чрезмерном использовании ЦИТ следует учитывать гораздо большее количество факторов, чем традиционные представления об аномалиях рефракции. Прежде всего, формирование и прогрессирование близорукости определенным образом связаны с психологическим статусом человека [23, 24]. Опросы показали, что у пациентов с патологической миопией (осевая длина глаза ≥26,5 мм) частота депрессии составила 22,0%, а тревожного расстройства — 25,9% [25, 26]. В публикациях психиатрического и нейропсихологического профиля показаны значимые связи между интернет-аддикцией и зависимостью от психоактивных веществ, синдромом дефицита внимания и гиперактивностью, депрессией и тревогой [27–30]. Отмечается, что ЦИТ и ЭЗУ стали основным источником мощного эмоционального воздействия на человека, они вызывают значительные изменения в головном мозге. В частности, получены довольно убедительные данные о нарушении обмена серотонина и дофамина в мозге у детей и подростков при злоупотреблении ими использования ИТ и ЭЗУ, причем эти нейрофизиологические нарушения сопоставимы с формированием тяжелой токсикомании [31]. В связи с обсуждением нейронных механизмов развития миопии при КЗС особо подчеркнем роль дофамина и дофаминергических рецепторов в нормальном росте глаз и рефрактогенезе [25, 26].

Нейроофтальмологической базой нарушения аккомодации и формирования миопии при чрезмерном неконтролируемом использовании ЦИТ и ЭЗУ могут быть нейронные связи между структурами мозга, ответственными за формирование цифровой зависимости, — с одной стороны, и за регуляцию зрительных функций — с другой. В пользу этого мнения достаточно убедительно свидетельствуют данные нейровизуализационных методов (см. рисунок). У интернет-зависимых обнаружены зоны уменьшения серого вещества в латеральных отделах левой орбитофронтальной коры, островковой коре и энторинальной коре. Увеличение толщины серого вещества показано в левой прецентральной коре, средних отделах лобной коры, нижних и средних зонах височной коры. Кроме изменений серого вещества, у интернет-аддиктов прослеживается аномалия белого вещества с увеличением фракционной анизотропии таламуса, левой задней поясной коры и левой задней ножки внутренней капсулы, с уменьшением фракционной анизотропии парагиппокампальной извилины, префронтальной коры и передней поясной извилины [32–35]. В целом технология визуализации мозга показала, что структуры мозга, вовлеченные в механизмы формирования цифровой зависимости, связаны с вознаграждением, принятием решений, памятью и когнитивным контролем [36], а также со зрительным контролем, визуализацией зрительных сигналов, зрительным вниманием и памятью [37, 38].

Для уточнения нейроофтальмологических механизмов патогенеза КЗС важным методом является исследование микрофлуктуации аккомодации [22, 40], поскольку движения глаз при зрении вблизи по-разному отражаются на спектральных характеристиках колебаний цилиарного тела.

Принципиальное значение зрительно-моторной координации в целостном зрительном восприятии показано в нейропсихологических и нейровизуализационных исследованиях тесного взаимодействия вентрального и дорсального зрительных каналов человека. В частности, при реализации сложных зрительно-моторных навыков преобладает влияние вентрального канала на дорсальный, и наоборот, восприятие объектов трехмерного пространства сопровождается доминированием дорсального канала над вентральным [41], т. е. в зависимости от характера зрительного восприятия и/или поведения происходит изменение их доминирующего воздействия.

Ключевая роль зрительно-моторной координации двух основных зрительных информационных каналов была впоследствии убедительно подтверждена В.М. Величковским и соавт. [39] с помощью более совершенных нейровизуализационных методов. При исследовании функциональной активности мозга во время амбиентных и фокальных зрительных фиксаций методом сверхбыстрого мультиполосного фМРТ-сканирования показано, что амбиентные фиксации сопровождаются активацией структур, ассоциированных с дорсальным потоком, а фокальные фиксации коррелируют с активацией вентральных отделов задней коры. В то же время активированные структуры дорсального потока обнаруживают явную правостороннюю латерализацию, а структуры вентрального потока расположены главным образом (хотя и не исключительно) в левом полушарии [39].

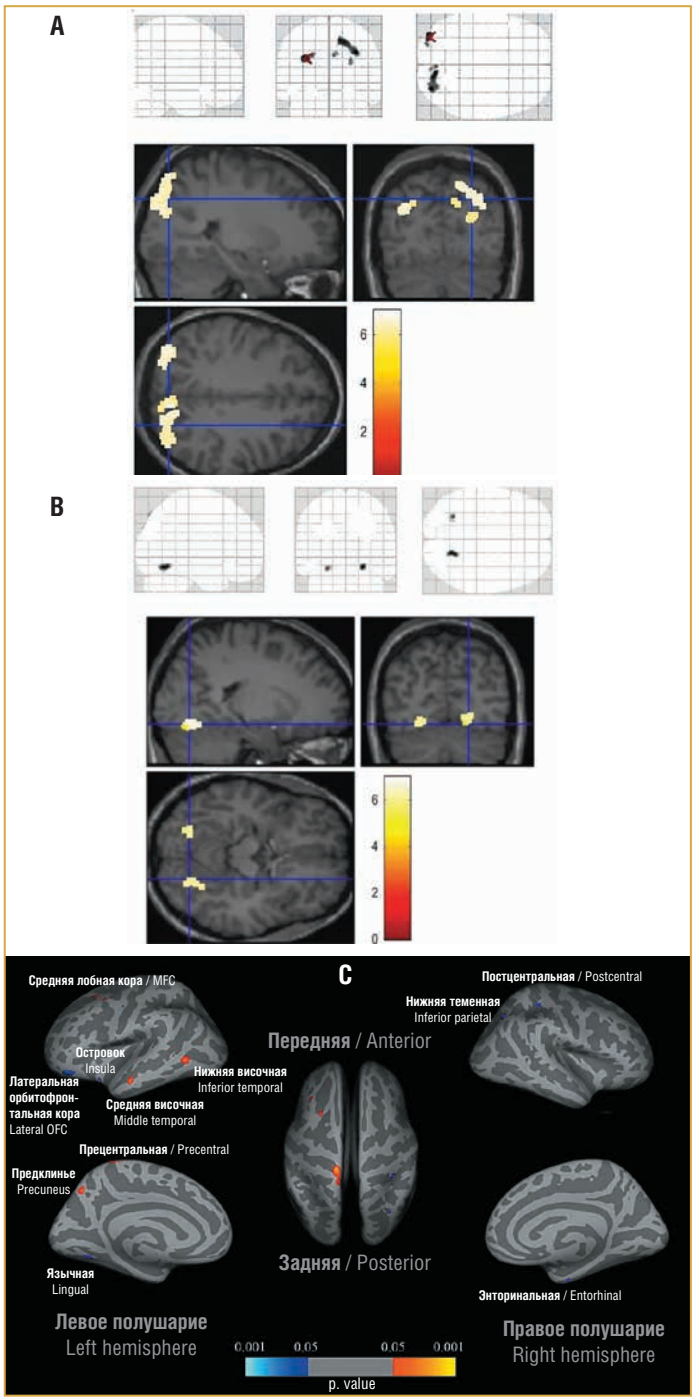

Рисунок. Нейровизуализационная картина головного мозга.

A, B — карты активности мозга при свободном рассматривании мультиобъектных изображений (по [39]): амбиентный модус обработки (короткие фиксации; A); фокальный модус обработки (продолжительные фиксации; B); C — зоны, участвующие в формировании интернет-зависимого поведения (по [37]).

Перекрытие зон синдрома цифровой зависимости и зрительной координации прослеживается в центральной теменной области, а также в средних и нижних областях височной доли. Подробности в тексте

Figure. Neuroimaging of the brain.

A, B, maps of brain activity during free viewing of multi-object images ([39]): ambient pro-cessing mode (short fixations; A); focal processing mode (prolonged fixations; B); C, zones involved in the development of Internet-dependent behavior (according to [37]).

The "overlap" of the zones of digital addiction syndrome and visual coordination is traced in the central parietal region and in the middle and lower regions of the temporal lobe. See text for details

Таким образом, восприятие естественной зрительной среды и адекватное зрительное поведение, совмещающее как амбиентные, так и фокальные зрительные фиксации, требуют строго координированного функционирования обширных затылочных, теменных и височных отделов коры как левого, так и правого полушария.

Возвращаясь непосредственно к патогенезу КЗС как процессу зрительной и зрительно-моторной дезинтеграции, отметим принципиальные отличия между визуальным восприятием с экранных ЭЗУ и восприятием естественной окружающей среды. Несмотря на то, что зрительный мир на экране является плоским, мы его воспринимаем как объемный благодаря перцептивной системе отсчета, основанной на кодировании размеров, ориентации, расположения объектов относительно друг друга, цвета, освещенности и т. д. (vision for perception) [42]. Однако зрительный анализатор не только предоставляет нам подробные сведения об окружающем мире, но и направляет наши действия по отношению к объектам и событиям. По мнению M.A. Goodale et al. [43], нейрофизиологические операции, преобразующие зрительные процессы в восприятие, сильно отличаются от преобразования восприятия в действие. Мы полагаем, что при напряженном многочасовом бесконтрольном использовании ЭЗУ происходит разобщение, дезинтеграция между интенсивным зрительным восприятием насыщенных и детализированных зрительных объектов, с одной стороны, и механизмов, обеспечивающих согласованную работу глазодвигательных, зрачковых и аккомодационных мышц, — с другой.

Такая дезинтеграция зрительных и зрительно-моторных процессов может быть нейрофизиологической основой остальных патогенетических звеньев синдрома пользователей ЦИТ. Нейроофтальмологическим подтверждением дезинтеграции зрительных процессов могут быть наши данные о пупиллографической картине при интернет-аддиктивном поведении [44].

Следующим важным патогенетическим звеном формирования КЗС являются спектральные характеристики экранов девайсов, в частности преобладание коротковолновой области видимого спектра. Известно, что у экранов, особенно светодиодных, максимум светового излучения приходится на область 400–500 нм — синий свет, который участвует в регуляции циркадного ритма и цикла бодрствование — сон за счет выработки мелатонина. Это влияние реализуется по специализированному моносинаптическому ретино-гипоталамическому пути, идущему от светочувствительных, меланопсинсодержащих ганглиозных клеток сетчатки (mRGCs) в супрахиазмальные ядра, нейроны которого контролируют суточные ритмы и цикл бодрствование — сон [4, 45, 46]. Таким образом, избыточная стимуляция зрительной системы синим светом от экранов девайсов вызывает значительные функциональные изменения в ретино-гипоталамическом тракте, способствуя развитию КЗС.

И наконец, важным патогенетическим фактором формирования КЗС является его возрастная составляющая — чрезвычайно раннее начало пользования детей девайсами. Функциональное развитие зрительной системы и зрительно-моторная координация наиболее активно происходят в первые годы постнатальной жизни. Принципиально важно, что нормальный рост и развитие зрительного анализатора и высших зрительных функций обеспечиваются

адекватными, естественными зрительными стимулами и полноценным взаимодействием ребенка с окружающей средой [47, 48]. При этом к негативному влиянию ЭЗУ, особенно портативных, зрительная система детей и подростков максимально восприимчива [49, 50].

Заключение

Анализ отечественных и зарубежных публикаций, посвященных КЗС, показывает чрезвычайно высокую медико-социальную актуальность исследований в этом направлении. Вместе с тем у офтальмологов и оптометристов в настоящее время подход к ССГ, аккомодационным нарушениям у пользователей ЦИТ и в целом к КЗС остается ограниченным и узкоспециализированным, без учета их патогенетической основы и интегративных свойств зрительного анализатора. Накопленные на сегодняшний день сведения о целостном характере зрительного восприятия, сенсорной и зрительно-моторной интеграции, новые данные о патогенезе миопии, нейрофизиологической природе формирования КЗС во многом позволяют снять эти ограничения.

В заключение хотелось бы отметить особо, что изложенное выше мнение о дезинтеграции зрительных и зрительно-моторных процессов как важном звене патогенеза КЗС не входит в противоречие с классическими и современными представлениями о морфофункциональной организации зрительной системы, а напротив, подтверждается ими. В качестве наиболее показательного и убедительного примера приведем обзор М.В. Зуевой [51], в котором рассмотрены сведения о нейрогенезе, синаптогенезе и миелинизации нервных волокон как нейрофизиологической основе пластичности зрительного анализатора и критических периодов его постнатального онтогенеза.

Очевидно, что предположение о дезинтеграции зрительных функций как о важном патогенетическом звене формирования КЗС носит гипотетический характер, подтверждение которого требует дальнейших офтальмологических, нейрофизиологических и патофизиологических исследований.

Литература / References

1. Visual display terminals and worker's health. World Health Organization. Geneva; 1987.
2. Anbesu E.W., Lema A.K. Prevalence of computer vision syndrome: a systematic review and meta-analysis. Sci Rep. 2023;13:1801. DOI: 10.1038/s41598-023-28750-6.
3. Boudry C., Baudouin C., Mouriaux F. International publication trends in dry eye disease research: A bibliometric analysis. Ocul Surf. 2018;16(1):173–179. DOI: 10.1016/j.jtos.2017.10.002.
4. Bunya V.Y., Tripathy K., Halfpenny C. et al. Computer vision syndrome (digital eye strain). 2023. (Electronic resource.) URL: https://eyewiki.aao.org/Computer_Vision_Syndrome_(Digital_Eye_Strain) (access date: 28.01.2024).
5. Blehm C., Vishnu S., Khattak A. et al. Computer vision syndrome: A review. Surv Ophthalmol. 2005;50(3):253–262. DOI: 10.1016/j.survophthal.2005.02.008.
6. Jaiswal S., Asper L., Long J. et al. Ocular and visual discomfort associated with smartphones, tablets and computers: what we do and do not know. Clin Exp Optom. 2019;102(5):463–477. DOI: 10.1111/cxo.12851.
7. Sheppard A.L., Wolffsohn J.S. Digital eye strain: prevalence, measurement and amelioration. BMJ Open Ophthalmol. 2018;3:e000146. DOI: 10.1136/bmjophth-2018-000146.
8. Шанин В.Ю. Дизрегуляция и патологические изменения эффекторов как причины расстройств функциональных систем (нозологический очерк). В кн.: Патофизиология. Под ред. В.Ю. Шанина. СПб.: ЭЛБИ-СПб; 2005.
[Dysregulation and pathological changes in effectors as causes of disorders of functional systems (nosological outline). In: Shanin V.U., ed. Pathophysiology. SPb.: ELBI-SPb; 2005 (in Russ.)].
9. Рабичев И.Э., Котов А.В. Концепция сенсомоторной и мотивационной интеграции в механизмах бинокулярного зрения. Наука и образование. 2012;2:97–102.
[Rabitchev I.E., Kotov A.V. The concept of sensorimotor and motivational integration in the mechanisms of binocular vision. Nauka i obrazovanie. 2012;2:97–102 (in Russ.)].
10. Шаповалов С.П., Александров А.С. Материалы к проблеме зрительного утомления операторов видеодисплейных терминалов. М.: ГВКГ им. акад. Н.Н. Бурденко; 1999.
[Shapovalov S.P., Alexandrov A.S. Materials on the problem of visual fatigue of video display terminal operators. Moscow: GVKG n.a. Acad. N.N. Burdenko; 1999 (in Russ.)].
11. Никитина В.Н., Захарченко М.П., Вишнякова Е.А. Здоровье пользователей электронно-вычислительных комплексов: обзор литературы. Медицина труда и промышленная экология. 2002;9:27–31.
[Nikitina V.N., Zakharchenko M.P., Vishnyakova E.A. Health of users of electronic computing systems: literature review. Meditsina truda i promyshlennaya ekologiya. 2002;9:27–31 (in Russ.)].
12. Фатхутдинова Л.М., Исмагилов М.Ф., Амиров Н.Х., Галлямов А.Б. Изучение вегетативных нарушений у пользователей видеодисплейных терминалов. Казанский медицинский журнал. 1999;6:443–445.
[Fatkhutdinova L.M., Ismagilov M.F., Amirov N.H., Gallyamov A.B. Study of autonomic disorders in users of video display terminals. Kazan Med J. 1999;6:443–445 (in Russ.)].
13. Hagan S., Lory B. Prevalence of dry eye among computer users. Optom Vis Sci. 1998;75(10):712–713. DOI: 10.1097/00006324-199810000-00014.
14. Al-Mohtaseb Z., Schachter S., Lee B.S. et al. The relationship between dry eye disease and digital screen use. Clin Ophthalmol. 2021;15:3811–3820. DOI: 10.2147/OPTH.S321591.
15. Moon J.H., Kim K.W., Moon N.J. Smartphone use is a risk factor for pediatric dry eye disease according to region and age: a case control study. BMC Ophthalmol. 2016;16(1):188–194. DOI: 10.1186/s12886-016-0364-4.
16. Moon J.H., Lee M.Y., Moon N.J. Association between video display terminal use and dry eye disease in school children. J Pediatr Ophthalmol Strabismus. 2014;51(2):87–92. DOI: 10.3928/01913913-20140128-01.
17. Stern M.E., Beuerman R.W., Fox R.I. et al. The pathology of dry eye: the interaction between the ocular surface and lacrimal glands. Cornea. 1998;17(6):584–589. DOI: 10.1097/00003226-199811000-00002.
18. Dartt D.A. Neural regulation of lacrimal gland secretory processes: relevance in dry eye diseases. Prog Retin Eye Res. 2009;28(3):155–177. DOI: 10.1016/j.preteyeres.2009.04.003.
19. Lee J.W., Cho H.G., Moon B.Y. et al. Effects of prolonged continuous computer gaming on physical and ocular symptoms and binocular vision functions in young healthy individuals. Peer J. 2019;4(7):e7050. DOI: 10.7717/peerj.7050.
20. Huang H.M., Chang D.S.T., Wu P.C. The association between near work activities and myopia in children — a systematic review and meta-analysis. PLoS One. 2015;10(10):e0140419. DOI: 10.1371/journal.pone.0140419.
21. Enthoven C.A., Tideman J.W.L., Polling J.R. et al. The impact of computer use on myopia development in childhood: The Generation R study. Prev Med. 2020;132:105988. DOI: 10.1016/j.ypmed.2020.105988.
22. Hynes N.J., Cufflin M.P., Hampson K.M. et al. The effect of image resolution of display types on accommodative microfluctuations. Ophthalmic Physiol Opt. 2022;42(3):514–525. DOI: 10.1111/opo.12949.
23. Zhang M., Tang L.P., Ke H.Q. et al. Investigation on mental health of freshmen with myopia in a university in Guangdong Province. Chinese Journal of School Doctor. 2015;29:414–415,417.
24. Liu X.L., Li L.N., Yuan J. Personality characteristics and psychological status of high school students with myopia. Chinese General Practice. 2012;15:3194–3195,3200.
25. Yokoi T., Moriyama M., Hayashi K. et al. Predictive factors for comorbid psychiatric disorders and their impact on vision-related quality of life in patients with high myopia. Int Ophthalmol. 2014;34(2):171–183. DOI: 10.1007/s10792-013-9805-8.
26. Guo L.Y., Sun H., Hu M. et al. Mental health status of parents of young patients with high myopia. J Int Med Res. 2020;48(1):0300060519873474. DOI: 10.1177/0300060519873474.
27. Ko C.H., Yen J.Y., Liu S.C. et al. The associations between aggressive behaviors and internet addiction and online activities in adolescents. J Adolesc Health. 2009;44:598–605. DOI: 10.1016/j.jadohealth.2008.11.011.
28. Hong S.B., Zalesky A., Cocchi L. et al. Decreased functional brain connectivity in adolescents with internet addiction. PLoS One. 2013;8(2):e57831. DOI: 10.1371/journal.pone.0057831.
29. Hong S.B., Kim J.W., Choi E.J. et al. Reduced orbitofrontal cortical thickness in male adolescents with internet addiction. Behav Brain Funct. 2013;9:11. DOI: 10.1186/1744-9081-9-11.
30. Ho R.C., Zhang M.W., Tsang T.Y. et al. The association between internet addiction and psychiatric co-morbidity: a meta-analysis. BMC Psychiatry. 2014;14:183. DOI: 10.1186/1471-244X-14-183.
31. Potenza M.N. The Oxford handbook of digital technologies and mental health. New York: Oxford University Press; 2020.
32. Yuan K., Qin W., Liu Y., Tian J. Internet addiction: neuroimaging findings. Commun Integr Biol. 2011;4(6):637–639. DOI: 10.4161/cib.17871.
33. Dong G., DeVito E., Huang J., Du X. Diffusion tensor imaging reveals thalamus and posterior cingulate cortex abnormalities in internet gaming addicts. J Psychiatr Res. 2012;46(9):1212–1216. DOI: 10.1016/j.jpsychires.2012.05.015.
34. Norton D.J., McBain R.K., Pizzagalli D.A. et al. Dysregulation of visual motion inhibition in major depression. Psychiatry Res. 2016;240:214–221. DOI: 10.1016/j.psychres.2016.04.028.
35. Lin F., Zhou Y., Du Y. et al. Abnormal white matter integrity in adolescents with internet addiction disorder: a tract-based spatial statistics study. PLoS One. 2012;7:e30253. DOI: 10.1371/journal.pone.0030253.
36. Li S., Wu Q., Tang C. et al. Exercise-based interventions for internet addiction: neurobiological and neuropsychological evidence. Front Psychol. 2020;11:1296. DOI: 10.3389/fpsyg.2020.01296.

37. Yuan K., Cheng P., Dong T. et al. Cortical thickness abnormalities in late adolescence with online gaming addiction. PLoS One. 2013;8:e53055. DOI: 10.1371/journal.pone.0078708.
38. Zhu Y., Zhang H., Tian M. Molecular and functional imaging of internet addiction. Biomed Res Int. 2015;2015:378675. DOI: 10.1155/2015/378675.
39. Velichkovsky B.M., Korosteleva A.N., Pannasch S. et al. Two visual systems and their eye movements: a fixation-based event-related experiment with ultrafast fMRI reconciles competing views. Sovremennye tehnologii v medicine. 2019;11(4):7–16. DOI: 10.17691/stm2019.11.4.01.
40. Charman W.N., Heron G. Microfluctuations in accommodation: an update on their characteristics and possible role. Ophthalmic Physiol Opt. 2015;35(5):476–499. DOI: 10.1111/opo.12234.
41. Milner A.D. How do the two visual streams interact with each other? Exp Brain Res. 2017;235(5):1297–1308. DOI: 10.1007/s00221-017-4917-4.
42. Goodale M.A. How (and why) the visual control of action differs from visual perception. Proc R Soc. 2014;B281:20140337. DOI: 10.1098/rspb.2014.0337.
43. Goodale M.A., Milner A.D. Separate visual pathways for perception and action. Trends Neurosci. 1992;15:20–25. DOI: 10.1016/0166-2236(92)90344-8.
44. Ахмадеев Р.Р., Мухамадеев Т.Р., Шайхутдинова Э.Ф. и др. Психовегетативные корреляты интернет-зависимого поведения подростков по результатам пупиллометрии. Медицинский вестник Башкортостана. 2022;17(6):22–27.
[Ahmadeev R.R., Mukhamadeev T.R., Shaykhutdinova E.F. Psychovegetative correlates of Internet dependent behavior in adolescents according to the results of pupillometry. Bashkortostan Medical Journal. 2022;17(6):22–27 (in Russ.)].
45. Berson D.M., Dunn F.A., Takao M. Phototransduction by retinal ganglion cells that set the circadian clock. Science. 2002;295:1070–1073. DOI: 10.1126/science.1067262.
46. Hattar S., Liao H.W., Takao M. et al. Melanopsin-containing retinal ganglion cells: architecture, projections, and intrinsic photosensitivity. Science. 2002;295(5557):1065–1070. DOI: 10.1126/science/1069609.
47. Егоров Е.А., Романова Т.Б., Рыбакова Е.Г. Зрительно-моторная интеграция: формирование, развитие, роль в офтальмологической практике. Клиническая офтальмология. 2021;21(1):14–17. DOI: 10.32364/2311-7729-2021-21-1-14-17.
[Egorov E.A., Romanova T.B., Rybakova E.G. Visual motor integration: generation, development, and its importance for ophthalmology. Russian Journal of Clinical Ophthalmology. 2021;21(1):14–17 (in Russ.)]. DOI: 10.32364/2311-7729-2021-21-1-14-17.
48. Zimmermann A., Carvalho K.M.M., Atihe C. et al. Visual development in children aged 0 to 6 years. Arq Bras Oftalmol. 2019;82(3):173–175. DOI: 10.5935/0004-2749.20190034.
49. Тарутта Е.П., Иомдина Е.Н., Тарасова Н.А. и др. Комплексный подход к профилактике и лечению прогрессирующей миопии у школьников. РМЖ. Клиническая офтальмология. 2018;2:70–76.
[Tarutta E.P., Iomdina E.N., Tarasova N.A. et al. Complex approach to the prevention and treatment of progressive myopia in school children. RMJ. Clinical ophthalmology. 2018;2:70–76 (in Russ.)].
50. Yu M., Hu Y., Han M. et al. Global risk factor analysis of myopia onset in children: A systematic review and meta-analysis. PLoS One. 2023;18(9):e0291470. DOI: 10.1371/journal.pone.0291470.
51. Зуева М.В. Созревание и пластичность зрительной системы: нейрогенез, синаптогенез и миелиногенез. Сообщение 2. Зрительная кора и зрительная лучистость. Вестник офтальмологии. 2012;128(4):70–74.
[Zueva M.V. Maturation and plasticity of visual system: neurogenesis, synaptogenesis, and myelogenesis. Report 2. Visual cortex and optic radiations. Vestnik Oftalmologii. 2012;128(4):70–74 (in Russ.)].

СВЕДЕНИЯ ОБ АВТОРАХ:

Ахмадеев Рустэм Раисович — *д.м.н., профессор, нейрофизиолог, профессор кафедры психиатрии, наркологии и психотерапии ФГБОУ ВО БГМУ Минздрава России; 450008, Россия, г. Уфа, ул. Ленина, д. 3; медицинский психолог Всероссийского центра глазной и пластической хирургии ФГБОУ ВО БГМУ Минздрава России; 450075, Россия, г. Уфа, ул. Зорге, д. 67/1; ORCID iD 0000-0002-0212-2162.*

Мухамадеев Тимур Рафаэльевич — *д.м.н., заведующий кафедрой офтальмологии с курсом ИДПО ФГБОУ ВО БГМУ Минздрава России; 450008, Россия, г. Уфа, ул. Ленина, д. 3; ORCID iD 0000-0003-3078-2464.*

Шаммасова Эльмира Раяновна — *к.м.н., врач-офтальмолог, заведующая организационно-методическим отделом Всероссийского центра глазной и пластической хирургии ФГБОУ ВО БГМУ Минздрава России; 450075, Россия, г. Уфа, ул. Зорге, д. 67/1; ORCID iD 0009-0007-1819-3241.*

Контактная информация: *Ахмадеев Рустэм Раисович, e-mail: ahmadeevr@yandex.ru.*

Прозрачность финансовой деятельности: *никто из авторов не имеет финансовой заинтересованности в представленных материалах или методах.*

Конфликт интересов *отсутствует.*

Статья поступила *27.12.2023.*

Поступила **после рецензирования** *18.01.2024.*

Принята в печать *24.01.2024.*

ABOUT THE AUTHORS:

Rustem R. Akhmadeev — *Dr. Sc. (Med.), Professor, professor of the Department of Psychiatry, Narcology, and Psychotherapy, Bashkir State Medical University; 3, Lenin str., Ufa, 450008, Russian Federation; medical psychologist of All-Russian Center for Eye and Plastic Surgery of the Bashkir State Medical University; 67/1, Zorge str., Ufa, 450075, Russian Federation; ORCID iD 0000-0002-0212-2162.*

Timur R. Mukhamadeev — *Dr. Sc. (Med.), Head of the Department of Ophthalmology with the course of the Institute of Additional Professional Education, Bashkir State Medical University; 3, Lenin str., Ufa, 450008, Russian Federation; ORCID iD 0000-0003-3078-2464.*

Elmira R. Shammasova — *C. Sc. (Med.), Head of the Organizational and Methodological Department, All-Russian Center for Eye and Plastic Surgery of the Bashkir State Medical University; 67/1, Zorge str., Ufa, 450075, Russian Federation; ORCID iD 0009-0007-1819-3241.*

Contact information: *Rustem R. Akhmadeev, e-mail: ahmadeevr@yandex.ru.*

Financial Disclosure: *no authors have a financial or property interest in any material or method mentioned.*

There is no **conflict of interest**.

Received *27.12.2023.*

Revised *18.01.2024.*

Accepted *24.01.2024.*

DOI: 10.32364/2311-7729-2024-24-1-7

Методы тонометрии при кератоконусе

В.В. Аверич, А.В. Волжанин

ФГБНУ «НИИГБ им. М.М. Краснова», Москва, Россия

РЕЗЮМЕ
Измерение внутриглазного давления (ВГД) при кератоконусе (КК) сопряжено со значительными сложностями: вследствие протрузии роговицы и изменения ее биомеханических свойств результаты применения наиболее распространенных методов тонометрии — аппланационных — имеют большую погрешность. Появление новых методов тонометрии, менее зависимых от биомеханических свойств роговицы, позволило частично нивелировать эту погрешность. К таким методам можно отнести тонометрию, основанную на новых принципах, а также динамическую контурную тонометрию. Одним из «золотых стандартов» оценки ВГД является тонометрия по Гольдману. В зарубежной литературе основной пласт сравнительных исследований посвящен сопоставлению тонометрии по Гольдману с одним или несколькими новыми вышеперечисленными методами. Однако в случае КК тонометрия по Гольдману занижает результаты ВГД и не может являться информативной. Гораздо меньшее число работ посвящено сравнению результатов ВГД с показателями тонометрии по Маклакову. Сравнению же данных тонометрии на различных стадиях КК посвящены и вовсе единичные публикации с противоречивыми результатами. Сравнение данных тонометрии при различных стадиях КК, а также изучение фундаментальных изменений гидродинамики при КК являются актуальными задачами офтальмологии на сегодняшний день.
КЛЮЧЕВЫЕ СЛОВА: роговица, кератоконус, тонометрия, внутриглазное давление, гидродинамика, золотой стандарт.
ДЛЯ ЦИТИРОВАНИЯ: *Аверич В.В., Волжанин А.В. Методы тонометрии при кератоконусе. Клиническая офтальмология. 2024;24(1):36–40. DOI: 10.32364/2311-7729-2024-24-1-7.*

Tonometry in keratoconus

V.V. Averich, A.V. Volzhanin

Krasnov Research Institute of Eye Diseases, Moscow, Russian Federation

ABSTRACT
Measurement of intraocular pressure (IOP) in keratoconus is associated with significant difficulties. Thus, because of corneal protrusion and changes in its biomechanics, the most common method of IOP measurement, applanation tonometry, provides significant error. The emergence of novel methods that are less dependent on corneal biomechanics has partially eliminated this error. These methods include tonometry based on new principles and dynamic contour tonometry. One of the "gold standards" for IOP measurement is Goldmann tonometry. Most foreign studies compare Goldman tonometry and one or more of the above-mentioned novel methods. However, in keratoconus, Goldman tonometry underestimates the IOP level and is therefore non-informative. Few studies compare IOP measurements and Maklakov tonometry. Finally, very few studies have compared IOP measurements at various stages of keratoconus, and their results are controversial. Comparing tonometry at different stages of keratoconus and studying fundamental changes in the hydrodynamics in keratoconus are relevant tasks in ophthalmology today.
KEYWORDS: cornea, keratoconus, tonometry, intraocular pressure, hydrodynamics, gold standard.
FOR CITATION: *Averich V.V., Volzhanin A.V. Tonometry in keratoconus. Russian Journal of Clinical Ophthalmology. 2024;24(1):36–40 (in Russ.). DOI: 10.32364/2311-7729-2024-24-1-7.*

Введение

Кератоконус (КК) является дегенеративно-дистрофическим заболеванием роговицы, при котором вследствие нарушения ее природной регулярности происходят прогрессирующие изменения формы и толщины, индуцирующие астигматизм и миопическую рефракцию [1]. Распространенность КК варьирует от 0,2 до 4790 случаев на 100 000 населения [2]. Помимо этого, данная кератэктазия обусловлена нарушением каркасной функции роговицы, что в свою очередь приводит к изменению ее биомеханических (или вязко-эластических) свойств и затруднению достоверного измерения внутриглазного давления (ВГД) [3].

Внутриглазное давление и методы его измерения

Внутриглазное давление — единственный модифицируемый фактор риска развития глаукомы — группы заболеваний, являющихся одной из основных причин слепоты в мире [4, 5]. В настоящее время методы тонометрии подразделяются по виду деформации фиброзных оболочек глаза, в частности роговицы: импрессионные, индуцирующие вдавление роговицы, и аппланационные, приводящие к ее уплощению. К классическому и наиболее распространенному аппланационному методу измерения офтальмотонуса относят тонометрию по Маклакову и Гольдману. Однако данные методики имеют ряд недостатков: контактность, не-

обходимость применения местной анестезии, появление артефактов и снижение точности исследования при роговичном астигматизме и патологии глазной поверхности [6, 7]. Бесконтактным аппланационным методом является пневмотонометрия, регистрирующая ВГД на основании изменения формы роговицы под воздействием воздушной струи. Несмотря на доступность вышеописанных методов, их точность сильно зависит от толщины роговицы: даже на остальных участках здоровая, но слишком толстая или тонкая роговица может значительно исказить результаты исследования [8]. На сегодняшний день существуют лишь упрощенные линейные поправочные шкалы [9–11], использование которых в клинической практике не рекомендовано последней редакцией руководства Европейского глаукомного общества [5].

Важным фактором, влияющим на результаты тонометрии, являются, помимо толщины роговицы, ее биомеханические свойства. Если при средних вязко-эластических свойствах роговицы погрешность тонометрии будет незначительной, то снижение или увеличение упругости роговицы может заметно исказить результат, что приведет к неправильной интерпретации результатов и гипо- или гипердиагностике глаукомы [12]. Помимо индивидуальных особенностей, биомеханические свойства роговицы могут изменяться при кератэктатических заболеваниях, после кераторефракционных операций и различных видов кератопластик, а также на фоне глаукомного процесса [13].

Для учета биомеханических свойств роговицы при оценке ВГД были созданы тонометры, работающие на новых принципах. Ocular Response Analyzer (ORA, Reichert, США) — это пневмотонометр, осуществляющий усовершенствованный электрооптический анализ биомеханики роговицы. Прибор работает на основе двунаправленной аппланации роговицы под воздействием воздушного импульса, т. е. ВГД оценивается как при первой аппланации, так и при второй, при возвращении роговицы из внутреннего прогиба внутрь. На основании этих результатов, а также собственной базы данных происходит расчет роговично-компенсированного ВГД (ВГДрк) и ВГД, приведенного к тонометрии по Гольдману (ВГДг). Помимо этого, определяются показатели корнеального гистерезиса (КГ) и фактора резистентности роговицы (ФРР) [14].

Прибор Corvis ST оценивает биомеханические свойства роговицы за счет определения ее прогиба при тонометрии с помощью Шеймпфлюг-камеры. Прибор позволяет определить биомеханически компенсированное ВГД (бВГД), биомеханический индекс роговицы (corvis biomechanical index, CBI) и томографический биомеханический индекс (tomographic biomechanical index, TBI). Параметр CBI определяется на основе комбинации характеристик толщины и деформации роговицы, а вычисление показателя TBI происходит на основе математического анализа с применением искусственного интеллекта [15].

В ряде современных тонометров не применяются ни аппланация, ни импрессия. Так, при динамической контурной тонометрии (ДКТ), реализованной в цифровом тонометре PASCAL, к роговице прикасается вогнутый датчик, повторяющий ее форму и имеющий в середине пьезоэлемент. Благодаря контакту датчика с парацентральной частью роговицы данный метод исключает потенциальное влияние центральной кератопахиметрии на показатели ВГД [16].

Портативный ручной прибор Icare работает на основе принципа точечной контактной тонометрии. Измерение ВГД происходит путем оценки силы отскока от роговицы тонкого зонда. Преимуществом данного метода является возможность измерения ВГД в любой точке роговицы, также Icare обладает минимальной погрешностью и обеспечивает надежную воспроизводимость измерения при различных патологических состояниях роговицы [17].

Таким образом, к настоящему времени в клинической практике применяются тонометры нового поколения, учитывающие биомеханические свойства роговицы и позволяющие получить значение ВГД с минимальной погрешностью. Однако их применимость в глазах с КК до сих пор системно не изучена.

Сравнительные исследования различных методов тонометрии при КК

Современное изучение прецизионности различных методов измерения ВГД при КК основано на сравнительной оценке полученных результатов. При этом в качестве референтной точки для сравнения, как правило, используется тонометрия по Гольдману. Имеется немалое число клинических исследований, посвященных сопоставлению и анализу результатов ДКТ с результатами тонометрии по Гольдману [18–23]. Во всех случаях цифры ВГД, определенного путем ДКТ, имели тенденцию к завышению в сравнении с цифрами ВГД при тонометрии по Гольдману: минимальная разница составила 1,6 мм рт. ст. (средняя центральная толщина роговицы (ЦТР) — 486,2 мкм) [18], максимальная — 5,4 мм рт. ст. (средняя ЦТР — 475,5 мкм) [19]. В исследовании же с минимальной ЦТР (387,8 мкм) разница составила 4,3 мм рт. ст. [24]. Однако разница между тонометрией по Гольдману и ДКТ минимизируется при ВГД свыше 30 мм рт. ст. [25]. Помимо этого, результаты ДКТ в меньшей степени зависели от ЦТР и других параметров роговицы.

Применение прибора Corvis ST, как правило, сравнивали с применением бесконтактной тонометрии. Последняя при КК в большинстве случаев демонстрирует заниженные результаты [26]. В литературе также описаны способы увеличения достоверности результатов тонометрии с помощью Corvis ST при КК путем поправок на возраст, передне-заднюю ось и параметры роговицы [27]. Кроме того, биомеханические свойства роговицы, оцениваемые прибором, позволяют диагностировать КК субклинической стадии [28, 29].

Сравнение тонометрии по Гольдману, ORA, ДКТ и Tono-Pen в 118 здоровых глазах и 76 глазах с КК показало преимущество ДКТ и ORA. В обеих группах при этом наблюдалась разница в значениях ВГД, полученных с помощью разных приборов. Авторы также предполагают, что ФРР и КГ больше, чем ЦТР, влияют на результаты тонометрии [30].

Исследование на 63 глазах по сравнению ДКТ, тонометрии по Гольдману и Icare показало отсутствие зависимости ДКТ от ЦТР и кривизны роговицы. Результат тонометрии по Гольдману зависел от ЦТР, Icare — от ЦТР и кривизны роговицы. Результат при применении Icare был значительно ниже результата тонометрии по Гольдману, результат ДКТ — значительно выше, однако авторы рекомендуют применять при КК именно ДКТ вследствие ее меньшей зависимости от ЦТР [31].

Одной из последних работ является исследование на 246 глазах с КК, где ВГД было измерено с помощью то-

нометрии по Гольдману, ORA и Corvis ST. Результаты тонометрии по Гольдману и ORA коррелировали с наименьшей толщиной роговицы, наиболее же подходящим для глаз с КК было бВГД. В качестве грубой поправки авторы рекомендуют добавлять по крайней мере 2 мм рт. ст. к результатам исследования по Гольдману [32].

Тонометрия и стадия КК

В настоящий момент имеется всего два исследования, посвященных взаимосвязи данных тонометрии со стадией КК. При исследовании 202 глаз, распределенных по стадиям КК согласно классификации Амслера, сравнили результаты тонометрии по Гольдману, ДКТ, применения ORA и тонометра Tono-Pen. Результаты ДКТ и ВГДрк не отличались в зависимости от стадии КК. При первой стадии КК результаты измерения ВГД по Гольдману и результаты применения Tono-Pen были сопоставимы, при более развитых стадиях результаты тонометрии отличались для всех четырех приборов. ВГДг в этой работе было единственным показателем, который коррелировал с ЦТР [33].

В другой работе на 114 глазах с использованием тонометрии по Гольдману и ДКТ не было обнаружено какой-либо взаимосвязи ВГД со стадией КК. Также авторы отмечают, что хотя эти методы тонометрии не зависят от толщины роговицы, они не являются взаимозаменяемыми при наблюдении больных с КК [34].

В одном из сравнений бесконтактной тонометрии и ДКТ авторы делают вывод о независимости результатов ДКТ от выраженности КК, хотя дизайн исследования не предполагал разделения по стадиям [35].

Тонометрия по Маклакову при КК

Ряд исследований посвящен оценке тонометрии по Маклакову при КК. Так, при сравнении различных методов тонометрии (ORA, пневмотонометрия, тонометрия по Маклакову) в группе с КК и в референтной группе пациентов без глазной патологии наиболее сопоставимыми оказались результаты ВГДрк по ORA и тонометрии по Маклакову, наименее сопоставимыми — ВГДг по ORA и пневмотонометрия. При этом тонометрия по Маклакову, в отличие от тонометрии по Гольдману, показывала максимальные значения [36]. При увеличении стадии КК ослабление биомеханических свойств роговицы приводит к последовательному занижению результатов ВГДг и пневмотонометрии, в то время как ВГДрк остается стабильным [3]. Зависимость результата тонометрии по Маклакову от стадии КК также описана в ряде математических моделей [37].

Тонометрия после различных хирургических вмешательств при КК

При имплантации интрастромальных сегментов их количество не влияет на результаты применения Icare и тонометрии по Гольдману. После такого вмешательства результаты использования Icare более сопоставимы с результатами тонометрии по Гольдману, чем ДКТ [38–40].

Кросслинкинг роговицы при КК сопровождается преходящим повышением офтальмотонуса и КГ с ФРР, сохраняющимся в течение 1 мес. [41, 42]. Спустя 3 мес. [43], 6 мес. [44] и 1 год [45] после кросслинкинга все показатели ORA были сравнимы с дооперационными. Однако спустя 1 год, несмотря на сохранность ФРР и КГ, наблюдались изменения других показателей ORA, не контролировавшихся ранее, — площади под вторым пиком [45] и высоты пиков [42]. При сравнении ДКТ, тонометрии по Гольдману и ORA до и после кросслинкинга ДКТ демонстрирует более «последовательные» результаты, а с увеличением ФРР сопоставимость данных методов тонометрии становится более различна [46].

После кератопластики вследствие КК, как и до нее, ДКТ показывает более высокие значения ВГД, чем при тонометрии по Гольдману [23]. Это совпадает со сравнительными данными ДКТ и тонометрии по Гольдману после кератопластики по поводу других заболеваний [47].

Внутриглазная гидродинамика при КК

Помимо собственно тонометрии, существуют иные аспекты внутриглазной гидродинамики при КК, недостаточно изученные на сегодняшний день. Так, при КК происходит усиление легкости оттока внутриглазной жидкости, что может снижать фактическое ВГД, однако этот феномен показан в единственной работе с малой выборкой [48]. Другим малоизученным аспектом тонометрии при КК является разница результатов при измерении в центре роговицы и в ее тончайшей точке, которая при тонометрии по Шиотцу достигала 7,3 мм рт. ст. (при средней разнице в толщине в этих точках в 80 мкм) [49]. Перспективным развитием этого направления может быть оценка результатов тонометрии Icare в различных точках роговицы при КК. При суточной тонометрии у пациентов с КК максимальные значения ВГД наблюдаются приблизительно в 06:00, однако величина суточных колебаний зависит от типа тонометра — тонометр Tono-Pen показывает больший размах, чем тонометрия по Гольдману с поправкой на астигматизм; тонометрия же по Гольдману без такой поправки демонстрирует минимальные колебания [50].

Помимо проблем прецизионности результатов тонометрии, интерес представляют также фундаментальные проблемы состояния ВГД при КК. Так, известно о большей восприимчивости глаз с КК к развитию вторичной стероид-индуцированной офтальмогипертензии и глаукомы [51]. Хотя надавливание на склеру не вызывает значимых кератотопографических изменений в здоровых глазах, при КК воздействие такой же силы индуцирует увеличение кривизны роговицы, особенно у пациентов младше 30 лет [52]. В глазах с КК, как и в глазах без патологии, на биомеханические свойства роговицы может влиять состояние роговичного эндотелия [53]. Хотя к текущему моменту имеется множество исследований биомеханических свойств здоровой роговицы *ex vivo*, число подобных работ на роговицах с КК крайне мало, а в последнее время в основном изучаются результаты применения ORA и Corvis ST [54].

Заключение

Изменения роговицы при КК вносят значимый вклад в результаты тонометрии, занижая ее результаты при тонометрии по Гольдману и пневмотонометрии. Современные тонометрические методы — применение ORA, Corvis ST, ДКТ, Icare — являются предпочтительными при измерении ВГД у больных с КК. Тонометрия по Маклакову при КК

изучена недостаточно, а результаты исследований противоречат результатам тонометрии по Гольдманну — другого распространенного метода, также основанного на принципе аппланации роговицы. Таким образом, появление современных методов тонометрии позволило значительно улучшить достоверность исследования ВГД при КК, а также изучить биомеханические свойства роговицы *in vivo*. Тем не менее сравнительное исследование различных методов измерения ВГД при различных стадиях КК остается актуальной задачей.

Литература / References

1. Аветисов С.Э., Аверич В.В., Патеюк Л.С. Кератоконус: основные направления исследований. Вестник офтальмологии. 2023;139(3-2):11–20. DOI: 10.17116/oftalma202313903211.
[Avetisov S.E., Averich V.V., Pateyuk L.S. Keratoconus: main directions of research. Vestnik Oftalmologii. 2023;139(3-2):11–20 (in Russ.)]. DOI: 10.17116/oftalma202313903211.
2. Santodomingo-Rubido J., Carracedo G., Suzaki A. et al. Keratoconus: An updated review. Cont Lens Anterior Eye. 2022;45(3):101559. DOI: 10.1016/j.clae.2021.101559.
3. Бубнова И.А., Аверич В.В., Белоусова Е.В. Влияние биомеханических свойств роговицы на показатели ВГД при кератоконусе. The EYE ГЛАЗ. 2019;21(4(128)):15–19. DOI: 10.33791/2222-4408-2019-4-15-19.
[Bubnova I.A., Averich V.V., Belousova E.V. Influence of corneal biomechanical properties on IOP indices in patients with keratoconus. The EYE GLAZ. 2019;21(4(128)):15–19 (in Russ.)]. DOI: 10.33791/2222-4408-2019-4-15-19.
4. GBD 2019 Blindness and Vision Impairment Collaborators; Vision Loss Expert Group of the Global Burden of Disease Study. Causes of blindness and vision impairment in 2020 and trends over 30 years, and prevalence of avoidable blindness in relation to VISION 2020: the Right to Sight: an analysis for the Global Burden of Disease Study. Lancet Glob Health. 2021;9(2):e144–e160. DOI: 10.1016/S2214-109X(20)30489-7.
5. European Glaucoma Society Terminology and Guidelines for Glaucoma. 5th ed. Br J Ophthalmol. 2021;105(Suppl 1):1–169. DOI: 10.1136/bjophthalmol-2021-egsguidelines.
6. Holladay J.T., Mark E.A., Thomas C.P. Goldmann applanation tonometry in patients with regular corneal astigmatism. Am J Ophthalmol. 1983;96(1):90–93. DOI: 10.1016/0002-9394(83)90459-2.
7. McCafferty S.J., Enikov E.T., Schwiegerling J., Ashley S.M. Goldmann tonometry tear film error and partial correction with a shaped applanation surface. Clin Ophthalmol. 2018;12:71–78. DOI: 10.2147/OPTH.S152492.
8. Stodtmeister R., Kron M., Gaus W. IOP measurement and central corneal thickness. Br J Ophthalmol. 2002;86(1):120–121. DOI: 10.1136/bjo.86.1.120.
9. Kohlhaas M., Boehm A.G., Spoerl E. et al. Effect of central corneal thickness, corneal curvature, and axial length on applanation tonometry. Arch Ophthalmol. 2006;124(4):471–476. DOI: 10.1001/archopht.124.4.471.
10. Tonnu P.A., Ho T., Newson T. et al. The influence of central corneal thickness and age on intraocular pressure measured by pneumotonometry, non-contact tonometry, the Tono-Pen XL, and Goldmann applanation tonometry. Br J Ophthalmol. 2005;89(7):851–854. DOI: 10.1136/bjo.2004.056622.
11. Аветисов С.Э., Петров С.Ю., Бубнова И.А. и др. Влияние центральной толщины роговицы на результаты тонометрии (обзор литературы). Вестник офтальмологии. 2008;124(5):1–7.
[Avetisov S.E., Petrov S.Yu., Bubnova I.A. et al. Influence of central corneal thickness on the results of tonometry (review). Vestnik Oftalmologii. 2008;124(5):1–7 (in Russ.)].
12. Roberts C.J. Importance of accurately assessing biomechanics of the cornea. Curr Opin Ophthalmol. 2016;27(4):285–291. DOI: 10.1097/ICU.0000000000000282.
13. Маложен С.А., Белоусова Е.В. Современные возможности измерения офтальмотонуса при патологических состояниях и после оперативных вмешательств на роговице. Глаукома. Журнал НИИ ГБ РАМН. 2010;9(3):55–60.
[Malozhen S.A., Beloysova E.V.The modern iop measurement approaches in patients with corneal diseases and after penetrating keratoplasty. Glaukoma. Zhurnal NII GB RAMN. 2010;9(3):55–60 (in Russ.)].
14. Kaushik S., Pandav S.S. Ocular Response Analyzer. J Curr Glaucoma Pract. 2012;6(1):17–19. DOI: 10.5005/jp-journals-10008-1103.
15. Herber R., Ramm L., Spoerl E. et al. Assessment of corneal biomechanical parameters in healthy and keratoconic eyes using dynamic bidirectional applanation device and dynamic Scheimpflug analyzer. J Cataract Refract Surg. 2019;45(6):778–788. DOI: 10.1016/j.jcrs.2018.12.015.
16. Kanngiesser H.E., Kniestedt C., Robert Y.C. Dynamic contour tonometry: presentation of a new tonometer. J Glaucoma. 2005;14(5):344–350. DOI: 10.1097/01.ijg.0000176936.16015.4e.
17. Труфанов С.В., Маложен С.А., Антонов А.А., Макарова М.А. Современные возможности офтальмотонометрии при патологических изменениях роговицы. Вестник офтальмологии. 2022;138(1):71–77. DOI: 10.17116/oftalma202213801171.
[Trufanov S.V., Malozhen S.A., Antonov A.A., Makarova M.A. Modern capabilities of ophthalmic tonometry in pathologically altered corneas. Vestnik Oftalmologii. 2022;138(1):71–77 (in Russ.)]. DOI: 10.17116/oftalma202213801171.
18. Schädle N., Unterlauft J.D., Klink T., Geerling G. Evaluation of dynamic contour tonometry in keratoconus. Ophthalmologe. 2009;106(6):531–535. DOI: 10.1007/s00347-008-1812-1.
19. Firat P.G., Orman G., Doganay S., Demirel S. Influence of corneal parameters in keratoconus on IOP readings obtained with different tonometers. Clin Exp Optom. 2013;96(2):233–237. DOI: 10.1111/cxo.12016.
20. Klamann M.K., Maier A.K., Gonnermann J. et al. Influence of corneal thickness in keratoconic corneas on IOP measurement with IOPen, iCare, dynamic contour tonometry and Goldmann applanation tonometry. Klin Monbl Augenheilkd. 2013;230(7):697–700. DOI: 10.1055/s-0032-1328408.
21. Bayer A., Sahin A., Hurmeric V., Ozge G. Intraocular pressure values obtained by ocular response analyzer, dynamic contour tonometry, and goldmann tonometry in keratokonic corneas. J Glaucoma. 2010;19(8):540–545. DOI: 10.1097/IJG.0b013e3181ca7aeb.
22. Papastergiou G.I., Kozobolis V., Siganos D.S. Assessment of the pascal dynamic contour tonometer in measuring intraocular pressure in keratoconic eyes. J Glaucoma. 2008;17(6):484–488. DOI: 10.1097/IJG.0b013e3181622502.
23. Meyenberg A., Iliev M.E., Eschmann R., Frueh B.E. Dynamic contour tonometry in keratoconus and postkeratoplasty eyes. Cornea. 2008;27(3):305–310. DOI: 10.1097/ICO.0b013e31815dcf97.
24. Barreto J.Jr., Babic M., Vessani R.M., Susanna R.Jr. Dynamic contour tonometry and goldman applanation tonometry in eyes with keratoconus. Clinics (Sao Paulo). 2006;61(6):511–514. DOI: 10.1590/s1807-59322006000600004.
25. Zabek O., Panos G.D., Sagri D. et al. Intraocular Pressure Elevation in Keratoconus with Coexisting Pseudoexfoliation Glaucoma: How Important is the Method of Measurement? Klin Monbl Augenheilkd. 2020;237(4):392–395. DOI: 10.1055/a-1101-8918.
26. Nishida T., Kojima T., Kataoka T. et al. Evaluation of Biomechanically Corrected Intraocular Pressure Measurements in Keratoconus and Forme Fruste Keratoconus. Ophthalmic Res. 2020;63(6):541–549. DOI: 10.1159/000506839.
27. Alvani A., Hashemi H., Pakravan M. et al. Correction methods for noncontact intraocular pressure measurement in patients with keratoconus and healthy individuals. Arq Bras Oftalmol. 2022;85(5):490–497. DOI: 10.5935/0004-2749.20220072.
28. Wu Y., Li X.L., Yang S.L. et al. Examination and discriminant analysis of corneal biomechanics with CorVis ST in keratoconus and subclinical keratoconus. Beijing Da Xue Xue Bao Yi Xue Ban. 2019;51(5):881–886. DOI: 10.19723/j.issn.1671-167X.2019.05.015.
29. Chen Y., Rong H., Liu W. et al. Agreement of Corrected Intraocular Pressure Values Between Corvis ST and Pentacam in Patients With Keratoconus, Subclinical Keratoconus, and Normal Cornea. Cornea. 2021;40(11):1426–1432. DOI: 10.1097/ICO.0000000000002707.
30. Mollan S.P., Wolffsohn J.S., Nessim M. et al. Accuracy of Goldmann, ocular response analyser, Pascal and TonoPen XL tonometry in keratoconic and normal eyes. Br J Ophthalmol. 2008;92(12):1661–1665. DOI: 10.1136/bjo.2007.136473.
31. Özcura F., Yildirim N., Tambova E., Şahin A. Evaluation of Goldmann applanation tonometry, rebound tonometry and dynamic contour tonometry in keratoconus. J Optom. 2017;10(2):117–122. DOI: 10.1016/j.optom.2016.04.005.
32. Knauf D., Seitz B., Schiessl G. et al. Analysis of Various Modalities for Intraocular Pressure Measurement in Relation to Keratoconus Severity in 246 Eyes of the Homburg Keratoconus Center. Cornea. 2023;42(7):829–836. DOI: 10.1097/ICO.0000000000003170.
33. Altinkaynak H., Kocasarac C., Dundar H. et al. Which tonometry in eyes with keratoconus? Eye (Lond). 2016;30(3):431–437. DOI: 10.1038/eye.2015.248.
34. Unterlauft J.D., Schadle N., Kasper K. et al. Comparison of dynamic contour tonometry and Goldmann applanation tonometry in keratoconus. Cornea. 2011;30(10):1078–1082. DOI: 10.1097/ICO.0b013e31820cd3d6.
35. Read S.A., Collins M.J. Intraocular pressure in keratoconus. Acta Ophthalmol. 2011;89(4):358–364. DOI: 10.1111/j.1755-3768.2009.01690.x.
36. Бубнова И.А., Антонов А.А., Новиков И.А. и др. Сравнение различных показателей ВГД у пациентов с измененными биомеханическими свойствами роговицы. Глаукома. Журнал НИИ ГБ РАМН. 2011;1:12–16.
[Bubnova I.A., Antonov A.A., Novikov I.A. et al. Comparision of some iop indices by patients with changed biomechanical properties of cornea. Glaukoma. Zhurnal NII GB RAMN. 2011;1:12–16 (in Russ.)].
37. Рубашова Д.А. Исследование влияния кератоконуса на результаты тонометрии по методу Маклакова. Российский журнал биомеханики. 2013;17(2(60)):84–92.
[Rubashova D.A. Study of the influence of keratoconus on the results of tonometry using the Maklakov method. Rossiyskiy zhurnal biomekhaniki. 2013;17(2(60)):84–92 (in Russ.)].
38. Arribas-Pardo P., Mendez-Hernandez C., Cuiña-Sardiña R. et al. Measuring intraocular pressure after intrastromal corneal ring segment implantation with rebound tonometry and Goldmann applanation tonometry. Cornea. 2015;34(5):516–520. DOI: 10.1097/ICO.0000000000000374.
39. Arribas-Pardo P., Mendez-Hernandez C., Cuiña-Sardiña R. et al. Tonometry after Intrastromal Corneal Ring Segments for Keratoconus. Optom Vis Sci. 2017;94(10):986–992. DOI: 10.1097/OPX.0000000000001120.
40. Mendez-Hernandez C., Arribas-Pardo P., Cuina-Sardina R. et al. Measuring Intraocular Pressure in Patients With Keratoconus With and Without Intrastromal Corneal Ring Segments. J Glaucoma. 2017;26(1):71–76. DOI: 10.1097/IJG.0000000000000549.
41. Goldich Y., Barkana Y., Morad Y. et al. Can we measure corneal biomechanical changes after collagen cross-linking in eyes with keratoconus? A pilot study. Cornea. 2009;28(5):498–502. DOI: 10.1097/ICO.0b013e318190734d.
42. Vinciguerra P., Albe E., Mahmoud A.M. et al. Intra- and postoperative variation in ocular response analyzer parameters in keratoconic eyes after corneal cross-linking. J Refract Surg. 2010;26(9):669–676. DOI: 10.3928/1081597X-20100331-01.
43. Hallahan K.M., Rocha K., Roy A.S. et al. Effects of corneal cross-linking on ocular response analyzer waveform-derived variables in keratoconus and postrefractive surgery ectasia. Eye Contact Lens. 2014;40(6):339–344. DOI: 10.1097/ICL.0000000000000090.
44. Sedaghat M., Naderi M., Zarei-Ghanavati M. Biomechanical parameters of the cornea after collagen crosslinking measured by waveform analysis. J Cataract Refract Surg. 2010;36(10):1728–1731. DOI: 10.1016/j.jcrs.2010.06.056.

45. Spoerl E., Terai N., Scholz F. et al. Detection of biomechanical changes after corneal cross-linking using Ocular Response Analyzer software. J Refract Surg. 2011;27(6):452–457. DOI: 10.3928/1081597X-20110106-01.
46. Gkika M.G., Labiris G., Kozobolis V.P. Tonometry in keratoconic eyes before and after riboflavin/UVA corneal collagen crosslinking using three different tonometers. Eur J Ophthalmol. 2012;22(2):142–152. DOI: 10.5301/EJO.2011.8328.
47. Ceruti P., Morbio R., Marraffa M., Marchini G. Comparison of dynamic contour tonometry and goldmann applanation tonometry in deep lamellar and penetrating keratoplasties. Am J Ophthalmol. 2008;145(2):215–221. DOI: 10.1016/j.ajo.2007.10.003.
48. Goodman W.T., Mathers W.D., Munden P.M. et al. A study of aqueous humor dynamics in keratoconus. Exp Eye Res. 1996;62(1):95–99. DOI: 10.1006/exer.1996.0011.
49. Böhm A., Kohlhaas M., Lerche R.C. et al. Measuring intraocular pressure in keratoconus. Effect of the changed biomechanics. Ophthalmologe. 1997;94(11):771–774. DOI: 10.1007/s003470050201.
50. Merola R.V., Cronemberger S., Veloso A.W., Diniz-Filho A. Twenty-four hours intraocular pressure in keratoconic eyes assessed by applanation tonometry and Tono-Pen AVIA. Int J Ophthalmol. 2022;15(1):52–58. DOI: 10.18240/ijo.2022.01.08.
51. Kanellopoulos A.J., Cruz E.M., Ang R.E., Asimellis G. Higher incidence of steroid-induced ocular hypertension in keratoconus. Eye Vis (Lond). 2016;3:4. DOI: 10.1186/s40662-016-0035-9.
52. McMonnies C.W., Boneham G.C. Corneal responses to intraocular pressure elevations in keratoconus. Cornea. 2010;29(7):764–770. DOI: 10.1097/ICO.0b013e3181ca2b75.
53. Alvani A., Hashemi H., Pakravan M. et al. Dynamic corneal biomechanics in different cell layers: in keratoconus and normal eyes. Ophthalmic Physiol Opt. 2021;41(2):414–423. DOI: 10.1111/opo.12768.
54. Vellara H.R., Patel D.V. Biomechanical properties of the keratoconic cornea: a review. Clin Exp Optom. 2015;98(1):31–38. DOI: 10.1111/cxo.12211.

СВЕДЕНИЯ ОБ АВТОРАХ:
Аверич Вероника Валерьевна — *к.м.н., младший научный сотрудник отдела рефракционных нарушений ФГБНУ «НИИГБ им. М.М. Краснова»; 119021, Россия, г. Москва, ул. Россолимо, д. 11, корп. А; ORCID iD 0000-0001-5778-4123.*
Волжанин Андрей Вячеславович — *к.м.н., младший научный сотрудник отдела глаукомы ФГБНУ «НИИГБ им. М.М. Краснова»; 119021, Россия, г. Москва, ул. Россолимо, д. 11, корп. А; ORCID iD 0000-0002-1421-8882.*
Контактная информация: *Аверич Вероника Валерьевна, e-mail: veronikky@mail.ru.*
Прозрачность финансовой деятельности: *никто из авторов не имеет финансовой заинтересованности в представленных материалах или методах.*
Конфликт интересов *отсутствует.*
Статья поступила *10.11.2023.*
Поступила **после рецензирования** *01.12.2023.*
Принята в печать *22.12.2023.*

ABOUT THE AUTHORS:
Veronika V. Averich — *C. Sc. (Med.), junior researcher of the Department of Refractive Errors, Krasnov Research Institute of Eye Diseases; 11A, Rossolimo str., Moscow, 119021, Russian Federation; ORCID iD 0000-0001-5778-4123.*
Andrey V. Volzhanin — *C. Sc. (Med.), junior researcher of the Department of Glaucoma, Krasnov Research Institute of Eye Diseases; 11A, Rossolimo str., Moscow, 119021, Russian Federation; ORCID iD 0000-0002-1421-8882.*
Contact information: *Veronika V. Averich, e-mail: veronikky@mail.ru.*
Financial Disclosure: *no authors have a financial or property interest in any material or method mentioned.*
There is no **conflict of interest**.
Received *10.11.2023.*
Revised *01.12.2023.*
Accepted *22.12.2023.*

XVI НАУЧНО-ПРАКТИЧЕСКАЯ КОНФЕРЕНЦИЯ
МЕДЗНАНИЯ+
ОФТАЛЬМОЛОГИЧЕСКИЕ ОБРАЗОВАТЕЛЬНЫЕ УНИВЕРСИТЕТЫ

Очно: Москва, Павелецкая, ул. Бахрушина 11, отель Меркурий Павелецкая
Онлайн-трансляция доступна на сайте www.medq.ru
11 апреля 2024
БАЛЛЫ НМО
Аветисов С.Э.
д.м.н., академик РАН, профессор
Больше мероприятий на нашем сайте
КОНТАКТЫ: www.medq.ru info@medq.ru +7 495 116 03 77

DOI: 10.32364/2311-7729-2024-24-1-8

Генная терапия наследственных заболеваний сетчатки — современное состояние проблемы

О.И. Оренбуркина[1], А.Э. Бабушкин[2]

[1]Всероссийский центр глазной и пластической хирургии ФГБОУ ВО БГМУ Минздрава России, Уфа, Россия
[2]Уфимский НИИ глазных болезней ФГБОУ ВО БГМУ Минздрава России, Уфа, Россия

РЕЗЮМЕ
Наследственные заболевания сетчатки (НЗС), являясь орфанными заболеваниями, имеют высокую социальную значимость ввиду выраженных нарушений зрения и инвалидности пациентов в детском и трудоспособном возрасте. Известно более 100 нозологических форм НЗС, которые вызываются различными дефектами, обнаруженными примерно в 270 генах. Молекулярно-генетическая диагностика чрезвычайно важна для выявления конкретного наследственного фактора заболевания. Одним из них является белок RPE65, который в большом количестве продуцируется в пигментном эпителии сетчатки глаза. Для наследственных дистрофий сетчатки, вызванных подтвержденными биаллельными мутациями в гене *RPE65*, а именно для врожденного амавроза Лебера 2-го типа и пигментного ретинита 20-го типа, уже разработана генозаместительная терапия, предусматривающая однократное субретинальное введение препарата воретиген непарвовек. Исследования, в том числе отечественные, свидетельствуют о положительном эффекте применения данного препарата, особенно у детей. Результаты лечения с использованием генной терапии при других НЗС пока получены преимущественно в экспериментальных исследованиях, но уже сейчас есть все основания говорить о перспективности ее внедрения в клиническую практику в ближайшее время.
КЛЮЧЕВЫЕ СЛОВА: наследственные заболевания сетчатки, наследственные дистрофии сетчатки, пигментный ретинит, врожденный амавроз Лебера, генозаместительная терапия, воретиген непарвовек.
ДЛЯ ЦИТИРОВАНИЯ: *Оренбуркина О.И., Бабушкин А.Э. Генная терапия наследственных заболеваний сетчатки — современное состояние проблемы. Клиническая офтальмология. 2024;24(1):41–45. DOI: 10.32364/2311-7729-2024-24-1-8.*

State-of-the-art gene therapy for inherited retinal disorders

O.I. Orenburkina[1], A.E. Babushkin[2]

[1]Russian Center for Eye and Plastic Surgery of the Bashkir State Medical University, Ufa, Russian Federation
[2]Ufa Research Institute of Eye Diseases of the Bashkir State Medical University, Ufa, Russian Federation

ABSTRACT
Inherited retinal diseases (IRDs), which are orphan diseases, are a relevant social issue due to severe visual impairment and disability in children and working-age individuals. More than 100 IRDs caused by various defects in about 270 genes are known. Molecular genetic diagnostics is essential for identifying a specific hereditary factor of the disease. One of them is the RPE65 protein that is most highly expressed in the retinal pigment epithelium. Gene replacement therapy (GRT) with single subretinal administration of voretigene neparvovec has already been developed for hereditary retinal dystrophies caused by established biallelic mutations in the RPE65 gene, i.e., Leber congenital amaurosis 2 and retinitis pigmentosa 20. Studies (including domestic ones) have demonstrated a positive effect of this drug, particularly in children. The results of GRT for other neurological disorders have been obtained mostly in experimental studies. However, there are reasons to speak about the prospects of its future implementation in clinical practice.
KEYWORDS: inherited retinal diseases, hereditary retinal dystrophies, retinitis pigmentosa, Leber congenital amaurosis, gene replacement therapy, voretigene neparvovec.
FOR CITATION: *Orenburkina O.I., Babushkin A.E. State-of-the-art gene therapy for inherited retinal disorders. Russian Journal of Clinical Ophthalmology. 2024;24(1):41–45 (in Russ.). DOI: 10.32364/2311-7729-2024-24-1-8.*

Введение

Наследственные заболевания сетчатки (НЗС) поражают примерно одного из 2000 человек, а около 2,7 млрд здоровых людей являются носителями по крайней мере одного варианта мутаций, связанного с аутосомно-рецессивным характером заболевания. У одного из 1500 пациентов офтальмологического профиля в Российской Федерации (РФ) подтверждается генетическая патология. Известно более 100 нозологических форм НЗС, которые вызываются различными дефектами, обнаруженными примерно в 270 генах.

Хотя НЗС очень редки и потому относятся к орфанным заболеваниям, они имеют серьезную социальную значимость по причине выраженных нарушений зрения и инвалидности у пациентов в детском и трудоспособном возрасте. Интересно, что распространенность определенных форм НЗС в нашей стране варьируется в зависимости от региона. Изучение географическо-региональных особенностей НЗС дает возможность прогнозировать объемы организационно-профилактических и лечебных мероприятий в отношении пациентов данной категории [1–6].

Благодаря работам в области молекулярной биологии в последнее десятилетие было подтверждено, что различные мутации одного гена обусловливают разные фенотипические проявления и, наоборот, клинически неотличимые друг от друга формы могут быть следствием мутаций различных генов (так называемая генетическая гетерогенность). Так, например, за такими нозологическими формами, как врожденный амавроз Лебера (ВАЛ), стоит порядка 115–125 генов. Выявление его конкретного типа дает, в частности, возможность проводить генозаместительную (таргетную) терапию (ГЗТ) [7].

Наследственные заболевания сетчатки представляют собой класс офтальмологических болезней, в котором выделяют заболевания с преимущественным поражением палочковой системы и заболевания с преимущественным поражением колбочковой системы, включающие макулярные дистрофии. Согласно Международному классификатору болезней 10-го пересмотра (МБК-10) выделяют следующие основные НЗС: пигментный ретинит (ПР), который имеет преимущественно аутосомно-рецессивный, реже аутосомно-доминантный и очень редко Х-сцепленный тип наследования, ВАЛ, болезнь Штаргардта (БШ), вителлиформные макулодистрофии (в том числе болезнь Беста, колбочковая дистрофия и колбочково-палочковая дистрофия). Ниже представлена краткая характеристика некоторых наиболее часто диагностируемых заболеваний сетчатки, передающихся по наследству.

Краткая характеристика некоторых НЗС

В первую очередь это наследственные дистрофии сетчатки (НДС). В частности, из них следует отметить ПР (около 40–60% в структуре НДС) — клинически и генетически гетерогенную группу НЗС, характеризующихся диффузной прогрессирующей дегенерацией преимущественно палочковых фоторецепторов с последующей дегенерацией колбочковых фоторецепторов и пигментного эпителия сетчатки. Это прогрессирующее заболевание, которое дебютирует, как правило, в возрасте 3–7 лет. Отличительные признаки: выраженные нистагм, никталопия, тяжелая степень слабовидения вплоть до слепоты, на глазном дне — отложение пигмента по типу «костных телец» по периферии сетчатки (может быть и беспигментная форма заболевания), атрофия зрительного нерва (диск его восковидного типа) с ослаблением сосудистого рисунка сетчатки. ПР встречается с частотой 1:3000–1:5000 и является основной причиной нарушения зрения и слепоты, от которой страдают более 1,5 млн пациентов во всем мире [8, 9].

Врожденный амавроз Лебера является одной из частых причин инвалидизации детей раннего возраста с НДС. Клинически данное генетически гетерогенное заболевание проявляется, как правило, уже с рождения, значительно реже — в раннем детском возрасте, причем с первичным вовлечением палочкового аппарата сетчатки. Отличительные признаки данной патологии: слабовидение, сужение полей зрения, аметропия, сочетание «плавающего» нистагма с вялой или отсутствующей зрачковой реакцией, косоглазием, светобоязнью и глазопальцевым симптомом при нормальной картине глазного дна. Распространенность ВАЛ варьирует от 1:30 000 до 1:80 000. Это заболевание является наиболее частой причиной наследственной слепоты в детстве и составляет более 5% всех дистрофий сетчатки детского возраста. ВАЛ является причиной слепоты более чем у 20% детей, посещающих школы для слепых и слабовидящих[1] [10–12].

Болезнь Штаргардта — наиболее распространенная форма ювенильных макулярных дистрофий, чаще всего с аутосомно-рецессивным типом наследования. БШ встречается с частотой 1:8000–1:10 000, составляя около 7% всех дегенераций сетчатки. Клинически БШ характеризуется двусторонней быстропрогрессирующей потерей центрального зрения (периферическое обычно не страдает, но нарушается цветоощущение) с наличием атрофических очагов в макуле и абсолютных (относительных) полиморфных скотом. Проявляется обычно на первой-второй декаде жизни. На глазном дне выявляются желтоватые пятна разной степени четкости, которые локализуются преимущественно вокруг макулы, но могут занимать весь задний полюс в пределах сосудистых аркад. При прогрессировании заболевания пятна могут сливаться, оставляя участки атрофии. Чем раньше произошло значительное снижение зрения, тем хуже прогноз [13–18].

Особенности диагностики НЗС

В диагностике НЗС используются как рутинные клинические (тщательный сбор анамнеза, офтальмоскопия, биомикроскопия и исследование цветового зрения), так и специальные (спектральная оптическая когерентная томография (ОКТ), компьютерная периметрия, электрофизиологические исследования и др.) методы. Мультифокальная электроретинография (МфЭРГ) позволяет выявить нарушение функций сетчатки на ранней стадии ПР, в том числе в глазах с высокой остротой зрения, нормальными параметрами центрального поля зрения и ганцфельд-электроретинографии (гЭРГ), а также при низкой остроте зрения с нерегистрируемой гЭРГ, выраженном снижении световой чувствительности. МфЭРГ может быть информативна при скрининге пациентов с ПР с целью определения возможности ГЗТ. Выявление этиологического фактора заболевания, безусловно, требует обязательного проведения молекулярно-генетической диагностики. В настоящее время для осуществления полноценного обследования имеется все необходимое оборудование [19–25].

Полная расшифровка генома в 2000 г. стала существенным фактором, способствовавшим бурному развитию молекулярной генетики и проведению исследований, в том числе касающихся НЗС. Повышенное внимание уделялось белку RPE65 (в большом количестве продуцируется в пигментном эпителии сетчатки), который кодируется одноименным геном и содержится не только в палочковых, но и в колбочковых фоторецепторах и влияет на метаболизм ретиноидов, что важно для поддержания зрения [7, 26].

Молекулярно-генетическая диагностика НДС (с расшифровкой и интерпретацией результатов генетиком) в настоящее время проводится в 2 этапа [3]. Во-первых, это исследование методом NGS (секвенирование последнего поколения), который включает 3 основных и 1 дополнительный метод (по показаниям): панельное таргетное исследование с изучением группы генов

[1] Leber Congenital Amaurosis. (Electronic resource.) URL: https://aapos.org/glossary/leber-congenital-amaurosis (access date: 18.01.2024).

по конкретной нозологии (как было отмечено выше, НЗС обусловлены мутациями порядка 270 генов), исследование клинического экзома (на сегодняшний день известно уже более 7000 генов, связанных с конкретной нозологией), полноэкзомное исследование (независимо от заболевания в фокусе все кодирующие экзоны 22 000 генов), полногеномное исследование (исследуются все экзоны и некодирующие участки — интроны). Во-вторых, это прямое секвенирование по Сэнгеру (используется для установления генетического статуса человека, если у кого-либо из родственников уже выявлена причинная мутация и известно ее точное положение в гене). Второй этап обязательный, особенно при аутосомно-рецессивных формах, когда необходимо подтвердить носительство мутаций у обоих родителей. Это важно с точки зрения прогнозирования возможности проведения ГЗТ (в случае выявления мутаций на одном аллеле исключается возможность проведения ГЗТ).

Генозаместительная терапия при НЗС

Генозаместительная терапия представляется очень перспективным и эффективным видом терапии при НЗС, которые ранее считались неизлечимыми [27]. Хотя многие опубликованные результаты применения ГЗТ при НЗС преимущественно ограничены экспериментальными данными, уже накапливается опыт использования ГЗТ в клинической практике. Так, например, для НДС, вызванных подтвержденными биаллельными мутациями в гене *RPE65* (в частности, это ВАЛ 2-го типа и ПР 20-го типа), уже разработана ГЗТ, которая применяется однократно (воретиген непарвовек (ВН) зарегистрирован в США в 2017 г. для субретинального введения). К 2020 г. ГЗТ была проведена 62 пациентам [28]. Многочисленные исследования свидетельствуют о положительном эффекте данного препарата у большинства пациентов (в основном это улучшение функции палочковой системы), что проявляется в улучшении порога световой чувствительности в условиях темновой адаптации, полей зрения, фотопических и скотопических компонентов ЭРГ, амплитуды компонента зрительных вызванных потенциалов (ЗВП), кроме того, сигнальной активности в затылочной доле и двусторонней активизации коры головного мозга. Таким образом, причиной улучшения способности пациента ориентироваться в пространстве при разных уровнях освещенности является активизация коры головного мозга как следствие улучшения функции сетчатки [29–36].

В 2021 г. в РФ на базе ФГБУ «НМИЦ ГБ им. Гельмгольца» Минздрава России создан специализированный центр ГЗТ. В настоящее время определена группа пациентов (около 40 человек), подходящая по критериям для проведения ГЗТ. В ходе рабочих совещаний группой ведущих экспертов в области НДС и медицинской генетики выработан и одобрен ряд положений, способствующих внедрению в клиническую практику в РФ первого и пока единственного препарата — ВН (Швейцария)[2] в качестве средства ГЗТ *RPE65*-ассоциированных НДС. Официально разрешенный к применению вышеуказанный препарат для ГЗТ представляет собой аденоассоциированный вирус, доставляющий копию гена, специфичного для пигментного эпителия сетчатки человека, массой 65 кДа (*RPE65*) в клетки пациентов со сниженным содержанием или отсутствием белка RPE65, обеспечивая потенциал для восстановления зрительного цикла [4].

Клинико-функциональные исследования и субретинальное введение ВН проводятся в ФГБУ «НМИЦ ГБ им. Гельмгольца» Минздрава России и ФГАУ «НМИЦ «МНТК «Микрохирургия глаза» им. акад. С.Н. Федорова» (г. Москва). В частности, недавно были опубликованы обнадеживающие результаты лечения вышеуказанным препаратом первой когорты 6 российских детей в возрасте от 5 до 15 лет с ВАЛ 2-го типа и максимальным сроком наблюдения 12 мес. [37, 38]. Полученные данные с оценкой различных показателей структуры и функций сетчатки показали стабилизацию и улучшение зрительных функций. В частности, отмечено увеличение поля зрения по Гольдману во всех случаях, его сохранность фиксировали через 3 мес. после субретинального введения препарата. Также у некоторых пациентов наблюдали увеличение амплитуды ЗВП компонента Р2 на вспышку, но чаще констатировали увеличение реверсивного паттерна уже через 1 мес. после введения ВН, что свидетельствовало о повышении активности зрительной коры. После проведения лечения был также продемонстрирован положительный эффект при ахромазии (частичное или полное отсутствие цветового восприятия) в виде появления сумеречного зрения с самостоятельной адаптацией к разным уровням освещенности и развитием тританопии (нарушение восприятия голубого цвета). В настоящее время под динамическим наблюдением врачей-офтальмологов Всероссийского центра глазной и пластической хирургии ФГБОУ ВО БГМУ Минздрава России и Республиканского медико-генетического центра (г. Уфа) находятся 3 ребенка, прошедших молекулярно-генетическую диагностику в ФГБНУ «МГНЦ» и получивших ГЗТ ВН в ФГАУ «НМИЦ «МНТК «Микрохирургия глаза» им. акад. С.Н. Федорова» Минздрава России.

Воретиген непарвовек показан к применению у взрослых и детей с потерей зрения, обусловленной НДС, вызванной подтвержденными биаллельными мутациями в гене *RPE65,* которые препятствуют выработке в организме необходимого для зрения белка[2]. При этом очень важно наличие жизнеспособных клеток сетчатки, а именно участка сетчатки толщиной >100 мкм в области заднего полюса по данным ОКТ, участка сетчатки размером ≥3 дисков зрительного нерва без атрофии или пигментной дегенерации в области заднего полюса, сохранность участка поля зрения в пределах 30° от точки фиксации [39]. Кроме того, необходимо исключить сопутствующую соматическую патологию, характерную для синдромальной НДС, обратить внимание на наличие семейного анамнеза. При этом алгоритм подхода к скринингу пациентов с целью определения возможности ГЗТ должен быть следующим: ребенок — родители (они, как правило, первыми замечают у ребенка настораживающие симптомы: ухудшение зрения при низком освещении с поиском светового источника для детей в возрасте до 3 лет и «ночной слепотой» — старше 3 лет, а также увеличение времени адаптации ребенка в темноте, частые неконтролируемые ритмичные подергивания глазных яблок — нистагм) — офтальмолог/педиатр/невролог/ (по месту жительства), а также врач-генетик, врач-лаборант (необходимо иметь подтвержденный генетический диагноз!) — офтальмолог-микрохирург (анестезиолог) — психолог (реабилитация) [40].

[2] Общая характеристика лекарственного препарата Лукстурна, 5×10^{12} векторных геномов/мл, концентрат и растворитель для приготовления раствора для субретинального введения. (Электронный ресурс.) https://www.novartis.com/ru-ru/sites/novartis_ru/files/2023-08-14_131_Luxturna_SmPC_0011_v5.0_RUr.pdf. (дата обращения: 23.01.2024).

Протокол генной терапии одобрен американской FDA и Европейской комиссией. В то же время необходимо помнить и о рисках развития осложнений. Наиболее часто встречавшимися нежелательными реакциями (частота развития ≥5%), связанными с процедурой введения ВН, были гиперемия конъюнктивы, катаракта, повышение внутриглазного давления, разрыв сетчатки, макулярное отверстие, субретинальные депозиты, воспаление глаза, раздражение глаза, боль в глазу и макулопатия[2] [41, 42].

Безусловно, в мире активно ведутся клинические исследования других препаратов для ГЗТ аутосомно-рецессивных или Х-сцепленных заболеваний, например, таких наследственных офтальмологических заболеваний, как ахроматопсия (полное или частичное отсутствие восприятия цветов), Х-сцепленный ретиношизис (наследственное заболевание, которое приводит к расслоению сетчатки, проявляется только у мальчиков), БШ, хориодермия (наследственное заболевание, которое вызывает прогрессирующую потерю зрения из-за дегенерации сосудистой оболочки и сетчатки) и ряд других [43, 44].

Подводя итог, можно сказать, что ГЗТ в настоящее время и на ближайшие десятилетия становится очень актуальной, как и исследование напрямую связанного с ней генетического профиля пациента. Главной целью эффективной ГЗТ у ребенка становится недопущение у него в будущем развития терминальной стадии той или иной наследственной офтальмопатологии, т. е. потери зрения. Поэтому для успеха ГЗТ важно использование ее на ранней стадии заболевания. В более тяжелых случаях возможно проведение регенеративной терапии — применение клеток пигментного эпителия и стволовых клеток; у пациентов старше 25 лет можно попытаться выполнить протезирование сетчатки с помощью электронного имплантата сетчатки, применяемого для улучшения зрения при тяжелой форме наследственного ПР [45, 46].

Заключение

Появление эффективной генной терапии — это событие огромной важности, в частности, для пациентов с НЗС, ранее считавшимися неизлечимыми, что обрекало людей на полную слепоту и инвалидность. В настоящее время ГЗТ уже нельзя считать далекой перспективой, это объективная реальность, поскольку она обеспечивает явный положительный клинический эффект, но, к сожалению, пока применяется лишь при некоторых НДС (ПР 20-го типа и ВАЛ 2-го типа) [33, 38]. Хотя результаты использования генной терапии при других НЗС пока ограничены в основном предварительными экспериментальными исследованиями, они все же являются многообещающими в отношении использования их в скором времени в клинической практике. ▲

Литература / References

1. Tanna P., Strauss R.W. Fujinami K. et al. Stargardt disease: clinical features, molecular genetics, animal models and therapeutic options. Br J Ophthalmol. 2017;101:25–30. DOI: 10.1136/bjophthalmol-2016-308823.
2. Kumaran N., Moore A.T., Weleber R.G. et al. Leber congenital amaurosis/early-onset severe retinal dystrophy: clinical features, molecular genetics and therapeutic interventions. Br J Ophthalmol. 2017;101(9):1147–1154. DOI: 10.1136/bjophthalmol-2016-309975.
3. Зольникова И.В., Кадышев В.В., Марахонов А.В., Зинченко Р.А. Клинический полиморфизм и генетическая гетерогенность наследственных заболеваний сетчатки. Медицинская генетика 2020;19(8):42–43. DOI: 10.25557/2073-7998.2020.08.42-43.
[Zolnikova I.V., Kadyshev V.V., Marakhonov A.V., Zinchenko R.A. Clinical polymorphism and genetic heterogeneity of inherited retinal diseases. Medical genetics. 2020;19(8):42–43 (in Russ.)]. DOI: 10.25557/2073-7998.2020.08.42-43.
4. Нероев В.В., Катаргина Л.А., Кадышев В.В. Перспективы диагностики и генной терапии наследственных дистрофий сетчатки, вызванных биаллельными мутациями в гене RPE65. Российский офтальмологический журнал. 2021;14(3):78–82. DOI: 10.21516/2072-0076-2021-14-3-78-82.
[Neroev V.V., Katargina L.A., Kadyshev V.V. et al. Prospects for the diagnosis and gene therapy of inherited retinal dystrophies caused by biallelic mutations in the RPE65 gene. Russian Ophthalmological Journal. 2021;14(3):78–82 (in Russ.)]. DOI: 10.21516/2072-0076-2021-14-3-78-82.
5. Шурыгина М.Ф., Хотеева А.М. Диагностика наследственных дистрофий сетчатки с позиции генной терапии. Вестник офтальмологии. 2021;137(4):145–151. DOI: 10.17116/ oftalma2021137041145.
[Shurygina M.F., Khoteeva A.M. Diagnostics of inherited retinal degenerations by gene therapy. Vestnik Oftalmologii. 2021;137(4):145–151 (in Russ.)]. DOI: 10.17116/oftalma2021137041145.
6. Кадышев В.В., Гинтер Е.К., Куцев С.И. и др. Эпидемиология наследственных болезней органа зрения в популяциях. РМЖ. Клиническая офтальмология. 2022;22(2):69–79. DOI: 10.32364/2311-7729-2022-22-2-69-79.
[Kadyshev V.V., Ginter E.K., Kutsev S.I. et al. Epidemiology of hereditary eye disease in the populations of Russian Federation. Russian Journal of Clinical Ophthalmology. 2022;22(2):69–79 (in Russ.)]. DOI: 10.32364/2311-7729-2022-22-2-69-79.
7. Maguire A.M., Simonelli F., Pierce E.A. et al. Safety and efficacy of gene transfer for Leber's congenital amaurosis. N Engl J Med. 2008;358(21):2240–2248. DOI: 10.1056/NEJMoa0802315.
8. Berson E.L., Rosner B., Sandberg M.A. et al. Clinical trial of lutein in patients with retinitis pigmentosa receiving vitamin A. Arch Ophthalmol. 2010;128(4):403–411. DOI: 10.1001/archophthalmol.2010.32.
9. Schwartz S.G., Wang X., Chavis P. et al. Vitamin A and fish oils for preventing the progression of retinitis pigmentosa. Cochrane Database Syst Rev. 2020;186;(6):CD008428. DOI: 10.1002/14651858.
10. Den Hollander A.I., Roepman R., Koenekoop R.K., Cremers F.P.M. Leber congenital amaurosis: genes, proteins and disease mechanisms. Prog Retin Eye Res. 2008;27(4):391–419. DOI: 10.1016/j.preteyeres.2008.05.003.
11. Tsang S.H., Sharma T. Leber Congenital Amaurosis. Adv Exp Med Biol. 2018;1085:131–137. DOI: 10.1007/978-3-319-95046-4_26.
12. Leroy B.P., Birch D.G., Duncan J.L. et al. Leber congenital amaurosis due to CEP290 mutations-severe vision impairment with a high unmet medical need: A Review. Retina. 2021;41(5):898–907. DOI: 10.1097/IAE.0000000000003133.
13. Rotenstreich Y., Fishman G.A., Anderson R.J. Visual acuity loss and clinical observations in a large series of patients with Stargardt disease. Ophthalmology. 2003;110(6):1151–1158. DOI: 10.1016/S0161-6420(03)00333-6.
14. Зольникова И.В., Рогатина Е.В. Дистрофия Штаргардта: клиника, диагностика, лечение. Клиницист. 2010;1:29–33.
[Zolnikova I.V., Rogatina E.V. Stargardt's dystrophy: clinical picture, diagnosis, treatment. Klinitsist. 2010;1:29–33 (in Russ.)].
15. Abalem M.F., Otte B., Andrews C. et al. Peripheral Visual Fields in ABCA4 Stargardt Disease and Correlation With Disease Extent on Ultra-widefield Fundus Autofluorescence. Am J Ophthalmol. 2017;184:181–188. DOI: 10.1016/j.ajo.2017.10.006.
16. Schulz H.L., Grassmann F., Kellner U. et al. Mutation Spectrum of the ABCA4 Gene in 335 Stargardt Disease Patients From a Multicenter German Cohort-Impact of Selected Deep Intronic Variantsand Common SNPs. Invest Ophthal Vis Sci. 2017;58(1):394–403. DOI: 10.1167/iovs.16-19936.
17. Cicinelli M.V., Battista M., Starace V. et al. Monitoring and Management of the Patient with Stargardt Disease. Clin Optom (Auckl). 2019;11:151–165. DOI: 10.2147/OPTO.S226595.
18. Federspiel C.A., Bertelsen M., Kessel L. et al. Vitamin A in Stargardt disease-an evidence-based update. Ophthalmic Genetics. 2018;39(5):555–559. DOI: 10.1080/13816810.2018.1488174.
19. Шамшинова А.М., Залетаев Д.В., Зуева М.В. и др. Современная молекулярная генетика и наследственные дистрофии сетчатки. РМЖ. Клиническая офтальмология. 2001;4:142–147.
[Shamshinova A.M., Zaletaev D.V., Zueva M.B. et al. Modern molecular genetics and hereditary retinal dystrophies. Russian Journal of Clinical Ophthalmology. 2001;4:142–147 (in Russ.)].
20. Зольникова И.В. Современные электрофизиологические и психофизические методы диагностики при дистрофиях сетчатки (обзор литературы). Офтальмохирургия и терапия. 2004;2:30–40.
[Zolnikova I.V. Modern electrophysiological and psychophysical diagnostic methods for retinal dystrophies (literature review). Oftalmologiya i terapiya. 2004;2:30–40 (in Russ.)].
21. Шамшинова А.М., Зольникова И.В. Молекулярно-генетические основы патогенеза наследственных дистрофий сетчатки. Медицинская генетика. 2004;4:160–169.
[Shamshinova A.M., Zolnikova I.V. Molecular genetic basis of the pathogenesis of hereditary retinal dystrophies. Medical genetics. 2004;4:160–169 (in Russ.)].
22. Зольникова И.В. Мультифокальная и хроматическая макулярная электроретинограмма в диагностике пигментного ретинита. Вестник новых медицинских технологий. 2009;16(3):171–174.
[Zol'nikova I.V. Multifocaland chromatic macular electroretinogram in the diagnosis of retinitis pigmentosa. Vestnik novykh meditcinskikh tekhnologij. 2009;16(3):171–174 (in Russ.)].
23. Зольникова И.В., Милаш С.В., Черняк А.Б. и др. Толщина фоторецепторных слоев сетчатки, хориоидеи и биоэлектрическая активность макулярной области при пигментном ретините. Вестник офтальмологии. 2019;135(3):39–45. DOI: 10.17116/oftalma201913503139.

[Zol'nikova I.V., Milash S.V., Chernyak A.B. et al. Thickness of the retinal photoreceptor layers and the choroid, and bioelectrical activity of the macula in retinitis pigmentosa. Vestnik Oftalmologii. 2019;135(3):39–45 (in Russ.)]. DOI: 10.17116/oftalma201913503139.
24. Милаш С.В., Зольникова И.В., Кадышев В.В. Мультимодальная визуализация наследственных дистрофий сетчатки (серия клинических случаев). Российский офтальмологический журнал. 2020;13(4):75–82. DOI: 10.21516/2072-0076-2020-13-4-75-82.
[Milash S.V., Zolnikova I.V., Kadyshev V.V. Multimodal imaging of hereditary retinal dystrophies (a series of clinical cases). Russian Ophthalmological Journal. 2020;13(4):75–82 (in Russ.)]. DOI: 10.21516/2072-0076-2020-13-4-75-82.
25. Ронзина И.А., Шеремет Н.Л., Жоржоладзе Н.В. Мультифокальная электроретинография в оценке функционального состояния центральной зоны сетчатки при пигментном ретините. Вестник офтальмологии. 2022;138(6):44–54. DOI: 10.17116/oftalma202213806144.
[Ronzina I.A., Sheremet N.L., Zhorzholadze N.V. Multifocal electroretinography in assessment of the functional state of the central retina in patients with retinitis pigmentosa. Vestnik Oftalmologii. 2022;138(6):44–54 (in Russ.)]. DOI: 10.17116/oftalma202213806144.
26. Tang P.H., Buhusi M.C., Ma J.-X., Crouch R.K. RPE65 is present in human green/red cones and promotes photopigment regeneration in an in vitro conecell model. J Neurosci. 2011;31(50):18618–18626. DOI: 10.1523/JNEUROSCI.4265-11.2011.
27. Amato A., Arrigo A., Aragona E. et al. Gene Therapy in Inherited Retinal Diseases: An Update on Current State of the Art. Front Med (Lausanne). 2021;8:750586. DOI: 10.3389/fmed.2021.750586.
28. Gao J., Hussain R.M., Weng C.Y. Voretigene Neparvovec in Retinal Diseases: A Review of the Current Clinical Evidence. Clin Ophthalmol. 2020;14:3855–3869. DOI: 10.2147/OPTH.S231804.
29. Jacobson S.G., Cideciyan A.V., Ratnakaram R. et al. Gene therapy for Leber congenital amaurosis caused by RPE65 mutations: safety and efficacy in 15 children and adults followed up to 3 years. Arch Ophthalmol. 2012;130(1):9–24. DOI: 10.1001/archophthalmol.2011.29814.
30. Bainbridge J.W., Mehat M.S., Sundaram V. et al. Long-term effect of gene therapy on Leber's congenital amaurosis. N Engl J Med. 2015;372(20):1887–1897. DOI: 10.1056/NEJMoa1414221.
31. Weleber R.G., Pennesi M.E., Wilson D.J. et al. Results at 2 years after gene therapy for RPE65-deficient Leber congenital amaurosis and severe early-childhood-onset retinal dystrophy. Ophthalmology. 2016;123(7):1606–1620. DOI: 10.1016/j.ophtha.2016.03.003.
32. Bennett J., Wellman J., Marshall K.A. et al. Safety and durability of effect of contralateral-eye administration of AAV2 gene therapy in patients with childhood-onset blindness caused by RPE65 mutations: a follow-on phase 1 trial. Lancet. 2016;388(10045):661–672. DOI: 10.1016/s0140-6736(16)30371-3.
33. Russell S., Bennett J., Wellman J.A. et al. Efficacy and safety of voretigene neparvovec (AAV2-hRPE65v2) in patients with RPE65-mediated inherited retinal dystrophy: a randomised, controlled, open-label, phase 3 trial. Lancet. 2017;390(10097):849–860. DOI: 10.1016/S0140-6736(17)31868-8.
34. Ciulla T.A., Hussain R.M., Berrocal A.M., Nagiel A. Voretigene neparvovec-rzyl for treatment of RPE65-mediated inherited retinal diseases: a model for ocular gene therapy development. Expert Opin Biol Ther. 2020;20(6):565–578. DOI: 10.1080/14712598.2020.1740676.
35. Kang C., Scott L.J. Voretigene Neparvovec: A Review in RPE65 Mutation-Associated Inherited Retinal Dystrophy. Mol Diagn Ther. 2020;24(4):487–495. DOI: 10.1007/s40291-020-00475-6.
36. Maguire A.M., Russell S., Chung D.C. et al. Durability of Voretigene Neparvovec for Biallelic RPE65-Mediated Inherited Retinal Disease: Phase 3 Results at 3 and 4 Years. Ophthalmology. 2021;128(10):1460–1468. DOI: 10.1016/j.ophtha.2021.03.031.
37. Кадышев В.В., Зольникова И.В., Халанская О.В. и др. Наследственная дистрофия сетчатки: первые результаты после RPE65-генозаместительной терапии в России. Вестник офтальмологии. 2022;(4):48–57. DOI: 10.17116/oftalma202213804148.
[Kadyshev V.V., Zolnikova I.V., Khalanskaya O.V. et al. Inherited retinal dystrophy: first results of RPE65 gene replacement therapy in Russia. Vestnik Oftalmologii. 2022;138(4):48–57 (in Russ.)]. DOI: 10.17116/oftalma202213804148.
38. Нероев В.В., Катаргина Л.А., Харлампиди М.П. и др. Первые результаты длительного наблюдения детей в России после генной терапии наследственных дистрофий сетчатки, связанных с биаллельными мутациями в гене RPE65. Российский офтальмологический журнал. 2023;16(4):50–62. DOI: 10.21516/2072-0076-2023-16-4-50-62.
[Neroev V.V., Katargina L.A., Kharlampidi M.P. et al. First results of long-term follow-up of children in Russia after gene therapy for hereditary retinal dystrophies associated with biallelic mutations in the RPE65 gene. Russian Ophthalmological Journal. 2023;16(4):50–62 (in Russ.)]. DOI: 10.21516/2072-0076-2023-16-4-50-62.
39. Sodi A., Banfi S., Testa F. et al. RPE65-associated inherited retinal diseases: consensus recommendations for eligibility to gene therapy. Orphanet J Rare Dis. 2021;16:257. DOI: 10.1186/s13023-021-01868-4.
40. Сайдашева Э.И., Кадышев В.В., Бржеский В.В. и др. Алгоритм принятия решений при наследственных дистрофиях сетчатки, вызванных биаллельными мутациями в гене RPE65, в клинической практике врача-офтальмолога. Российский офтальмологический журнал. 2022;15(1):113–116. DOI: 10.21516/2072-0076-2022-15-1-113-116.
[Saidasheva E.I., Kadyshev V.V., Brzheskiy V.V. et al. A decision making algorithm for inherited retinal dystrophies, caused by biallelic mutations in the RPE65 gene, in the clinical practice of an ophthalmologist. Russian Ophthalmological Journal. 2022;15(1):113–116 (in Russ.)]. DOI: 10.21516/2072-0076-2022-15-1-113-116.
41. Davis J.L., Gregori N.Z., MacLaren R.E., Lam B.L. Surgical technique for subretinal gene therapy in humans with inherited retinal degeneration. Retina. 2019;39(Suppl 1):S2–S8. DOI: 10.1097/IAE.0000000000002609.
42. Gange W.S., Sisk R.A., Besirli C.G. et al. Perifoveal Chorioretinal Atrophy after Subretinal Voretigene Neparvovec-rzyl for RPE65-Mediated Leber Congenital Amaurosis. Ophthalmol Retina. 2022;6(1):58–64. DOI: 10.1016/j.oret.2021.03.016.
43. Cukras C., Wiley H.E., Jeffrey B.G. et al. Retinal AAV8-RS1 Gene Therapy for X-Linked Retinoschisis: Initial Findings from a Phase I/IIa Trial by Intravitreal Delivery. Mol Ther. 2018;26(9):2282–2294. DOI: 10.1016/j.ymthe.2018.05.025.
44. Fischer M.D., Michalakis S., Wilhelm B. et al. Safety and Vision Outcomes of Subretinal Gene Therapy Targeting Cone Photoreceptors in Achromatopsia: A Nonrandomized Controlled Trial. JAMA Ophthalmol. 2020;138(6):643–651. DOI: 10.1001/jamaophthalmol.2020.1032.
45. Закс Х.Г., Закс К., Рашитова Д. Субретинальные имплантаты сетчатки. Новая версия. Точка зрения. Восток-Запад. 2018;2:16–19. DOI: 10.25276/2410-1257-2018-2-16-19.
[Sachs H.G., Sachs Ch., Rashitova D. Subretinal implants. An update. Point of view. East-West. 2018;2:16–19 (in Russ.)]. DOI: 10.25276/2410-1257-2018-2-16-19.
46. Ho A.C., Humayun M.S., Dorn J.D. et al.; Argus II Study Group. Long-Term Results from an Epiretinal Prosthesis to Restore Sight to the Blind. Ophthalmology. 2015;122(8):1547–1554. DOI: 10.1016/j.ophtha.2015.04.032.

СВЕДЕНИЯ ОБ АВТОРАХ:
Оренбуркина Ольга Ивановна — *д.м.н., директор Всероссийского центра глазной и пластической хирургии ФГБОУ ВО БГМУ Минздрава России; 450075, Россия, г. Уфа, ул. Зорге, д. 67/1; ORCID iD 0000-0001-6815-8208.*
Бабушкин Александр Эдуардович — *д.м.н., заведующий отделом научных исследований Уфимского НИИ глазных болезней ФГБОУ ВО БГМУ Минздрава России; 450008, г. Уфа, ул. Пушкина, д. 90 / ул. Авроры, д. 14; ORCID iD 0000-0001-6700-0812.*
Контактная информация: *Оренбуркина Ольга Ивановна, e-mail: linza7@yandex.ru.*
Прозрачность финансовой деятельности: *никто из авторов не имеет финансовой заинтересованности в представленных материалах или методах.*
Конфликт интересов *отсутствует.*
Статья поступила *28.09.2023.*
Поступила **после рецензирования** *23.10.2023.*
Принята в печать *16.11.2023.*

ABOUT THE AUTHORS:
Olga I. Orenburkina — *Dr. Sc. (Med.), Director, Russian Center for Eye and Plastic Surgery of the Bashkir State Medical University; 67/1, Zorge str., Ufa, 450075, Russian Federation; ORCID iD 0000-0001-6815-8208.*
Alexandr E. Babushkin — *Dr. Sc. (Med.), Head of the Division of Scientific Researches, Ufa Research Institute of Eye Diseases of the Bashkir State Medical University; 90, Pushkin str. / 14, Avrora str., Ufa, 450008, Russian Federation; ORCID iD 0000-0001-6700-0812.*
Contact information: *Olga I. Orenburkina, e-mail: linza7@yandex.ru.*
Financial Disclosure: *no authors have a financial or property interest in any material or method mentioned.*
There is no **conflict of interest**.
Received *28.09.2023.*
Revised *23.10.2023.*
Accepted *16.11.2023.*

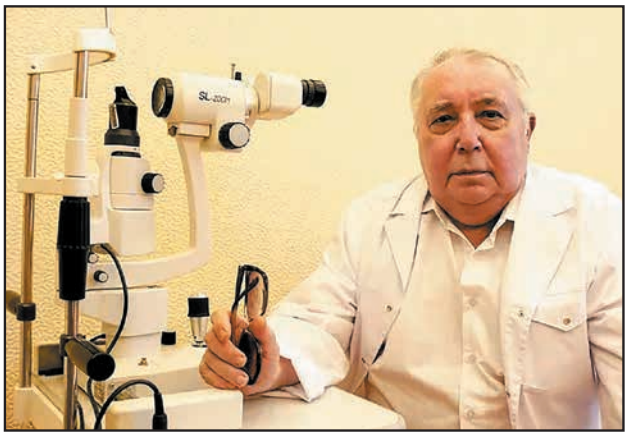

Памяти В.Н. Алексеева

26 января 2024 г. после тяжелой, продолжительной болезни ушел из жизни доктор медицинских наук, профессор Владимир Николаевич Алексеев.

Владимир Николаевич родился 5 февраля 1945 г. в Ленинграде. В 1968 г. окончил 1-й Ленинградский медицинский институт (ныне — СПбГМУ им. И.П. Павлова Минздрава России), увлекся офтальмологией, навсегда связав свою жизнь с этой специальностью. В 1970 г., после прохождения ординатуры, был принят в аспирантуру на кафедру офтальмологии Ленинградского санитарно-гигиенического медицинского института (ЛСГМИ; ныне — ФГБОУ ВО СЗГМУ им. И.И. Мечникова Минздрава России). Кандидатскую диссертацию «Отслойка сосудистой оболочки при антиглаукомных операциях» защитил досрочно. С 1973 г. до последнего дня жизни работал на кафедре офтальмологии ЛСГМИ, сначала ассистентом, с 1984 г. — доцентом. В 1988 г. Владимир Николаевич защитил докторскую диссертацию: «Осложнения и причины неудач хирургии глаукомы (прогноз, профилактика, лечение)».

В 1989–1990 гг. приобрел уникальный клинический опыт, работая в Республике Йемен, где им было выполнено более 600 глазных операций и пролечено большое количество больных с различной, зачастую экзотической, патологией.

С 1990 по 2014 г. В.Н. Алексеев возглавлял кафедру офтальмологии ЛСГМИ, после 2014 г. был ее профессором. Кафедра под его руководством одной из первых в стране стала изучать задний полюс глаза при глаукоме, свободнорадикальное окисление и роль антиоксидантной системы в патогенезе глаукомы, начала разработку компьютеризированных программ ранней диагностики, качественной и количественной оценки стабилизации глаукомного процесса, уделяла большое внимание подготовке студентов и клинических ординаторов, освоению ими практических навыков.

Владимир Николаевич был авторитетным ученым, добившимся выдающихся результатов и признания не только в России, но и в мире. Свой профессиональный путь он посвятил борьбе с глаукомой. Им опубликовано более 500 научных работ, 11 монографий, несколько глав в двух национальных руководствах, зарегистрировано 5 патентов и 17 рационализаторских предложений. В.Н. Алексеев воспитал плеяду последователей, обладал огромным творческим потенциалом, научной прозорливостью и врачебным опытом, бескорыстно делился своими знаниями с коллегами и учениками. Под его руководством были защищены 36 кандидатских и 4 докторских диссертации. Многие годы Владимир Николаевич был членом диссертационного совета в Военно-медицинской академии им. С.М. Кирова, членом правления Общества офтальмологов России, членом президиума Российского глаукомного общества, входил в состав редколлегий ведущих офтальмологических журналов: «Клиническая офтальмология», «Национальный журнал глаукома», «Белорусский офтальмологический журнал».

За выдающийся вклад в фундаментальные научные исследования и работу «Современные морфологические данные об изменениях заднего отрезка глаза при экспериментальной глаукоме» В.Н. Алексеев был удостоен гранта Российского глаукомного общества и награжден медалью «Академик Аркадий Павлович Нестеров» с присвоением почетного звания «Лауреат премии Российского глаукомного общества», награжден медалью «В память 300-летия Санкт-Петербурга».

По инициативе В.Н. Алексеева была организована ежегодная Российская глаукомная школа и научно-практическая конференция «Глаукома: теория и практика. Горизонты нейропротекции», ставшая востребованным научным мероприятием.

Владимир Николаевич был талантливым ученым, умным, разносторонне образованным человеком, мудрым наставником, добрым другом, прекрасным семьянином. Светлая память о нем навсегда сохранится в сердцах его учеников, последователей и коллег. Выражаем глубокие соболезнования родным и близким.

Коллектив кафедры офтальмологии
ФГБОУ ВО СЗГМУ им. И.И. Мечникова Минздрава России,
редколлегия журнала «Клиническая офтальмология»

Увлажняющие капли для глаз

СТИЛЛАВИТ®

одна капля – тройное действие:

NIZHPHARM GROUP

Уникальный* состав:

Защита**
Хондроитина сульфат 0,05%

Увлажнение
Гиалуронат натрия 0,16%

Восстановление
D-пантенол 1%

*Согласно данным баз ООО «Айкьювиа Солюшнс» «Розничный аудит ГЛС и БАД в РФ» и «Розничный аудит медицинских изделий» в РФ по итогам 2023 года на рынке РФ ЛС и медизделия с составом «гиалуронат натрия + хондроитина сульфат + D-пантенол» представлены только торговым наименованием «Стиллавит» (на основании состава). **Способствует стабилизации слезной пленки. РУ № ФСР 2009/05440 от 14.08.2009. Реклама. АО «Нижфарм», www.stada.ru. POS-20260212-0193

ИМЕЮТСЯ ПРОТИВОПОКАЗАНИЯ. НЕОБХОДИМО ОЗНАКОМИТЬСЯ С ИНСТРУКЦИЕЙ

КАТАЛИН / ПИРЕНОКСИН

НЕ СТАРЕЕМ ГЛАЗАМИ

- Оригинальный японский препарат для медикаментозного лечения катаракты
- Поддерживает функцию хрусталика у пациентов 40+
- Одобрен в 17 странах*

НАКВАН / БРОМФЕНАК

ОРИГИНАЛЬНЫЙ ЯПОНСКИЙ НПВП

- Купирует миоз, боль и воспаление
- Подходит для длительного применения

КРАТКАЯ ИНСТРУКЦИЯ: Торговое название препарата: КАТАЛИН®/CATALIN®. **Лекарственная форма:** таблетки для приготовления глазных капель 0,75 мг в комплекте с растворителем. МНН или группировочное название пиреноксин. **Фармакотерапевтическая группа:** катаракты средство лечения. **Показания к применению:** начальные этапы старческой катаракты. **Способ применения и дозы:** применять только путем закапывания. Непосредственно перед использованием растворить одну таблетку в 15 мл растворителя и закапывать в конъюнктивальный мешок по 1–2 капли раствора 3–5 раз в день.

* https://doi.org/10.18008/1816-5095-2022-4-857-863, журнал "Офтальмология", том 19, №4, с. 857

КРАТКАЯ ИНСТРУКЦИЯ: Регистрационный номер: ЛП-004224-100222. **Торговое наименование:** НАКВАН® **МНН:** бромфенак **Лекарственная форма:** капли глазные Фармакотерапевтическая группа: нестероидный противовоспалительный препарат (НПВП) Код АТХ: S01BC11. **Показания к применению:** симптоматическое лечение неинфекционных воспалительных заболеваний переднего отрезка глаза, в том числе воспаления после офтальмологических операций. **Способ применения и дозы:** По 1-2 капли препарата НАКВАН® в конъюнктивальный мешок 2 раза в сутки. Курс лечения определяется лечащим врачом. **Условия отпуска:** по рецепту.

Производитель: СЭНДЗЮ ФАРМАЦЕВТИКАЛ КО., ЛТД. Завод Карацу 4228-1, Аза Кадота, Ишиши, Карацу-ши, Сага-кен, Япония.

Представительство в России / Организация, принимающая претензии потребителей: ООО «Экс севен Клиникалс энд Фармасьютикалс ресеч» 194156, г. Санкт-Петербург, вн.тер.г. муниципальный округ Светлановское, пр-кт Энгельса, д. 27, литера Т, помещ. 41Н. Тел.: +7-800-777-31-57.

SENJU

РЕКЛАМА 01.09.2023

ИМЕЮТСЯ ПРОТИВОПОКАЗАНИЯ. ПЕРЕД ПРИМЕНЕНИЕМ НЕОБХОДИМО ОЗНАКОМИТЬСЯ С ИНСТРУКЦИЕЙ И ПРОКОНСУЛЬТИРОВАТЬСЯ СО СПЕЦИАЛИСТОМ

НЕ ПРОПУСТИТЕ ПАЦИЕНТОВ С ПОДОЗРЕНИЕМ НА НАСЛЕДСТВЕННЫЕ ДИСТРОФИИ СЕТЧАТКИ (НДС)

Прогрессирующая и необратимая дистрофия сетчатки начинается задолго до ухудшения зрения пациента.[1-2]

Раннее генетическое тестирование позволяет поставить окончательный диагноз и открывает широкие возможности, в том числе позволяет найти потенциальные методы лечения до потери жизнеспособности клеток сетчатки.[1,3]

Подумайте о направлении пациента на консультацию, чтобы помочь пройти раннее и полное генетическое тестирование

Список клиник Вы сможете посмотреть отсканировав QR-код

1. Menghini M, et al. Exp Opin Orphan Drugs. 2020; 8(2-3): 67-78. 2. Jacobson SG, et al. Investig Ophthal Visual Sci. 2008; 49(10): 4573-4577. 3. Garafalo AV, et al. Prog Retin Eye Res. 2019;77: 100827.

Только для медицинских и фармацевтических работников. Для распространения на территории РФ в местах проведения медицинских или фармацевтических выставок, семинаров, конференций и иных подобных мероприятий и в предназначенных для медицинских и фармацевтических работников специализированных печатных изданиях.
Использованные изображения не являются изображениями реальных пациентов.

Материал подготовлен компанией ООО «Новартис Фарма».

Россия, Москва, 125315, Ленинградский проспект, д. 70
Тел: +7 (495) 967 12 70 Факс: +7 (495) 967 12 68
www.novartis.com

717973/C&GMED/all/10.23/0

Реклама

сайт
для практикующих
врачей
всегда на связи

www.rmj.ru

Полные тексты статей
и рекомендации для практикующих врачей.

Сохраняйте заинтересовавшие вас материалы
в разделе «Избранное» после регистрации
в личном кабинете!

Реклама