Том 22, №2, 2022

ISSN 2311-7729 (Print)
ISSN 2619-1571 (Online)

Клиническая офтальмология

Russian Journal of Clinical Ophthalmology

Межрегиональная общественная организация
«Глаукомное общество»

РМЖ

ТЕМА НОМЕРА: **Диагностика и лечение глазных заболеваний**

ОРИГИНАЛЬНЫЕ СТАТЬИ

Эпидемиология наследственных болезней органа зрения в популяциях Российской Федерации
В.В. Кадышев, Е.К. Гинтер, С.И. Куцев, Ж.Г. Оганезова, Р.А. Зинченко 69

Определение факторов риска, влияющих на прогрессирование и течение первичной открытоугольной глаукомы у пациентов с разными стадиями заболевания (многоцентровое исследование)
Н.Е. Фомин, П.Ч. Завадский, А.В. Куроедов, А.В. Селезнев, З.М. Нагорнова, Д.А. Барышникова, Р.В. Авдеев, А.М. Гетманова, И.А. Глушнев, А.А. Гусаревич, Д.А. Дорофеев, С.В. Космынина, О.С. Мяконькая, Н.А. Ребенок, Ю.И. Ражко, И.И. Семенова, Т.В. Чернякова 80

Результаты анализа сетчатки при сочетанной патологии миопии средней степени и возрастной макулярной дегенерации. Подходы к лечению
Л.К. Мошетова, И.Б. Алексеев, И.В. Воробьева, Ю.А. Нам 91

Результаты применения функциональных методов исследования у детей с сахарным диабетом 1 типа в зависимости от уровня гликированного гемоглобина
В.Р. Абдулина, И.С. Степанова 99

Влияние аналогов простагландинов на колебания внутриглазного давления при изменении положения тела
А.А. Антонов, С.В. Вострухин, А.В. Волжанин, А.А. Витков, А.М. Акимов, И.И. Асиновскова 103

Первый опыт применения бролуцизумаба в лечении неоваскулярной возрастной макулярной дегенерации
А.Н. Куликов, Д.С. Мальцев, А.Ю. Малафеева, С.М. Перминова, В.Р. Жалимова, А.С. Васильев, А.А. Казак 108

ОБЗОРЫ

Роль нейровоспаления в патогенезе глаукомной оптической нейропатии
Е.А. Егоров, В.Е. Корелина, Д.В. Чередниченко, И.Р. Газизова 116

Синдром «сухого глаза» при кератоконусе: аспекты этиологии и медикаментозной коррекции
В.В. Аверич 122

Блефаропластика: исторические аспекты, терминология и современные представления
А.Д. Казанцев, Э.П. Казанцева, И.Б. Алексеев 127

Офтальмологические изменения после сочетанной трансплантации почки и поджелудочной железы
И.В. Воробьева, Е.В. Булава, Л.К. Мошетова, А.В. Пинчук 132

КЛИНИЧЕСКАЯ ПРАКТИКА

Замещение дефектов конъюнктивы: возможности и ограничения
М.Б. Гущина, А.В. Терещенко, А.В. Гущин, Д.С. Афанасьева 137

Побочные эффекты при лечении косоглазия у детей ботулиническим токсином типа А
Е.Е. Сидоренко, И.А. Останина, К.Н.М. Росельо, Д.В. Мигель, Е.И. Сидоренко 145

Главный редактор: ЕГОРОВ Евгений Алексеевич
(профессор, президент Российского глаукомного общества, Москва, Россия)
Editor-in-Chief: Evgeniy A. EGOROV (Professor, Russian Glaucoma Society President, Moscow, Russia)

Зам. главного редактора: КУРОЕДОВ Александр Владимирович
(д.м.н., профессор кафедры, Москва, Россия)
Deputy Editor-in-Chief: Aleksandr V. KUROYEDOV (Professor of Ophthalmology Department, Moscow, Russia)

Редакционная коллегия / Editorial board

АЛЕКСЕЕВ Владимир Николаевич, профессор, Санкт-Петербург, Россия
Vladimir N. ALEKSEEV, Professor, St. Petersburg, Russia

БИКБОВ Мухаррам Мухтарамович, чл.-корр. АН РБ, профессор, Уфа, Россия
Mukharram M. BIKBOV, Professor, Corresponding Member of the Academy of Sciences of the Republic of Bashkortostan, Ufa, Russia

БОТАБЕКОВА Турсунгуль Кобжасаровна, чл.-корр. АМНК, профессор, Алматы, Казахстан
Tursungul K. BOTABEKOVA, Corresponding Member of the National Academy of Medical Sciences of Kazakhstan, Professor, Almaty, Kazakhstan

БРЖЕСКИЙ Владимир Всеволодович, профессор, Санкт-Петербург, Россия
Vladimir V. BRZHESKIY, Professor, St. Petersburg, Russia

БРОВКИНА Алевтина Федоровна, академик РАН, профессор, Москва, Россия
Alevtina F. BROVKINA, Academician of the Russian Academy Science, Professor, Moscow, Russia

ЗОЛОТАРЕВ Андрей Владимирович, профессор, Самара, Россия
Andrey V. ZOLOTAREV, Professor, Samara, Russia

ЕГОРОВ Алексей Евгеньевич, профессор, Москва, Россия
Aleksey E. EGOROV, Professor, Moscow, Russia

ЕРИЧЕВ Валерий Петрович, профессор, вице-президент Российского глаукомного общества, Москва, Россия
Valeriy P. ERICHEV, Professor, Russian Glaucoma Society Vice-President, Moscow, Russia

ИВАНОВА Нанули Викторовна, профессор, Симферополь, Россия
Nanuli V. IVANOVA, Professor, Simferopol, Russia

КАСИМОВ Эльмар Мустафа Оглы, чл.-корр. НАНА, профессор, Баку, Азербайджан
Elmar M. O. KASIMOV, Corresponding Member of the Azerbaijan National Academy of Sciences, Professor, Baku, Azerbaidzhan

МОШЕТОВА Лариса Константиновна, академик РАН, профессор, Москва, Россия
Larisa K. MOSHETOVA, Professor, Academician of the Russian Academy Science, Moscow, Russia

СИДОРЕНКО Евгений Иванович, чл.-корр. РАН, профессор, Москва, Россия
Evgeniy I. SIDORENKO, Corresponding Member of the Russian Academy of Science, Professor, Moscow, Russia

СТРАХОВ Владимир Витальевич, профессор, Ярославль, Россия
Vladimir V. STRAKHOV, Professor, Yaroslavl, Russia

ЧЕРНЫХ Валерий Вячеславович, профессор, Новосибирск, Россия
Valeriy V. Chernykh, Professor, Novosibirsk, Russia

ЩУКО Андрей Геннадиевич, профессор, Иркутск, Россия
Andrey G. SHCHUKO, Professor, Irkutsk, Russia

DADA Tanuj, Professor of Ophthalmology, New Dehli, India

HARRIS Alon, Professor of Ophthalmology, Indiana, USA

HOLLÓ Gabor, Professor of Ophthalmology, Budapest, Hungary

PFEIFFER Norbert, Professor of Ophthalmology, Mainz, Germany

SHAARAWY Tarek, Ass. Professor of Ophthalmology, Geneva, Switzerland

THYGESEN John, Professor of Ophthalmology, Copenhagen, Denmark

TRAVERSO Carlo, Professor of Ophthalmology, Genova, Italy

Клиническая офтальмология *научно-клиническое рецензируемое издание*
Том 22, №2, 2022

Учредитель ООО "Русский Медицинский Журнал"
Издатель и редакция ООО "Медицина-Информ"
Адрес: 117628, г. Москва, ул. Ратная, д. 8
Телефон: +7(495) 545-09-80; факс:+7(495) 267-31-55
Электронная почта: postmaster@doctormedia.ru
URL: https://clinopht.com/
Главный редактор: профессор Е.А. Егоров
Научные редакторы: к.м.н. Ж.Г. Оганезова, к.м.н. А.Ю. Канторова, М.В. Челюканова
Редактор-корректор: Т.В. Дека
Дизайн: Д.Б. Баранов, Ю.М. Тарабрина
Распространение: М.В. Казаков, Е.В. Федорова
Техническая поддержка и версия в Интернет: К.В. Богомазов
Отпечатано: ООО «Вива-Стар» Адрес: 107023, г. Москва, ул. Электрозаводская, д. 20, стр. 3
Заказ № 314083. Тираж 7000 экз.
Распространяется по подписке (индекс 57971) Свободная цена
Зарегистрировано Федеральной службой по надзору в сфере связи, информационных технологий и массовых коммуникаций (Роскомнадзором). Свидетельство о регистрации средства массой информации ПИ №ФС77-73422 от 03 августа 2018 года
Журнал является научно-клиническим рецензируемым изданием. В связи с чем на него не распространяются требования Федерального закона от 29.12.2010 436-ФЗ «О защите детей от информации, причиняющей вред их здоровью и развитию»
Журнал входит в базу данных Scopus и Перечень ВАК **Импакт-фактор РИНЦ 2020 — 0,716**
▲ — на правах рекламы
Дата выхода в свет 25.05.2022

Russian Journal of Clinical Ophthalmology
Vol. 22, №2, 2022

Founder LLC "Russian Medical Journal"
Publisher and Editorial Office LLC "Meditsina-Inform"
Address: 8, Ratnaya str., Moscow, 117628, Russian Federation
Phone:+7 (495) 545-09-80; fax: +7(495) 267-31-55
E-mail: postmaster@doctormedia.ru
URL: https://clinopht.com/
Editor-in-Chief: Evgeniy A. Egorov
Scientific editors: Janna G. Oganezova, Anna Yu. Kantorova, Marina V. Chelyukanova
Proof-reader: Tat'yana V. Deka
Design: Dmitry B. Baranov, Yuliya M. Tarabrina
Distribution: Mikhail V. Kazakov, Elena V. Fedorova
Technical support and Internet version: Konstantin V. Bogomazov
Printed: LLC «Viva Star» Address: 20-3, Electrozavodskaya str., Moscow, 107023, Russian Federation
Order No. 314083. Circulation of 7000 copies
Distributed by subscription (index 57971)
Open price
Media outlet's registration sertificate PI No. FS77-73422 issued by the Federal Service for Supervision of Communications, Information Technology and Mass Media (Roskomnadzor) on August 03, 2018
This journal is a scientific issue for doctors. As a result, the requirements of the Federal law No. 436-FZ "On Protection of Children from Information Harmful to Their Health and Development" do not apply to this journal"
The Journal is indexed in Scopus
Date of issue: 25/05/2022

За содержание рекламных материалов редакция ответственности не несет. Опубликованные статьи не возвращаются и являются собственностью редакции. Мнение редакции не всегда совпадает с мнениями авторов. Полная или частичная перепечатка материалов без письменного разрешения редакции не допускается. Бесплатно для медицинских учреждений с условием обязательного ознакомления с размещенной рекламой.

The editorial office is not responsible for the content of advertising materials. Published articles are not returned and are the property of the editorial office. The opinion of the editorial office does not always coincide with the views of the authors. Full or partial reprinting of materials without the written permission of the editorial office is not allowed. Free for medical institutions with the condition of mandatory acquaintance with posted advertisements..

Vol. 22, №2, 2022

ISSN 2311-7729 (Print)
ISSN 2619-1571 (Online)

Клиническая офтальмология

Russian Journal of Clinical Ophthalmology

Interregional public organization «Glaucoma Society»

РМЖ

MAIN TOPIC : **Diagnosis and Treatment for Eye Diseases**

ORIGINAL RESEARCH

Epidemiology of hereditary eye disease in the populations of Russian Federation
V.V. Kadyshev, E.K. Ginter, S.I. Kutsev, Zh.G. Oganezova, R.A. Zinchenko 69

Risk factors affecting progression and course of primary open-angle glaucoma in patients with different disease stages (multicenter study)
N.E. Fomin, P.Ch. Zavadskiy, A.V. Kuroedov, A.V. Seleznev, Z.M. Nagornova, D.A. Baryshnikova, R.V. Avdeev, A.M. Getmanova, I.A. Glushnev, A.A. Gusarevich, D.A. Dorofeev, S.V. Kosmynina, O.S. Myakonkaya, N.A. Rebenok, Yu.I. Razhko, I.I. Semenova, T.V. Chernyakova 80

Retinal status in moderate myopia and age-related macular degeneration. Management strategies
L.K. Moshetova, I.B. Alekseev, I.V. Vorob'eva, Yu.A. Nam 91

Functional tests in children with type 1 diabetes and their correlation with hemoglobin A1c levels
V.R. Abdulina, I.S. Stepanova 99

Influence of prostaglandin analogues on intraocular pressure fluctuations in body position change
A.A. Antonov, S.V. Vostrukhin, A.V. Volzhanin, A.A. Vitkov, A.M. Akimov, I.I. Asinovskova 103

The first experience with brolucizumab for neovascular age-related macular degeneration
A.N. Kulikov, D.S. Maltsev, A.Yu. Malafeeva, S.M. Perminova, V.R. Zhalimova, A.S. Vasiliev, A.A. Kazak 108

REVIEW ARTICLES

Role of neuroinflammation in the pathogenesis of glaucomatous optic neuropathy
E.A. Egorov, V.E. Korelina, D.V. Cherednichenko, I.R. Gazizova 116

Dry eye disease in keratoconus: etiology and medical treatment
V.V. Averich 122

Blepharoplasty: historical aspects, terminology, and modern ideas
A.D. Kazantsev, E.P. Kazantseva, I.B. Alekseev 127

Ocular changes after simultaneous kidney-pancreas transplant
I.V. Vorobyeva, E.V. Bulava, L.K. Moshetova, A.V. Pinchuk 132

CLINICAL PRACTICE

Surgical repair of conjunctival defects: perspectives and limitations
M.B. Gushchina, A.V. Tereshchenko, A.V. Gushchin, D.S. Afanasyeva 137

Adverse reactions of botulinum toxin type A for treating strabismus in children
E.E. Sidorenko, I.A. Ostanina, K.N.M. Rosel'o, D.V. Migel', E.I. Sidorenko 145

DOI: 10.32364/2311-7729-2022-22-2-69-79

Эпидемиология наследственных болезней органа зрения в популяциях Российской Федерации

В.В. Кадышев[1], Е.К. Гинтер[1], С.И. Куцев[1], Ж.Г. Оганезова[1,2], Р.А. Зинченко[1,3]

[1]ФГБНУ «МГНЦ», Москва, Россия
[2]РНИМУ им. Н.И. Пирогова Минздрава России, Москва, Россия
[3]ФГБНУ «Национальный НИИ общественного здоровья имени Н.А. Семашко», Москва, Россия

РЕЗЮМЕ

Цель исследования: *генетико-эпидемиологическое изучение наследственных заболеваний органа зрения в разных популяциях России и сравнительный анализ полученных показателей.*

Материал и методы: *анализируемая выборка представлена 12 этническими группами из 14 регионов европейской части РФ. Обследовано все население независимо от пола и возраста. Для подтверждения конкретного типа наследования для заболеваний из гетерогенных групп весь материал подвергался многокомпонентному анализу, используемому в случаях множественной регистрации семей. Частота сегрегации оценивалась пробандовым методом Вайнберга. Использованы методы молекулярно-генетического анализа: прямое секвенирование по Сэнгеру, MLPA, AFLP, ПДРФ-анализ, полноэкзомное секвенирование. Для выявления случаев накопления наследственного заболевания в отдельных популяциях и/или этнических группах рассчитывалась его распространенность в этой популяции, использовано F-распределение, применяемое для сравнения выборок редких заболеваний.*

Результаты исследования: *собраны данные и осмотрено более 46 тыс. пациентов и членов их семей с предположительно наследственной патологией. Верифицировано 554 клинически различных наследственных заболевания у 9979 больных. Изолированная наследственная офтальмопатология (ИНОП) выявлена у 1407 (14,56%) больных и представлена 60 клиническими формами. Распространенность ИНОП в среднем составила 1:2272 человека (44,01 на 100 000). При оценке закономерностей в формировании нозологического спектра и распространенности ИНОП в каждой популяции / этнической группе с использованием анализа главных компонент было выделено 2 кластера, первый из которых содержит 6 русских популяций, а второй — 5 этнических групп Поволжья, обладающих бóльшим сходством с русскими популяциями, чем народы Северного Кавказа.*

В общей совокупности у осмотренных пациентов выявлено 57 наследственных синдромов (1051 пациент) с поражением топографически различных отделов органа зрения (как переднего, так и заднего отдела). Распространенность синдромальной наследственной офтальмопатологии в среднем составила 1:3040 человек (32,89 на 100 000).

Заключение: *данные о накоплении отдельных заболеваний важны для региональных органов здравоохранения для возможности разработки регион-специфических профилактических программ.*

Ключевые слова: *офтальмогенетика, генетико-эпидемиологическое исследование, спектр, этническая группа, тип наследования, сегрегация, накопление, изолированная и синдромальная наследственная офтальмопатология, распространенность, дистрофия сетчатки.*

Для цитирования: *Кадышев В.В., Гинтер Е.К., Куцев С.И. и др. Эпидемиология наследственных болезней органа зрения в популяциях Российской Федерации. Клиническая офтальмология. 2022;22(2):69–79. DOI: 10.32364/2311-7729-2022-22-2-69-79.*

Epidemiology of hereditary eye disease in the populations of Russian Federation

V.V. Kadyshev[1], E.K. Ginter[1], S.I. Kutsev[1], Zh.G. Oganezova[1,2], R.A. Zinchenko[1,3]

[1]Research Center for Medical Genetics, Moscow, Russian Federation
[2]Pirogov Russian National Research Medical University, Moscow, Russian Federation
[3]N.A. Semashko National Research Institute of Public Health, Moscow, Russian Federation

ABSTRACT

Aim: *genetic epidemiological study of hereditary eye diseases in various populations of the Russian Federation and comparative analysis of these findings.*

Patients and Methods: *the sample included 12 ethnic groups from 14 regions of European Russia. The entire population irrespective of gender or age was examined. To confirm a certain type of inheritance of diseases from heterogeneous groups, the material was subjected to the multicomponent analysis used in multiple family registration. The rate of segregation was evaluated using the Weinberg proband method. Molecular genetic tests (Sanger sequencing, MLPA, AFLP, RFLP, whole exome sequencing) were applied. To identify the cases of hereditary disease accumulation in individual populations and/or ethnic groups, the prevalence of certain diseases in this population was calculated using F-distribution to compare the samples of rare diseases.*

Results: *more than 46,000 patients and their relatives with presumably hereditary conditions were examined and data were collected. 554 clinically diverse hereditary diseases in 9,979 individuals were identified. Isolated hereditary eye disease (60 clinical variants) was identified*

in 1,407 patients (14.56%). The mean prevalence of isolated hereditary eye disease was 1:2,272 (or 44.01 per 100,000). When assessing patterns of nosological spectrum and prevalence of isolated hereditary eye disease in each population/ethnic group using principal component analysis, 2 clusters were isolated. The first cluster includes 6 Russian populations and the second cluster includes 5 ethnic Volga Region groups, which are more similar to Russian populations than the North Caucasus people. In general, 57 hereditary syndromes (affecting anterior and posterior eye segments) in 1,051 patients were discovered. The mean prevalence of syndromic hereditary eye disease was 1:3,040 (or 32.89 per 100,000).

Keywords: *ophthalmogenetics, genetic epidemiological study, spectrum, ethnic group, type of inheritance, segregation, accumulation, isolated and syndromic hereditary eye diseases, prevalence, retinal degeneration.*

For citation: *Kadyshev V.V., Ginter E.K., Kutsev S.I. et al. Epidemiology of hereditary eye disease in the populations of Russian Federation. Russian Journal of Clinical Ophthalmology. 2022;22(2):69–79 (in Russ.). DOI: 10.32364/2311-7729-2022-22-2-69-79.*

Введение

Наследственные болезни — заболевания, возникновение и развитие которых связаны с изменениями (мутациями) генетического материала. В зависимости от характера мутаций выделяют моногенные наследственные, хромосомные, митохондриальные и мультифакторные болезни [1]. На данный момент описано более 7130 генов [2], ассоциированных с конкретными заболеваниями, каждый из которых имеет множество генетических вариантов моногенных наследственных болезней. Каждый год идентифицируют 250–300 новых заболеваний. Изучение молекулярной природы отдельных наследственных болезней убедительно доказало наличие дифференциации между популяциями в разнообразии, распространенности, их этиологии и патогенезе — выявлены как локусная, так и аллельная гетерогенность. Генетико-эпидемиологические исследования, проведенные в европейской части РФ, также показали, что для каждого региона, каждой этнической группы (обследовано население 14 регионов — представители 11 этнических групп) разнообразие наследственных заболеваний характеризуется специфичностью как в спектре частых болезней [3–6], так и в молекулярно-генетической природе [7–10].

По данным генетико-эпидемиологических исследований, изолированные наследственные заболевания органа зрения (НЗОЗ) составляют существенную долю (до 15%) среди всей выявленной наследственной патологии [4, 5]. Суммарная распространенность НЗОЗ высока и составляет около 1:1700–1:2450 [4, 5].

По данным ВОЗ, НЗОЗ составляют не менее 35% (у детей — до 40%) случаев заболеваемости офтальмологического профиля, приводящих в 65–70% к инвалидности [11]. ВОЗ отмечает необходимость снижения доли случаев слепоты и слабовидения с учетом генетических особенностей [12]. Общее число нозологических форм, фенотипов и генов, мутации в которых вызывают конкретную патологию, в OMIM® (Online Mendelian Inheritance in Man®) составляет более 2500 (хромосомных и моногенных). Однако в настоящее время в зарубежных источниках информации о кумулятивной распространенности наследственной офтальмопатологии нет, большинство исследований освещают генетические аспекты одного или группы заболеваний или конкретную патологическую нуклеотидную последовательность, редко привязанную к клиническим особенностям [13–21]. Несмотря на широкие исследования отдельных клинических форм, по эпидемиологии заболеваний с учетом региональных/этнических особенностей в мире проведены единичные исследования. Данная ситуация обусловлена выраженной генетической гетерогенностью (локусной, аллельной), крупным размером отдельных генов и отсутствием единой классификации наследственной патологии глаз, учитывающей первичную этиологическую природу заболевания (моногенную, хромосомную и мультифакторную). Во многих странах на основании результатов генетико-эпидемиологических исследований разрабатываются или уже разработаны специфические лечебные, реабилитационные и профилактические программы, в последнее время в подобных работах стали учитываться молекулярно-генетические аспекты. Очевидно, что в настоящий момент является чрезвычайно актуальным изучение распространенности и структуры наследственных болезней с использованием широкогеномных технологий в России.

Цель исследования: генетико-эпидемиологическое изучение наследственных заболеваний органа зрения в разных популяциях России и сравнительный анализ полученных показателей.

Материал и методы

Проанализированы результаты генетико-эпидемиологических исследований, проведенных в 14 регионах европейской части РФ, с выделением пациентов с наследственным характером поражения органа зрения, как изолированной наследственной офтальмопатологии, так и входящей в состав наследственных синдромов. Обследование населения проведено по разработанному протоколу комплексных генетико-эпидемиологических исследований, подробно описанному в ряде публикаций, который остается неизменным за все время работы (накопления данных) (1983–2021 гг.), включая методы выявления пациентов и обработки материала [4–6, 22]. Протокол позволяет выявлять в популяциях максимально возможное число врожденных и наследственных заболеваний с поражением различных органов и систем по общепринятой медицинской классификации: неврологические, офтальмологические, генодерматозы, скелетные, наследственные синдромы, наследственные заболевания обмена веществ, крови, органов слуха и др.

Материал. Анализируемая выборка представлена 12 этническими группами, проживающими на европейской части РФ: русские из 6 популяций РФ (Кировская, Костромская, Тверская, Брянская, Ростовская области и Краснодарский край), 5 этнических групп, проживающих на территории Поволжья (татары из Республики Татарстан, башкиры из Республики Татарстан, марийцы из Республики Башкортостан, чуваши из Чувашской Республики, удмурты из Удмуртской Республики) и 6 народов Северного Кавказа (осетины из Республики Северная Осетия — Алания, адыгейцы из Республики Адыгея, абазины, черкесы, ногайцы и карачаевцы из Республики Карачаево-Черкесия) (табл. 1). Обследовано все население независимо от пола и возраста. С учетом того, что в анализ включено не все обследованное население, а только пред-

Таблица 1. Численность и этнический состав обследованного населения субъектов РФ
Table 1. The size and ethnicity of the population of Russian Federation regions

Субъект РФ Federal subject	**Этнический состав** Ethnicity	**Численность обследованных (численность представителей титульной нации)** Population size (of title ethnicity)
Костромская область / Kostroma Region	**Русские и др.** / Russians and other	444 476
Кировская область / Kirov Region	**Русские и др.** / Russians and other	286 600
Краснодарский край / Krasnodar region	**Русские и др.** / Russians and other	426 600
Ростовская область / Rostov Region	**Русские и др.** / Russians and other	497 460
Брянская область / Bryansk Region	**Русские и др.** / Russians and other	88 200
Тверская область / Tver Region	**Русские и др.** / Russians and other	75 000
Республика Марий Эл / Mari El Republic	**Марийцы, русские и др.** / Maris, Russians, and other	276 000 (171 571)
Республика Чувашия / Chuvash Republic	**Чуваши, русские и др.** / Chuvash, Russians, and other	264 419 (178 722)
Республика Удмуртия / Udmurt Republic	**Удмурты, русские и др.** / Udmurts, Russians, and other	267 655 (155 356)
Республика Татарстан / Republic of Tatarstan	**Татары, русские и др.** / Tatars, Russians, and other	264 098 (209 265)
Республика Башкортостан Republic of Bashkortostan	**Башкиры, русские и др.** / Bashkirs, Russians, and other	250 110 (173 765)
Республика Адыгея / Republic of Adygea	**Адыгейцы, русские и др.** / Adygeis, Russians, and other	101 800 (65 000)
Республика Карачаево-Черкесия Republic of Karachay-Cherkessia	**Карачаевцы, черкесы, абазины, ногайцы, русские и др.** Karachays, Circassian, Abazins, Nogias, Russians, and other	410 368
Республика Северная Осетия — Алания Republic of North Ossetia — Alania	**Осетины, русские и др.** / Ossetians, Russians, and other	192 760 (162 308)
Всего / Total		3 845 546 (3 195 054)

ставители титульной нации регионов, расчет проведен на численность населения 3 195 054 человека.

Методы. Осмотр семей, в которых хотя бы один пациент имел клинические проявления предположительно наследственной патологии в соответствии с общепринятой медицинской классификацией (неврологические, офтальмологические, генодерматозы, скелетные, наследственные синдромы, наследственные заболевания обмена веществ, крови, органов слуха и др.), проведен в режиме консилиума группой врачей различного профиля, специализирующихся на соответствующих наследственных болезнях (генетик, педиатр, офтальмолог, невролог, психиатр, дерматолог, ортопед, отоларинголог, сурдолог). При осмотре для постановки клинического диагноза в зависимости от типа патологии использована необходимая медицинская документация с обследованием параклиническими методами (МРТ, КТ, ЭЭГ, RH, миография, биопсия и т. д.).

Для подтверждения конкретного типа наследования (аутосомно-доминантного (АД), аутосомно-рецессивного (АР) и Х-сцепленного (Х-сц.)) для заболеваний из гетерогенных групп весь материал подвергался генетическому анализу, используемому в случаях множественной регистрации семей [23]. Частоту сегрегации оценивали пробандовым методом Вайнберга [24]. Подтверждающая ДНК-диагностика проведена в лабораториях ФГБНУ «МГНЦ». Использованы методы молекулярно-генетического анализа: прямое секвенирование по Сэнгеру, MLPA, AFLP, ПДРФ-анализ, полноэкзомное секвенирование.

Для изучения наследственных заболеваний органа зрения был составлен реестр выявленной в регионах изолированной и синдромальной офтальмопатологии. Для всех нозологических форм указывался номер по каталогу менделирующих признаков человека В. Мак-Кьюсика [2] и рассчитывалась распространенность по формуле: $f = n/N$, где n — абсолютное число больных, N — численность обследованной популяции (этнической группы). Распространенность рассчитывалась на 100 000 в соответствии с Procedural document on Epidemiology of rare disease in Orphanet (2019) [25]. Х-сц. рецессивная патология рассчитывалась на 100 000 мужчин и в среднем составила 46,44%.

Для выявления случаев накопления того или иного наследственного заболевания в отдельных популяциях и/или этнических группах рассчитывалась его распространенность в этой популяции, далее она сравнивалась со средней распространенностью заболевания среди всего обследованного населения. В качестве статистического метода оценки использовали F-распределение, применяемое для сравнения выборок редких заболеваний [26], уровень значимости $\alpha<0{,}01$. F-распределение вычислялось следующим образом: рассчитывали величину F_1 по формуле: $F_1 = [1\text{-}q / q] \times [n_1 / n_2 + 1]$, где n_1 — численность первой (1) популяции; n_2 — численность второй (2) популяции. Если полученное значение F_1 превышает пороговое значение распределения $F(\nu_1, \nu_2)$ с принятым уровнем значимости α и рассчитанными степенями свободы $\nu_1=2(n_2 + 1)$, $\nu_2=2n_1$, то распространенность данного гена в пер-

вой выборке достоверно больше частоты его во второй при уровне значимости α. Если $F_1 \leq 1$, то следует вычислить «реципрокную величину» $F_2 = [q / 1 - q] \times [n_2 n_1 / n_1 + 1]$. Процедура сравнения та же: если F_2 превосходит пороговое значение распределения $F_\alpha(\nu_1, \nu_2)$ с принятым уровнем значимости α и степенями свободы $\nu_1 = 2(n_1 + 1)$, $\nu_2 = 2n_2$, то распространенность гена во второй выборке больше распространенности его в первой выборке на уровне значимости α. В тех случаях, когда обе величины F_1 и F_2 не превосходят критических значений F-распределения, делается вывод о незначимости различий между частотами редкого фенотипа в исследованных выборках при уровне 2α.

Сравнение генетической близости популяций / этнических групп и выявление закономерностей распространенности по популяциям и этническим группам проведено при помощи анализа главных компонент с использованием программы Statistica 16.

Офтальмологические методы обследования. Выполнены стандартные и специализированные офтальмологические исследования: визометрия без коррекции и с максимально возможной оптической коррекцией, определение цветоощущения, скиаскопия, тонометрия по Маклакову, рефрактометрия, биомикроскопия, микроконтактная тонометрия (ICare), офтальмоскопия. По показаниям проводились периметрия, оптическая когерентная томография (ОКТ) и электрофизиологические исследования (ЭФИ). Исследование ОКТ предусматривало анализ структуры всех слоев сетчатки, хориоидеи, диска зрительного нерва. ЭФИ включали регистрацию зрительно вызванных потенциалов (ЗВП), электроретинографию (ЭРГ) по стандартам ISCEV (the International Society for Clinical Electrophysiology of Vision [27]).

При осмотре, сборе данных и биологического материала пациенты предоставляли письменное информированное согласие на проведение данного исследования. Исследование было одобрено этическим комитетом ФГБНУ «МГНЦ».

Результаты и обсуждение

В результате комплексного медицинского и генетического обследования населения собраны данные и осмотрено более 46 тыс. пациентов и членов их семей с предположительно наследственной патологией. После обследования всех пациентов верифицировано 554 клинически различных наследственных заболевания у 9979 больных.

Изолированная наследственная офтальмопатология

Анализ структуры и распространенности выявленных заболеваний в соответствии с классификацией по органному и системному типам заболевания (офтальмологическая, неврологическая, скелетная патология, генодерматозы, наследственные синдромы, наследственные болезни обмена, крови, органов слуха и др.) показал, что изолированная наследственная офтальмопатология (ИНОП) выявлена у 1407 (14,56%) больных и представлена 60 клиническими формами. Большинство из выявленных заболеваний характерны и для стран Европы [28]. Распространенность ИНОП в среднем составила 1:2272 человека (44,01 на 100 000). На рисунке 1 представлено распределение доли больных и нозологических форм ИНОП от всех выявленных больных

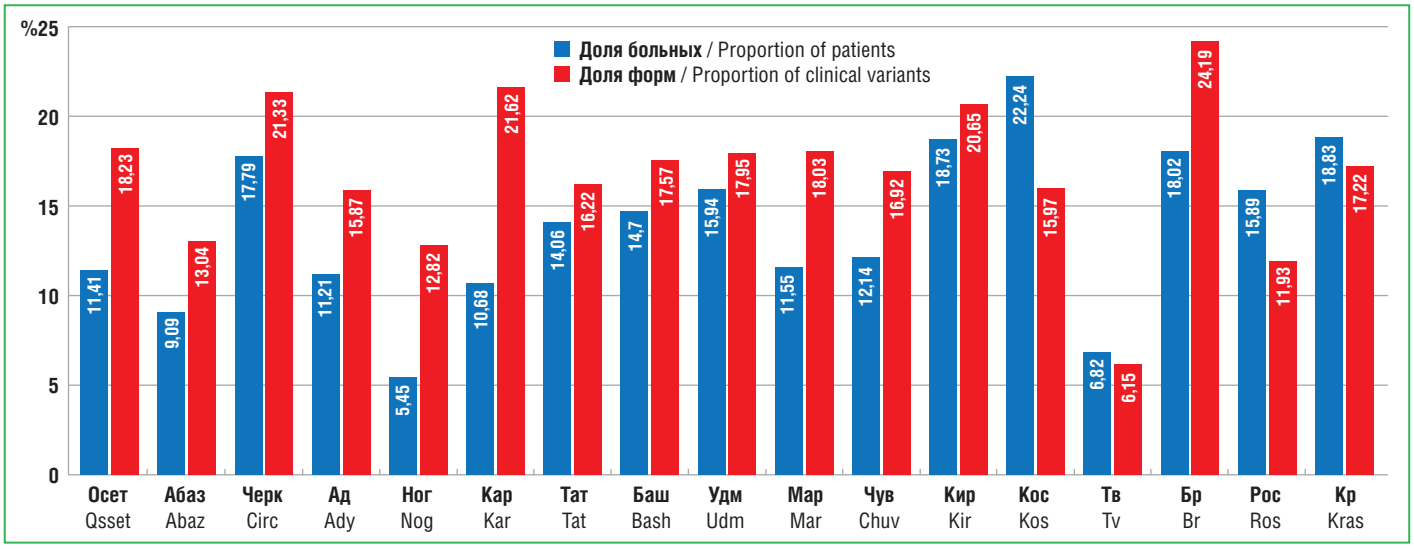

Рис. 1. Распределение доли больных и нозологических форм с НЗОЗ от всех выявленных больных с различной наследственной патологией по регионам и этническим группам

Здесь и на рис. 3, в табл. 2 и 3: Осет — осетины Республики Северная Осетия — Алания; Абаз — абазины из Карачаево-Черкесской Республики; Черк — черкесы из Карачаево-Черкесской Республики; Ад — адыгейцы из Адыгейской Республики; Ног — ногайцы из Карачаево-Черкесской Республики; Кар — карачаевцы из Карачаево-Черкесской Республики; Тат — татары из Республики Татарстан; Баш — башкиры из Республики Башкортостан; Удм — удмурты из Удмуртской Республики; Мар — марийцы из Республики Марий Эл; Чув — чуваши из Чувашской Республики; Кир — русские из Кировской области; Кос — русские из Костромской области; Тв — русские из Тверской области; Бр — русские из Брянской области; Рос — русские из Ростовской области; Кр — русские из Краснодарского края.

Fig. 1. Distribution of patients and clinical variants of hereditary eye diseases (proportions of all patients with different hereditary diseases) by regions and ethnicities

Here and on the figure 3, in table 2, table 3: Osset, Ossetians of the Republic of North Ossetia-Alania; Abaz, Abazins of the Republic of Karachay-Cherkessia; Circ, Circassians of Republic of Karachay-Cherkessia; Ady, Adygeis of the Republic of Adygea; Nog, Nogais of the Republic of Karachay-Cherkessia; Kar, Karachays of Republic of Karachay-Cherkessia; Tat, Tatars of the Republic of Tatarstan; Bash, Bashkirs of the Republic of Bashkortostan; Udm, Udmurts of the Udmurt Republic; Mar, Maris of the Mari El Republic; Chuv, Chuvash of the Chuvash Republic; Kir, Russians of the Kirov Region; Kos, Russians of the Kostroma Region; Tv, Russians of the Tver Region; Br, Russians of the Bryansk Region; Ros, Russians of the Rostov Region; Kras, Russians of the Krasnodar region.

Таблица 2. Нозологический спектр и распространенность (на 100 000 человек) наиболее частых изолированных НЗОЗ
Table 2. The spectrum of nosologies and prevalence (per 100,000) of the most common isolated hereditary eye diseases

OMIM	Диагноз Diagnosis	Тип наследования Type of inheritance	Число больных с НЗОЗ в регионах / этнических группах РФ Number of patients with isolated hereditary eye diseases in Russian regions/ethnicities																		Среднее / Mean
			Осет / Osset	Ног / Nog	Абаз / Abaz	Черк / Circ	Кар / Kar	Тат / Tat	Баш / Bash	Удм / Udm	Мар / Mar	Чув / Chuv	Ад / Ady	Рос / Ros	Кос / Kos	Кр / Kras	Кир / Kir	Тв / Tv	Бр / Br	Σ	
Наследственные заболевания с патологией заднего отрезка глаза / Hereditary diseases of posterior eye segment																					
PS268000	**Пигментный ретинит* / Retinitis pigmentosa***	**АД** / AD	14	–	–	–	4	**25***	9	–	2	2	–	32	20	13	6	–	2	**131**	**4,10**
PS268000	**Пигментный ретинит / Retinitis pigmentosa**	**АР** / AR	5	–	–	3	–	11	9	5	6	10	–	27	27	13	18	4	–	**138**	**4,32**
#248200	Болезнь Штаргардта, 1-й тип / Stargardt disease type 1	**АР** / AR	–	–	2	3	7	4	1	–	–	1	3	1	9	6	2	1	–	40	1,25
#600110	Болезнь Штаргардта, 3-й тип / Stargardt disease type 3	**АД** / AD	–	–	–	–	–	–	–	5	–	–	–	5	–	3	2	–	2	17	0,53
PS204000	**Врожденный амавроз Лебера* / Leber congenital amaurosis***	**АР** / AR	1	–	–	3	5	1	4	**6***	2	–	1	3	2	2	1	–	–	31	0,97
#193230	Витреоретинальная дегенерация / Vitreoretinal degeneration	**АД** / AD	–	–	–	–	–	–	7	1	–	–	–	–	–	–	2	–	–	12	0,38
#193220	**Хореоретинальная беспигментная дегенерация* / Non-pigmented chorioretinal degeneration***	**АД** / AD	–	–	–	–	–	2	–	1	–	–	–	**9***	–	–	–	–	–	12	0,38
#303100	**Хориодермия* / Choroideremia***	**Х-сц.** / X-linked	–	–	–	–	1	–	3	–	–	**3***	–	–	–	–	3	–	–	11	0,69
PS165500	**Атрофия зрительных нервов* / Optic atrophy***	**АД** / AD	6	–	–	**6***	–	–	1	4	1	1	–	1	3	4	7	–	4	44	1,38
PS165500	**Атрофия зрительных нервов* / Optic atrophy***	**АР** / AR	–	–	–	–	1	**4***	–	2	–	2	–	–	–	4	–	–	–	13	0,41
#165550	**Гипоплазия зрительных нервов* / Optic nerve hypoplasia***	**АД** / AD	2	–	–	0	**9***	2	–	–	–	–	–	1	–	–	–	–	–	14	0,44
PS120970	**Колбочково-палочковая дистрофия* / Cone-rod dystrophy***	**АД** / AD	–	–	–	–	4	**7***	2	1	–	–	–	–	2	7	2	–	1	26	0,81
#180200	**Ретинобластома* / Retinoblastoma***	**АД** / AD			**4***	1	2	3	2	2	1	1	–	–	–	–	–	–	–	16	0,50
PS160700	Семейная миопия высокой степени / Familial high myopia	**АД** / AD	–	–	–	–	–	**10***	–	–	–	–	–	–	–	–	–	–	–	10	0,31

Продолжение таблицы 2
Table 2 (continued)

OMIM	Диагноз Diagnosis	Тип наследования Type of inheritance	Число больных с НЗОЗ в регионах / этнических группах РФ Number of patients with isolated hereditary eye diseases in Russian regions/ethnicities																		Среднее / Mean
			Осет / Osset	Ног / Nog	Абаз / Abaz	Черк / Circ	Кар / Kar	Тат / Tat	Баш / Bash	Удм / Udm	Мар / Mar	Чув / Chuv	Ад / Ady	Рос / Ros	Кос / Kos	Кр / Kras	Кир / Kir	Тв / Tv	Бр / Br	Σ	
Наследственные заболевания с патологией придаточного аппарата и переднего отрезка глаза / Hereditary diseases of the ocular adnexa and anterior eye segment																					
178300	Наследственный врожденный птоз / Inherited congenital ptosis	**АД** / AD	2	–	3	4	7	7	15	8	8	4	7	18	4	19	14	2	1	**123**	**3,85**
#110100	**Блефарофимоз с птозом и эпикантом* / Blepharophimosis, ptosis, and epicantus inversus syndrome***	**АД** / AD	–	–	–	–	–	**9***	**13***	4	1	2	–	–	2	–	–	–	–	31	0,97
#120200	Колобома глаза / Eye coloboma	**АД** / AD	2	–	–	–	1	2	5	5	1	2	–	10	1	3	7	–	1	40	1,25
#106210	**Врожденная аниридия* / Congenital aniridia***	**АД** / AD	–	–	–	–	1	–	–	–	1	–	1	6	**10***	3	3	–	**6***	31	0,97
#122200	**Решетчатая дистрофия роговицы* / Lattice corneal dystrophy***	**АД** / AD	–	–	–	–	–	1	–	–	**5***	–	–	3	–	6	3	–	–	18	0,56
PS148300	**Кератоконус* / Keratoconus***	**АД** / AD	**17***	–	1	**6***	–	–	2	–	–	–	–	–	–	–	–	–	–	26	0,81
PS107250	Дисгенез переднего отдела глаза, 1 / Anterior eye segment dysgenesis, 1	**АД** / AD	–	–	–	–	–	3	5	–	–	–	–	–	–	5	2	–	–	15	0,47
PS116200	**Врожденная катаракта* / Congenital cataract***	**АД** / AD	10	1	2	**10***	11	16	9	**23***	7	6	–	34	33	9	18	–	4	**187**	**5,85**
PS116200	**Врожденная катаракта* / Congenital cataract***	**АР** / AR	7	–	–	3	1	5	9	4	3	**14***	3	13	10	15	16	2	4	**106**	**3,32**
#129600	Врожденная эктопия хрусталика* / Congenital ectopia lentis*	**АД** / AD	–	–	–	–	–	–	–	–	3	1	–	–	–	**6***	4	–	–	14	0,44
156850	Микрофтальмия изолированная / Isolated microphthalmia	**АД** / AD	5	–	–	–	2	–	–	3	1	–	–	–	7	–	–	–	1	19	0,59
PS251600	Микрофтальмия изолированная, 1 / Isolated microphthalmia, 1	**АР** / AR	–	–	–	1	4	–	2	1	1	4	1	2	1	–	2	–	–	19	0,59
#611040	Микрофтальмия изолированная, 5 / Isolated microphthalmia, 5	**АР** / AR	2	–	–	–	2	–	1	–	–	1	1	4	–	–	1	–	–	10	0,31

Окончание таблицы 2
Table 2 (continued)

OMIM	Диагноз Diagnosis	Тип наследования Type of inheritance	Число больных с НЗОЗ в регионах / этнических группах РФ Number of patients with isolated hereditary eye diseases in Russian regions/ethnicities																		Среднее / Mean
			Осет / Osset	Ног / Nog	Абаз / Abaz	Черк / Circ	Кар / Kar	Тат / Tat	Баш / Bash	Удм / Udm	Мар / Mar	Чув / Chuv	Ад / Ady	Рос / Ros	Кос / Kos	Кр / Kras	Кир / Kir	Тв / Tv	Бр / Br	Σ	
#611638	**Изолированный микрофтальм с колобомой* / Isolated microphthalmia and coloboma***	**АД** / AD	1	–	–	–	–	**4***	2	–	–	–	–	2	–	–	3	–	–	12	0,38
300345	Изолированный микрофтальм с колобомой / Isolated microphthalmia and coloboma	**АР** / AR	–	–	–	–	2	1	–	2	1	–	–	1	–	2	2	–	–	11	0,34
#231300	Первичная врожденная глаукома / Congenital glaucoma	**АР** / AR	2	–	–	1	2	3	1	1	2	1	–	5	–	–	8	–	1	27	0,85
#137760	**Первичная открытоугольная глаукома* / Primary open-angle glaucoma***	**АД** / AD	–	–	–	–	–	**7***	6	–	–	–	–	–	–	–	–	–	–	13	0,41
#137750	Первичная глаукома ювенильная / Juvenile glaucoma	**АД** / AD	–	–	–	–	1	2	–	–	–	–	–	3	–	2	–	–	–	11	0,34
PS310700	**Врожденный нистагм* / Congenital nystagmus***	**АД** / AD	–	–	–	–	–	**9***	**13***	4	1	2	–	–	2	–	–	–	–	31	0,97
PS310700	**Врожденный нистагм* / Congenital nystagmus***	**АР** / AR	–	–	–	–	–	–	–	–	**4***	**5***	–	–	–	–	1	–	–	10	0,31
PS310700	**Врожденный нистагм*/ Congenital nystagmus***	**ХР** / X-linked	**11***	1	–	1	–	7	–	**15***	5	3	3	1	–	3	10	–	–	**60**	**3,76**

Примечание. *Здесь и в табл. 3: OMIM — онлайн-каталог менделирующих признаков человека, PS — фенотипическая серия по OMIM для гетерогенных заболеваний, АД — аутосомно-доминантный, АР — аутосомно-рецессивный, Х-сц. — Х-сцепленный.*

*Жирный шрифт — частые для региона или этнической группы заболевания; * — заболевания с локальной аккумуляцией (p<0,01); жирный шрифт с подчеркиванием — распространенность выше 2:100 000.*

Note. *Here and in table 3: OMIM, Online Mendelian Inheritance in Man, PS, Phenotypic Series, AD, autosomal dominant, AR, autosomal recessive.*

In **bold**, common for a region or ethnicity diseases. *, diseases with local accumulation (p<0.01). In **bold underlined**, prevalence >2 per 100,000.

с различной наследственной патологией по регионам и этническим группам, которая в среднем составила 15,07% и 13,67% соответственно. В результате исследования выявлена вариация доли больных и нозологических форм ИНОП по популяциям европейской части РФ.

В нашем исследовании полученные частоты сегрегации соответствовали ожидаемым — 0,25 при АР и Х-сц. рецессивном типах наследования и 0,5 при АД и Х-сц. доминантном.

Нозологический спектр и распространенность наиболее частых (число больных от 10 и более на 100 000) для региона или этнической группы ИНОП (заболевания с локальной аккумуляцией (p<0,01), АД, АР и Х-сц.) представлены в таблице 2. Редкие формы (5–9 больных на 100 000) представлены следующими патологиями: Х-сц. пигментный ретинит, дегенерация сетчатки с нанофтальмом, макулярная вителлиформная дистрофия, АД витреоретинальная дегенерация Вагнера, АР витреоретинальная дегенерация, атрофия зрительных нервов с катарактой. Остальные ИНОП (19 нозологий) встречаются крайне редко, в основном с распространенностью реже чем 1:200 000.

Сравнительный анализ показал, что весь спектр ИНОП можно условно разделить на группы в зависимости от распространенности: 1) 1:50 000 и чаще, 2) 1:50 001–1:100 000, 3) 1:100 001–1:200 000, 4) 1:200 001–1:300 000, 5) 1:300 001–1:400 000, 6) реже чем 1:400 001 (рис. 2).

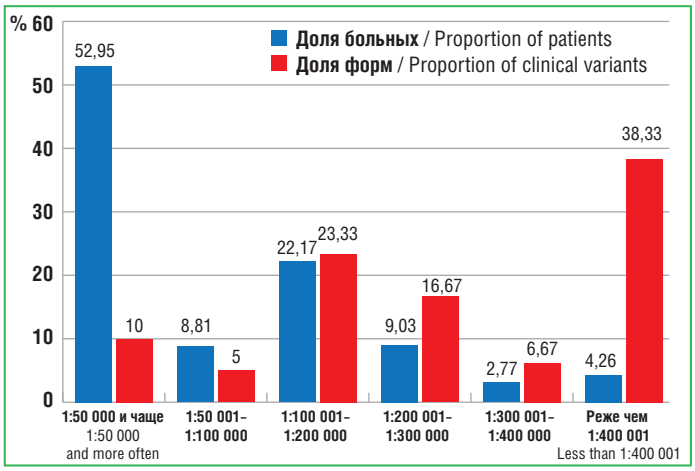

Рис. 2. Распределение больных и нозологических форм с НЗОЗ в зависимости от распространенности заболеваний

Fig. 2. Distribution of patients and clinical variants of hereditary eye diseases based on disease prevalence

Первая группа, «частые из редких», включает 6 заболеваний (10% от всего разнообразия ИНОП), выявленных у максимального количества больных, — 745 (52,95%): различные генетические формы врожденной катаракты с АД типом наследования (1:17086), врожденная катаракта с АР типом наследования (1:30 142), пигментный ретинит с АР типом наследования (1:23 153), пигментный ретинит с АД типом наследования (1:24 390), наследственный врожденный птоз (1:25 976), врожденный Х-сц. нистагм (1:26 625 мужчин).

Вторая группа (8,81% больных) включает 3 заболевания: атрофия зрительных нервов АД (1:72 615), болезнь Штаргардта (1:79 876), колобома глаза АД (1:79 876).

Остальные группы представлены редкими формами — 51 заболевание (85% всех заболеваний с ИНОП), число выявленных больных с данными диагнозами составило 568 (38,54% всех больных).

Также был проведен статистический анализ, позволивший математически выявить случаи накопления и локально высоких значений распространенности того или иного наследственного заболевания в отдельных популяциях и/или этнических группах. Таких заболеваний оказалось 22. Большинство из заболеваний, показавших накопление по регионам, не являются частыми для РФ, а характерны именно для данного региона или этнической группы. С учетом анализа накопления заболеваний по популяциям разных регионов страны, на основании рассчитанных показателей критических значений по F-распределению (уровень значимости $\alpha<0{,}01$) установлено накопление:

- АД ретинобластомы (21,45 на 100 000) среди абазинов из Карачаево-Черкесской Республики;
- АД семейной миопии высокой степени (13,17), АД пигментного ретинита (2,74), АР атрофии зрительных нервов (4,14), АД атрофии зрительных нервов с катарактой (6,21), АД колбочково-палочковой дистрофии (3,75), АД изолированного микрофтальма с колобомой (4,46), АД первичной открытоугольной глаукомы (7,25) у татар из Республики Татарстан;
- АД гипоплазии зрительных нервов (11,2) у карачаевцев из Карачаево-Черкесской Республики;
- АР врожденного амавроза Лебера (3,66) у удмуртов из Удмуртской Республики;
- АР витреоретинальной дегенерации (23,32) и Х-сц. атрофии зрительных нервов (31,30) среди адыгейцев из Республики Адыгея;
- АД хориоретинальной беспигментной дегенерации (4,22) у русских из Ростовской области;
- Х-сц. хориодермии (7,06) и АР врожденной катаракты (2,22) у чувашей из Чувашской Республики;
- Х-сц. врожденного нистагма (3,37) у черкесов из Карачаево-Черкесской Республики;
- АД кератоконуса у черкесов из Карачаево-Черкесской Республики (13,26) и осетин из Республики Северная Осетия — Алания (11,76);
- АД блефарофимоза с птозом и эпикантом у татар из Республики Татарстан (4,08) и башкир из Республики Башкортостан (7,09);
- АД врожденной аниридии у русских из Костромской (2,62) и Брянской (6,45) областей;
- АД решетчатой дистрофии роговицы (4,65) у марийцев из Республики Марий Эл;
- АД врожденной катаракты у черкесов из Карачаево-Черкесской Республики (3,17); и удмуртов из Удмуртской Республики (2,39);
- АД врожденной эктопии хрусталика (3,71) у русских из Краснодарского края;
- АР первичной врожденной глаукомы (3,14) у русских из Кировской области;
- АД врожденного нистагма у татар из Республики Татарстан (4,06) и башкир из Республики Башкортостан (7,48);
- АР врожденного нистагма у марийцев из Республики Марий Эл (6,42) и чувашей из Чувашской Республики (7,71);
- Х-сц. врожденного нистагма у осетин из Республики Северная Осетия — Алания (3,37) и удмуртов из Удмуртской Республики (4,80).

Для возможности оценки закономерностей в формировании нозологического спектра и распространенности ИНОП в каждой популяции / этнической группе использован анализ главных компонент, позволяющий оценивать генетическую близость популяций/этносов. На рисунке 3 можно четко выделить 2 кластера. Пер-

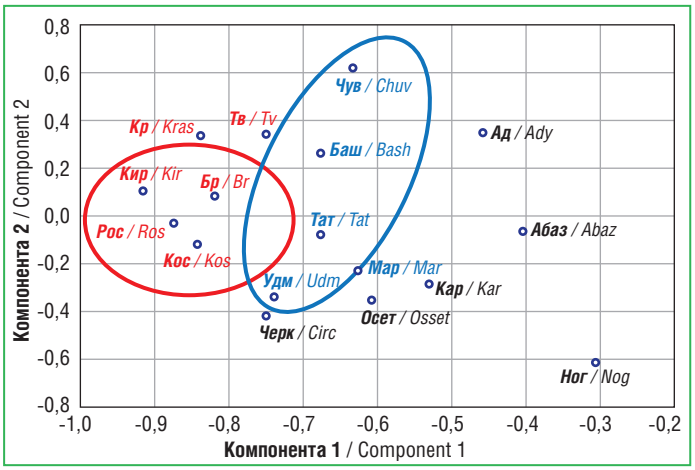

Рис. 3. Анализ главных компонент по распространенности изолированных НЗОЗ в популяциях и этнических группах европейской части РФ

Fig. 3. Principal component analysis by the prevalence of isolated hereditary eye diseases in populations and ethnicities of the European Russia

Таблица 3. Нозологический спектр и распространенность (на 100 000 человек) наиболее частых наследственных синдромальных заболеваний с поражением органа зрения

Table 3. Clinical variants and prevalence (per 100,000) of the most common hereditary syndromal eye diseases

OMIM	Диагноз / Diagnosis	Тип наследования Type of inheritance	Число больных в регионах / этнических группах РФ Number of patients in Russian regions/ethnicities																		Среднее / Mean
			Осет / Osset	Ног / Nog	Абаз / Abaz	Черк / Circ	Кар / Kar	Тат / Tat	Баш / Bash	Удм / Udm	Мар / Mar	Чув / Chuv	Ад / Ady	Рос / Ros	Кос / Kos	Кр / Kras	Кир / Kir	Тв / Tv	Бр / Br	Σ	
PS180500	**Синдром Аксенфельда — Ригера, 1** / Axenfeld-Rieger Syndrome, Type 1	**АД** / AD	–	2	–	–	–	2	7	–	–	–	–	2	–	–	–	–	1	14	0,44
PS276900	**Синдром Ашера** Asher Syndrome	**АР** / AR	–	–	–	1	–	4	1	2	3	2	1	8	8	7	7	1	–	45	1,41
PS193500	**Синдром Ваардербурга, тип 1** / Waardenburg syndrome, Type 1	**АД** / AD	–	–	–	–	3	2	3	–	3	–	–	6	7	–	–	–	–	24	0,75
164210	**Гемифациальная микросомия (синдром Гольденхара)** Craniofacial microsomia	**АД** / AD	–	–	–	1	3	2	2	3	2	1	–	5	5	1	1	1	–	30	0,94
149000	**Синдром Клиппеля — Треноне — Вебера** / Klippel-Trenaunay-Weber syndrome	**АД** / AD	–	1	1	–	1	6	1	–	–	2	–	2	–	–	1	–	–	15	0,47
PS122470	**Синдром Корнелии де Ланге** / Cornelia de Lange syndrome	**АД** / AD	1	–	1	–	1	2	3	–	1	–	2	2	–	1	1	–	–	15	0,47
#216550	**Синдром Козна** Cohen syndrome	**АР** / AR	2	–	–	–	2	2	–	–	–	–	–	3	1	1	–	–	–	11	0,34
#123500	**Синдром Крузона** Crouzon syndrome	**АД** / AD	2	–	–	–	–	1	–	2	–	1	–	–	1	2	2	–	–	11	0,34
PS151100	**Синдром LEOPARD** LEOPARD syndrome	**АД** / AD	–	–	1	–	–	–	–	1	–	–	–	7		1	–	–	–	10	0,31
#154700	**Синдром Марфана** Marfan syndrome	**АД** / AD	5	1	2	10	11	16	9	23	7	6	–	34	33	9	18	–	4	**188**	**5,88**
#154780	**Синдром Маршала** Marshall syndrome	**АД** / AD	–	–	–	–	–	9	–	–	–	–	–	–	–	2	–	–	–	11	0,34
#163950	**Синдром Нунан** Noonan syndrome	**АД** / AD	1	–	1	–	3	5	6	11	3	–	–	26	–	3	8	–	1	**68**	**2,13**
#180849	**Синдром Рубенштейна — Тейби** / Rubinstein-Taybi syndrome	**АД** / AD	2	–	–	–	2	1	3	1	–	–	1	1	–	3	2	–	1	17	0,53
PS154500	**Синдром Тричер — Коллинз — Франческетти** Treacher Collins syndrome	**АД** / AD	–	–	–	–	–	–	1	4	–	1	–	1	4	–	11	–	–	24	0,75
#185300	**Синдром Штурге — Вебера** Sturge-Weber syndrome	**АД** / AD	2	–	–	–	4	3	1	4	2	–	1	8	1	2	4	–	–	33	1,03
PS130000	**Синдром Элерса — Данло** Ehlers-Danlos syndrome	**АД** / AD	37	13	22	38	45	49	31	7	3	7	29	73	2	14	20	3	–	**393**	**12,30**

вый кластер включает 6 русских популяций (Костромская, Кировская, Тверская, Брянская, Ростовская области, Краснодарский край), располагающихся компактно, с наименьшим разбросом значений, что подтверждает генетическое сходство русских популяций как по разнообразию, так и по распространенности ИНОП, независимо от территориальной удаленности рассматриваемых популяций.

Второй кластер состоит из 5 этнических групп Поволжья (удмурты, марийцы, чуваши, татары и башкиры), располагающихся практически по одной линии в вертикальной оси координат. Результаты показывают большее сходство с русскими популяциями, чем у народов Северного Кавказа.

Наибольший разброс значений распространенности и максимальная удаленность от русских и народов Поволжья выявлены по разнообразию и распространенности 6 этносов Северного Кавказа (осетин, абазин, адыгейцев, черкесов, ногайцев и карачаевцев). Данный статистический анализ демонстрирует наличие закономерностей в формировании разнообразия и распространенности ИНОП по популяциям и этническим группам европейской части РФ, зависящее от этногенеза народов и истории формирования популяций.

Синдромальная наследственная офтальмопатология

В настоящем исследовании также проанализированы наследственные синдромы, составной частью клинической картины которых является патология органа зрения. В общей совокупности у осмотренных пациентов выявлено 57 наследственных синдромов (1051 пациент) с поражением топографически различных отделов органа зрения (как переднего, так и заднего отдела). Распространенность синдромальной наследственной офтальмопатологии в среднем составила 1:3040 человек (32,89 на 100 000). Частые наследственные синдромы (число больных 10 и более на 100 000) представлены в таблице 3. Перечисленные синдромы выявлены у 649 (61,75%) пациентов. Относительно «частыми из редких» были также синдромы Ашера — 1,41 на 100 000 (1:71 001) и Штурге — Вебера — 1,03 на 100 000 (1:96 820). Выявленная распространенность заболеваний характерна и для стран Европы [28]. Редкие формы (5–9 больных на 100 000) представлены следующими синдромами: Альпорта (АД и АР типы наследования), Барде — Бидля, Вольфрама, Лоуренса — Муна, Нагера, Сетре — Чотзена, Стиклера, Халлермана — Штрайфа, дистихиаза, лимфатического отека, «ногти-надколенник». Остальные наследственные синдромы (30 нозологий) встречаются крайне редко, в основном с распространенностью реже чем 1:200 000.

Заключение

В результате проведенного комплексного медицинского и генетического обследования населения 14 регионов европейской части РФ (11 этнических групп) впервые определена распространенность изолированной наследственной офтальмопатологии, составившая в среднем 1:2272 человека (44,01 на 100 000), выявлено 60 клинических форм у 1407 больных. Распространенность наследственных синдромов с поражением органа зрения составила 1:3040 (32,89 на 100 000), выявлено 57 наследственных синдромов у 1051 пациента. Для каждой из анализируемых групп установлены частые заболевания, определены регион-специфические формы наследственной офтальмопатологии, изучены закономерности формирования нозологического спектра и распространенности заболеваний. Сравнение результатов настоящего исследования с зарубежными данными не представляется возможным, так как большинство работ за рубежом ориентировано на конкретную патологию либо группу заболеваний, суммарных данных нет. Полученные данные для России позволят корректно планировать диагностические, лечебные, реабилитационные и профилактические мероприятия для каждого субъекта страны с учетом локального накопления заболеваний и особенностей нозологических форм.

Литература / References

1. Гинтер Е.К. Медицинская генетика: Учебник. М.: Медицина; 2003.
[Ginter Ye.K. Medical Genetics: Textbook. M.: Meditsina; 2003 (in Russ.)].
2. OMIM®. An Online Catalog of Human Genes and Genetic Disorders. (Electronic resource.) URL: https://omim.org/ (access date: 15.02.2022).
3. Гинтер Е.К., Ельчинова Г.И., Петрин А.Н. и др. Генетико-эпидемиологическое изучение моногенных наследственных болезней в Республике Татарстан: роль факторов популяционной динамики в дифференциации груза наследственной патологии в пяти районах. Генетика. 2012;48(9):1105–1112.
[Ginter E.K., El'chinova G.I., Petrin A.N. et al. Genetic epidemiological study of monogenic hereditary diseases in the republic of tatarstan: population dynamic factors determining the differentiation of the load of hereditary diseases in five districts. Russian Journal of Genetics. 2012:48(9):1105–1112 (in Russ.)].
4. Zinchenko R.A., Makaov A.K., Marakhonov A.V. et al. Epidemiology of Hereditary Diseases in the Karachay-Cherkess Republic. Int J Mol Sci. 2020;21(1):325. DOI: 10.3390/ijms21010325.
5. Zinchenko R.A., Ginter E.K., Marakhonov A.V. et al. Epidemiology of rare Hereditary Diseases in European part of Russia: point and cumulative prevalence. Frontiers in Genetics. 2021;12(FEB):678957. DOI: 10.3389/fgene.2021.678957.
6. Зинченко Р.А., Куцев С.И., Александрова О.Ю., Гинтер Е.К. Основные методологические подходы к выявлению и диагностике моногенных наследственных заболеваний и проблемы в организации медицинской помощи и профилактических программ. Проблемы социальной гигиены, здравоохранения и истории медицины. 2019;27(5):865–877. DOI: 10.32687/0869-866X-2019-27-5-865-877.
[Zinchenko R.A., Kutsev S.I., Aleksandrova O.Yu., Ginter E.K. Main methodological approaches to the identification and diagnosis of monogenic hereditary diseases and problems in the organization of medical care and unified preventive programs. Problemi socialnoi gigieni, zdravookhranenia i istorii meditsini. 2019;27(5):865–877 (in Russ.)]. DOI: 10.32687/0869-866X-2019-27-5-865-877.
7. Vasilyeva T.A., Voskresenskaya A.A., Käsmann-Kellner B. et al. Molecular analysis of patients with aniridia in Russian Federation broadens the spectrum of PAX6 mutations. Clin Genet. 2017;92(6):639–644. DOI: 10.1111/cge.13019.
8. Gundorova P., Zinchenko R.A., Kuznetsova I.A. et al. Molecular-genetic causes for the high frequency of phenylketonuria in the population from the North Caucasus. PLoS One. 2018;13(8):e0201489. DOI: 10.1371/journal.pone.0201489.
9. Petrova N.V., Kashirskaya N.Y., Vasilyeva T.A. et al. High prevalence of W1282x mutation in cystic fibrosis patients from Karachay-Cherkessia. J Cyst Fibros. 2016;15(3):e28–e32. DOI: 10.1016/j.jcf.2016.02.003.
10. Petrova N.V., Kashirskaya N.Y., Saydaeva D.K. et al. Spectrum of CFTR mutations in Chechen cystic fibrosis patients: high frequency of c.1545_1546delTA (p.Tyr515X; 1677delTA) and c.274G>A (p.Glu92Lys, E92K) mutations in North Caucasus. BMC Med Genet. 2019;20(1):44. DOI: 10.1186/s12881-019-0785-z.
11. Bourne R.R.A., Flaxman S.R., Braithwaite T. et al. Magnitude, temporal trends, and projections of the global prevalence of blindness and distance and near vision impairment: a systematic review and meta-analysis. Lancet Glob Health. 2017;5(9):e888–e897. DOI: 10.1016/S2214-109X(17)30293-0.
12. Vision Atlas. Universal eye health: a global action plan 2014–2021. (Electronic resource.) URL: Vision-Atlas_Global-Action-Plan-Indicators-2014_2019_24022021.pdf (iapb.org) (access date: 15.02.2022).
13. Zobor D., Zobor G., Hipp S. et al. Phenotype Variations Caused by Mutations in the RP1L1 Gene in a Large Mainly German Cohort. Invest Ophthalmol Vis Sci. 2018;59(7):3041–3052. DOI: 10.1167/iovs.18-24033.
14. De Bruijn S.E., Verbakel S.K., de Vrieze E. et al. Homozygous variants in KIAA1549, encoding a ciliary protein, are associated with autosomal recessive retinitis pigmentosa. J Med Genet. 2018;55(10):705–712. DOI: 10.1136/jmedgenet-2018-105364.
15. Bhatia S., Goyal S., Singh I.R. et al. A novel mutation in the PRPF31 in a North Indian adRP family with incomplete penetrance. Doc Ophthalmol. 2018;137(2):103–119. DOI: 10.1007/s10633-018-9654-x.
16. Andrew T., Yang W., Bernstein J.A., Shaw G.M. Change in Prevalence of Orofacial Clefts in California between 1987 and 2010. Am J Med Genet A. 2018;176(9):1910–1916. DOI: 10.1002/ajmg.a.40384.
17. Zhang X.H., Da Wang J, Jia H.Y. et al. Mutation profiles of congenital cataract genes in 21 northern Chinese families. Mol Vis. 2018;24:471–477. PMID: 30078984.
18. Finsterer J., Zarrouk-Mahjoub S. Neuropathy of peripheral nerves in Leber's hereditary optic neuropathy. J Neurol Sci. 2018;390:193–194. DOI: 10.1016/j.jns.2018.04.041.
19. Ma X., Guan L., Wu W. et al. Whole-exome sequencing identifies OR2W3 mutation as a cause of autosomal dominant retinitis pigmentosa. Sci Rep. 2015;5:9236. DOI: 10.1038/srep09236.
20. Шеремет Н.Л., Андреева Н.А., Мешков А.Д. и др. Этиологическая структура неглаукомных оптических нейропатий. Сибирский научный медицинский журнал. 2018;38(5):25–31. DOI: 10.15372/SSMJ20180504.
[Sheremet N.L., Andreeva N.A., Meshkov A.D. et al. Etiological structure of nonglaucomatous optic neuropathies. The Siberian scientific medical journal. 2018;38(5):25–31 (in Russ.)]. DOI: 10.15372/SSMJ20180504.

21. Эфендиева М.Х., Будзинская М.В., Кадышев В.В. и др. Молекулярно-генетические аспекты возрастной макулярной дегенерации и глаукомы. Вестник офтальмологии. 2019;135(3):121–127. DOI: 10.17116/oftalma2019135031121.
[Efendieva M.H., Budzinskaia M.V., Kadyshev V.V. et al. Molecular and genetic aspects of age-related macular degeneration and glaucoma. Vestnik Oftalmologii. 2019;135(3):121–127 (in Russ.)]. DOI: 10.17116/oftalma2019135031121.
22. Мамедова Р.А., Гинтер Е.К., Петрин А.Н. и др. Структура и разнообразие наследственной патологии в Кировской области. Генетика. 1993;29(7):1186–1195.
[Mamedova R.A., Ginter Ye.K., Petrin A.N. et al. Structure and diversity of hereditary pathology in the Kirov region. Genetika. 1993;29(7):1186–1195 (in Russ.)].
23. Cavalli-Sforza L.L., Bodmer W.F. The genetics of human populations. Courier Corporation; 1999.
24. Morton N.E. Genetic tests under incomplete ascertainment. Am J Hum Genet. 1959;11(1):1–16. PMID: 13626932.
25. Procedural document on Epidemiology of rare disease in Orphanet. Prevalence, incidence and number of published cases or families. February 2019, Version 01. (Electronic resource.) URL: https://www.orpha.net/orphacom/cahiers/docs/GB/Epidemiology_in_Orphanet_R1_Ann_Epi_EP_05.pdf (access date: 15.02.2022).
26. Животовский Л.А. Популяционная биометрия. М.: Наука; 1991.
[Zhivotovskiy L.A. Population biometrics. M.: Nauka; 1991 (in Russ.)].
27. McCulloch D.L., Marmor M.F., Brigell M.G. et al. ISCEV Standard for full-field clinical electroretinography (2015 update). Doc Ophthalmol. 2015;130(1):1–12. DOI: 10.1007/s10633-014-9473-7.
28. Orphanet Reports Serie. Prevalence and incidence of rare diseases: Bibliographic data. Diseases listed by decreasing prevalence, incidence or number of published cases. (Electronic resource.) URL: https://www.orpha.net/orphacom/cahiers/docs/GB/Prevalence_of_rare_diseases_by_decreasing_prevalence_or_cases.pdf. (access date: 15.02.2022).

СВЕДЕНИЯ ОБ АВТОРАХ:

Кадышев Виталий Викторович — *к.м.н., ведущий научный сотрудник лаборатории генетической эпидемиологии, заведующий кафедрой офтальмогенетики Института ВиДПО, руководитель научно-клинического центра генетики глазных болезней, врач-генетик, офтальмолог; ФГБНУ «МГНЦ»; 115522, Россия, г. Москва, ул. Москворечье, д. 1; ORCID iD 0000-0001-7765-3307.*

Гинтер Евгений Константинович — *д.б.н., профессор, академик РАН, научный руководитель ФГБНУ «МГНЦ; 115522, Россия, г. Москва, ул. Москворечье, д. 1; ORCID iD 0000-0001-6920-6726.*

Сергей Иванович Куцев — *д.м.н., член-корр. РАН, директор ФГБНУ «МГНЦ»; 115522, Россия, г. Москва, ул. Москворечье, д. 1; ORCID iD 0000-0002-3133-8018.*

Оганезова Жанна Григорьевна — *к.м.н., доцент кафедры офтальмологии им. А.П. Нестерова лечебного факультета РНИМУ им. Н.И. Пирогова Минздрава России; 117997, Россия, г. Москва, ул. Островитянова, д. 1; доцент кафедры офтальмогенетики Института ВиДПО ФГБНУ «МГНЦ»; 115522, Россия, г. Москва, ул. Москворечье, д. 1; ORCID iD 0000-0002-4437-9070.*

Зинченко Рена Абульфазовна — *д.м.н., профессор, заместитель директора по научно-клинической работе, заведующая лабораторией генетической эпидемиологии ФГБНУ «МГНЦ»; 115522, Россия, г. Москва, ул. Москворечье, д. 1; главный научный сотрудник отдела исследований общественного здоровья ФГБНУ «Национальный НИИ общественного здоровья имени Н.А. Семашко»; 105064, Россия, г. Москва, ул. Воронцово Поле, д. 12, стр. 1; ORCID iD 0000-0003-3586-3458.*

Контактная информация: *Кадышев Виталий Викторович, e-mail: vvh.kad@gmail.com.*

Источник финансирования: *работа выполнена при финансовой поддержке РФФИ, проект № 20-015-00061, и государственного задания Министерства науки и высшего образования РФ.*

Прозрачность финансовой деятельности: *никто из авторов не имеет финансовой заинтересованности в представленных материалах или методах.*

Конфликт интересов *отсутствует.*

Статья поступила *18.03.2022.*

Поступила **после рецензирования** *12.04.2022.*

Принята в печать *29.04.2022.*

ABOUT THE AUTHORS:

Vitaliy V. Kadyshev — *C. Sc. (Med.), senior researcher of the Laboratory of Genetic Epidemiology, Head of the Department of Ophthalmogenetics of the Institute of Higher and Additional Vocational Education, Head of the Research Clinical Center of Genetics of Eye Diseases, geneticist, ophthalmologist, Research Center for Medical Genetics; 1, Moskvorechye str., Moscow, 115522, Russian Federation; ORCID iD 0000-0001-7765-3307.*

Evgeniy K. Ginter — *Dr. Sc. (Biol.), Professor, Academician of the Russian Academy of Sciences, research supervisor, Research Center for Medical Genetics; 1, Moskvorechye str., Moscow, 115522, Russian Federation; ORCID iD 0000-0001-6920-6726.*

Sergey I. Kutsev — *Dr. Sc. (Med.), Professor, Corresponding Member of the RAS, Director of the Research Center for Medical Genetics; 1, Moskvorechye str., Moscow, 115522, Russian Federation; ORCID iD 0000-0002-3133-8018.*

Zhanna G. Oganezova — *C. Sc. (Med.), associate professor of the Academician A.P. Nesterov Department of Ophthalmology, Pirogov Russian National Research Medical University; 1, Ostrovityanov str., Moscow, 117437, Russian Federation; associate professor of Department of Ophthalmogenetics of the Institute of Higher and Additional Professional Education, Research Center for Medical Genetics; 1, Moskvorechye str., Moscow, 115522, Russian Federation; ORCID iD 0000-0002-4437-9070.*

Rena A. Zinchenko — *Dr. Sc. (Med.), Professor, Deputy Director for Scientific Clinical Work, Head of the Laboratory of Genetic Epidemiology, Research Center for Medical Genetics; 1, Moskvorechye str., Moscow, 115522, Russian Federation; senior researcher of the Division of the Studies of Public Health, N.A. Semashko National Research Institute of Public Health; 12 build. 1, Vorontsovo Pole, Moscow, 105064, Russian Federation; ORCID iD 0000-0003-3586-3458.*

Contact information: *Vitaliy V. Kadyshev, e-mail: vvh.kad@gmail.com.*

Financial Disclosure: *the study is supported by the RSF (research project No. 20-015-00061) and State Target of the Ministry of Science and Higher Education of Russian Federation. No authors have a financial or property interest in any material or method mentioned.*

There is no **conflict of interests**.

Received *18.03.2022.*

Revised *12.04.2022.*

Accepted *29.04.2022.*

DOI: 10.32364/2311-7729-2022-22-2-80-90

Определение факторов риска, влияющих на прогрессирование и течение первичной открытоугольной глаукомы у пациентов с разными стадиями заболевания (многоцентровое исследование)

Н.Е. Фомин[1,2], П.Ч. Завадский[3], А.В. Куроедов[1,2], А.В. Селезнев[4], З.М. Нагорнова[4], Д.А. Барышникова[5], Р.В. Авдеев[6], А.М. Гетманова[7], И.А. Глушнев[8], А.А. Гусаревич[9], Д.А. Дорофеев[10], С.В. Космынина[11], О.С. Мяконькая[12], Н.А. Ребенок[8], Ю.И. Ражко[8], И.И. Семенова[13], Т.В. Чернякова[14]

[1]ФКУ «ЦВКГ им. П.В. Мандрыка» Минобороны России, Москва, Россия
[2] РНИМУ им. Н.И. Пирогова Минздрава России, Москва, Россия
[3]ООО «Офтальмологический центр Карелии», Петрозаводск, Россия
[4]ФГБОУ ВО ИвГМА Минздрава России, Иваново, Россия
[5]ОКДЦ ПАО «Газпром», Москва, Россия
[6]ФГБОУ ВО ВГМУ им. Н.Н. Бурденко Минздрава России, Воронеж, Россия
[7]ГАУЗ «Брянская областная больница № 1», Брянск, Россия
[8]ГУ «РНПЦ РМиЭЧ», Гомель, Республика Беларусь
[9]ЧУЗ «Клиническая больница «РЖД-Медицина» г. Новосибирск», Новосибирск, Россия
[10]ГАУЗ ГКБ № 2, Челябинск, Россия
[11]ГОБУЗ «МОКБ им. П.А. Баяндина», Мурманск, Россия
[12]Волгоградский филиал ФГАУ «НМИЦ «МНТК «Микрохирургия глаза» им. акад. С.Н. Федорова» Минздрава России, Волгоград, Россия
[13]УЗ «МГБ СМП», Могилев, Республика Беларусь
[14]Многопрофильный медицинский центр Банка России, Москва, Россия

РЕЗЮМЕ

Цель исследования: *определить отдельные категории факторов риска и характеристики их взаимоотношений, определяющих прогноз течения первичной открытоугольной глаукомы (ПОУГ) у пациентов с разными стадиями заболевания.*

Материал и методы: *в итоговый протокол когортного научно-клинического комбинированного многоцентрового исследования были включены результаты динамического наблюдения за 293 пациентами (293 глаза) с разными стадиями ПОУГ, средний возраст которых на момент обнаружения заболевания составил 65 (59; 70) лет, а продолжительность верифицированного анамнеза — 3 (1; 6) года. Изучены показатели и характеристики возраста, стадии заболевания, анамнез, уровни офтальмотонуса, гипотензивный режим, а также наличие сопутствующих заболеваний и иных (социальных) факторов (всего 23 фактора), которые могут являться потенциальными причинами развития рефрактерности ПОУГ. Все пациенты были разделены на 2 группы («нерефрактерная глаукома» и «рефрактерная глаукома»), включающие 6 подгрупп, согласно текущим рекомендациям о достижении «целевого» уровня внутриглазного давления (ВГД) при различных подходах к лечению.*

Результаты исследования: *уровень ВГД на момент верификации диагноза и проведения финального обследования больных ПОУГ был выше в группе «рефрактерная глаукома», а также у пациентов с «продвинутыми» стадиями глаукомы (p<0,001). Наиболее распространенными факторами риска, сопутствующими состояниями и иными переменными, характеризующими рефрактерность заболевания, стали: псевдоэксфолиативный синдром (ПЭС) — 53,5%, синдром пигментной дисперсии (СПД) — 16,7%, синдром «сухого» глаза (ССГ) — 38,6%, миопия высокой степени — 7,9%, ишемическая болезнь сердца (ИБС) — 40,3%, курение — 16% и наличие инвалидности по общим заболеваниям — 12,6%, чья частота варьировалась во всех подгруппах от 11,1 до 69,4%, преобладая в группе «рефрактерная глаукома». В группе «рефрактерная глаукома» была отмечена тенденция к медленному возобновлению топической терапии на ранних сроках после выполнения антиглаукомных операций, даже несмотря на отсутствие достижения «целевых» показателей уровня ВГД.*

Заключение: *в ходе исследования показано, что уровень ВГД на момент верификации диагноза прямо коррелирует со стадией впервые выявленного заболевания и уровнем офтальмотонуса на фоне проводимого лечения, а также определяет рефрактерность заболевания в будущем. Также установлено, что ПЭС, СПД, ССГ, ИБС, перенесенный инфаркт миокарда и наличие инвалидности вследствие сопутствующих заболеваний являются дополнительными факторами, определяющими устойчивость ПОУГ к применяемому лечению.*

Ключевые слова: *глаукома, внутриглазное давление, рефрактерность, факторы риска, прогрессирование.*

Для цитирования: *Фомин Н.Е., Завадский П.Ч., Куроедов А.В. и др. Определение факторов риска, влияющих на прогрессирование и течение первичной открытоугольной глаукомы у пациентов с разными стадиями заболевания (многоцентровое исследование). Клиническая офтальмология. 2022;22(2):80–90. DOI: 10.32364/2311-7729-2022-22-2-80-90.*

Risk factors affecting progression and course of primary open-angle glaucoma in patients with different disease stages (multicenter study)

N.E. Fomin[1,2], P.Ch. Zavadskiy[3], A.V. Kuroedov[1,2], A.V. Seleznev[4], Z.M. Nagornova[4], D.A. Baryshnikova[5], R.V. Avdeev[6], A.M. Getmanova[7], I.A. Glushnev[8], A.A. Gusarevich[9], D.A. Dorofeev[10], S.V. Kosmynina[11], O.S. Myakonkaya[12], N.A. Rebenok[8], Yu.I. Razhko[8], I.I. Semenova[13], T.V. Chernyakova[14]

[1]P.V. Mandryka Military Clinical Hospital, Moscow, Russian Federation
[2]Pirogov Russian National Research Medical University, Moscow, Russian Federation
[3] Karelia Ophthalmological Center, Petrozavodsk, Russian Federation
[4]Ivanovo State Medical Academy, Ivanovo, Russian Federation
[5]Sectoral Clinical Diagnostic Center of the PJSC "Gazprom", Moscow, Russian Federation
[6] N.N. Burdenko Voronezh State Medical University, Voronezh, Russian Federation
[7] Bryansk Regional Hospital No. 1, Bryansk, Russian Federation
[8]Republican Scientific Practical Center of Radiation Medicine and Human Ecology, Gomel, Republic of Belarus
[9] Clinical Hospital "RZD-Medicine" of the city of Novosibirsk, Novosibirsk, Russian Federation
[10] City Clinical Hospital No. 2, Chelyabinsk, Russian Federation
[11] P.A. Bayandin Murmansk Regional Clinical Hospital, Murmansk, Russian Federation
[12]Volgograd Branch of the S. Fyodorov Eye Microsurgery Federal State Institution, Volgograd, Russian Federation
[13] Mogilev City Hospital of the Emergency Medical Care, Mogilev, Republic of Belarus
[14] Multidisciplinary Medical Center of the Bank of Russia, Moscow, Russian Federation

ABSTRACT

Aim: *to identify certain risk factors and their associations, which determine the prognosis of primary open-angle glaucoma (POAG) in patients with different disease stages.*

Patients and Methods: *the final protocol of this clinical research combines multicenter study included the results of dynamic follow-up of 293 patients (293 eyes) with different stages of POAG. The mean age at the time of diagnosis was 65 (59; 70) years. The duration of verified POAG history was 3 (1; 6) years. Age, medical history, disease stage, IOP levels, IOP-lowering medications, comorbidities, other (social) factors (in total, 23 entities considered potential causes of refractory glaucoma) were investigated. All participants were divided into two groups (non-refractory glaucoma and refractory glaucoma) that included six subgroups according to current guidelines on achieving target IOP in various treatment approaches.*

Results: *at the time of verified diagnosis and final examination of POAG patients, IOP levels were higher in the refractory glaucoma group and patients with advanced glaucoma (p<0.001). The most common risk factors, comorbidities, and other variables characterizing refractory glaucoma were pseudoexfoliative syndrome/PEX (53.5%), pigment dispersion syndrome/PDS (16.7%), dry eye disease/DED (38.6%), high myopia (7.9%), coronary heart disease/CHD (40.3%), smoking (16%), and disability resulting from a general illness (12.6%). The rate of these entities varied from 11.1% to 69.4%, being most common in the refractory glaucoma group. Refractory glaucoma patients had a tendency to a slow return to topical treatment in the early postoperative period after glaucoma surgery, despite the lack of achieving target IOP.*

Conclusion: *our study has demonstrated that IOP levels at the time of verified diagnosis directly correlate with the stage of newly diagnosed glaucoma and IOP levels in the setting of glaucoma treatment and predetermine future refractory disease. Moreover, PEX, PDS, DED, CHD, prior myocardial infarction, and disability resulting from a general illness are additional factors determining POAG resistance to treatment.*

Keywords: *glaucoma, intraocular pressure, refractory, risk factors, progression.*

For citation: *Fomin N.E., Zavadskiy P.Ch., Kuroedov A.V. et al. Risk factors affecting progression and course of primary open-angle glaucoma in patients with different disease stages (multicenter study). Russian Journal of Clinical Ophthalmology. 2022;22(2):80–90 (in Russ.). DOI: 10.32364/2311-7729-2022-22-2-80-90.*

Введение

Первичная открытоугольная глаукома (ПОУГ) — наиболее распространенная причина развития слепоты во всем мире [1, 2]. Полиэтиологичность ПОУГ обеспечивает высокую вероятность развития «рефрактерной» формы заболевания с тяжелым течением и устойчивостью к традиционным методам и подходам к лечению [3, 4].

В литературе проблема формирования рефрактерности ПОУГ освещена недостаточно подробно, в основном рассматриваются офтальмологические причины [5]. В зарубежных публикациях обсуждается лишь сама проблематика и, частично, локальные факторы риска, а в большинстве случаев дискуссия касается вторичных форм заболевания [6–9]. Вместе с тем число таких пациентов неуклонно увеличивается. На наш взгляд, это обусловлено несвоевременной диагностикой, неэффективно выстроенной системой динамического наблюдения и не всегда достаточно компетентным решением о назначении адекватного лечения, зачастую отрицающим значение персонализированного и системного подхода [10]. Факторы, приводящие к формированию рефрактерности, многообразны и включают в себя генетическую предрасположенность и полиморфизм, сопутствующую патологию (преимущественно сосудистого генеза) и социально-экономические аспекты [11, 12]. Медикаментозные (терапевтические) и лазерный подходы к лечению ПОУГ имеют доказанные ограниченные возможности, а использование хирургических методов лечения связано с развитием известных осложнений и имеет четкие показания к применению [13–15]. В целом особая устойчивость рефрактерной ПОУГ к традиционно применяемым методам лечения свидетельствует об отсутствии общепринятой тактики ведения пациентов с данной клинической разновидностью заболевания [16–18]. В связи с этим более детальное изучение связи между местными, общими, социальными факторами и формированием рефрактерности ПОУГ может способствовать адекватному выбору тактики ведения пациентов и правильной оценке дальнейшего прогноза заболевания [19, 20].

Цель исследования: определить отдельные категории факторов риска и характеристики их взаимоотношений, определяющих прогноз течения ПОУГ у пациентов с разными стадиями заболевания.

Материал и методы

Проведено ретроспективное когортное научно-клиническое комбинированное многоцентровое исследование. В ходе исследования изучались такие показатели, как возраст, продолжительность заболевания и его стадии, уровни офтальмотонуса, гипотензивный режим, а также наличие

сопутствующих заболеваний и иных факторов, которые могут являться потенциальными причинами рефрактерности ПОУГ. Ретроспективный анализ проведен за период наблюдения с момента диагностирования ПОУГ до момента финального обследования и подразумевал анализ ряда данных анамнеза болезни. Финальное обследование проводилось с декабря 2020 г. по июнь 2021 г., в период госпитализации пациентов в стационарные лечебные учреждения. В это время проводилось документальное подтверждение стадии заболевания по результатам выполнения стандартной статической периметрии (ССП), измерения внутриглазного давления (ВГД), толщины роговицы в оптической зоне, изучение режимов назначений и медицинской документации на предмет наличия сопутствующей соматической патологии, а также проводился дополнительный опрос, касающийся социального статуса пациентов.

Критерии включения: продолжительность заболевания более 6 мес. с момента верификации диагноза; возраст на момент диагностирования ПОУГ от 40 до 85 лет; клиническая рефракция не более ±6,0 Д и астигматизм не более ±3,0 Д.

Критерии исключения: глаукома низкого давления; выраженное помутнение оптических сред, затрудняющее использование морфометрических или периметрических методов исследования или приводящее к неправильной трактовке их результатов; любые другие заболевания сетчатки (например, возрастная макулодистрофия, «сухая» форма — начиная со II стадии по классификации AREDS (Age-related eye disease study, 2001) [22], состояния после окклюзий и осложнений диабетической ретинопатии, «влажная» форма макулодистрофии, в том числе на фоне интравитреальных инъекций препаратами — ингибиторами ангиогенеза и др.); травмы и заболевания органа зрения в анамнезе, затрудняющие проведение тонометрии; наличие в анамнезе интракапсулярной экстракции катаракты, «классической» экстракапсулярной экстракции катаракты или факоэмульсификации, прошедших с осложнениями; любая форма отслойки сетчатки (оперированная или неоперированная); общие (системные) заболевания, требующие гормональной терапии.

В итоговый протокол исследования были включены данные 293 человек (средний возраст 65 (59–70) лет; 293 глаза, из них 158 правых, 135 левых), что составило 73,62% (пациентов/глаз) от общего числа проанализированных наблюдений. Исключенные из исследования протоколы содержали неполные данные или данные, соответствовавшие критериям невключения. На момент диагностирования заболевания у 142 пациентов была установлена начальная стадия ПОУГ, у 78 — развитая, у 52 —далеко зашедшая и у 21 — терминальная. Терминальная стадия ПОУГ соответствовала изменениям показателя MD (mean deviation, среднее отклонение) по данным ССП >20,01 дБ, что позволило детализировать клиническую картину [21]. Большинство составили мужчины — 159 (54,3%) человек. Возраст на момент диагностирования заболевания находился в пределах от 58 лет до 71 года; на момент включения в исследование — в интервале от 61 года до 76 лет.

Дизайн исследования. В связи с тем, что на сегодняшний день не существует классификации рефрактерной формы ПОУГ, которая включала бы в себя неофтальмологические факторы риска, для проведения данной работы нами было представлено оригинальное мнение, согласно которому все пациенты были разделены на 2 группы («нерефрактерная глаукома» и «рефрактерная глаукома») в соответствии с достижением/недостижением «целевого» уровня ВГД (по Маклакову, груз 10 г): 22–24 мм рт. ст. — для I стадии ПОУГ, 19–21 мм рт. ст. — для II стадии ПОУГ, 18 мм рт. ст. и менее — для III стадии ПОУГ на фоне лечения с учетом системных и иных факторов риска [17]. Далее все пациенты были разделены на 6 подгрупп: 2 — в группе «нерефрактерная глаукома» и 4 — в группе «рефрактерная глаукома».

В группе «нерефрактерная глаукома» выделены 2 подгруппы: в подгруппу 1 вошли 83 (28,3%) пациента в возрасте 65 (58; 70) лет, у которых «целевой» уровень ВГД был достигнут, режим лечения на момент финального обследования мог быть любым, а в анамнезе не было антиглаукомной операции(й); в подгруппу 2 — 59 (20,1%) пациентов в возрасте 64 (59; 69) лет, у которых «целевой» уровень ВГД был также достигнут при использовании любого гипотензивного режима, но эти пациенты уже были оперированы однажды.

Группа «рефрактерная глаукома» была разделена на 4 подгруппы: в подгруппу 3 были включены 52 (17,8%) пациента в возрасте 65,5 (58,5; 73,5) года, у которых «целевой» уровень ВГД не был достигнут на гипотензивном режиме, включающем 3 и более препаратов, и не было антиглаукомных операций в анамнезе; в подгруппу 4 — 36 (12,3%) пациентов в возрасте 66 (61; 70) лет, у которых «целевой» уровень ВГД не был достигнут на режиме с применением 3 и более препаратов и в анамнезе имелась антиглаукомная операция (выполненная более 6 нед. назад); в подгруппу 5 — 27 (9,2%) пациентов в возрасте 66 (58; 70) лет, у которых не был достигнут «целевой» уровень ВГД при использовании 1 и более препаратов при выполненной ранее антиглаукомной операции (менее 6 нед. назад); в подгруппу 6 — 36 (12,3%) пациентов в возрасте 64 (60; 69) лет, у которых «целевой» уровень ВГД также не был достигнут при использовании любого гипотензивного режима и было более 1 антиглаукомной операции в анамнезе.

Наибольшая продолжительность заболевания была установлена у пациентов из подгруппы 6 — 6 (3; 8,5) лет, а наименьшая — в подгруппах 3 и 5 — 2 (1; 4,5) и 2 (1; 5) года соответственно.

Статистический анализ полученных данных осуществляли с использованием программы Statistica 10.0 (StatSoft Inc., США). Параметры, имеющие распределение, отличное от нормального, представлены в формате Me (Q1; Q3), где Me — медиана, Q1 и Q3 — квартили. Для проверки равенства медиан нескольких выборок применяли H-критерий Краскела — Уоллеса; при отличном от нормального распределении параметров для сравнения нескольких независимых выборок — для попарного сравнения двух независимых выборок — Z-аппроксимация U-критерия Манна — Уитни, для повторных внутригрупповых сравнений — Z-аппроксимация T-критерия Вилкоксона. Статистическую значимость различий двух или нескольких относительных показателей (частот, долей) оценивали с использованием критерия согласия Пирсона (χ^2). Критический уровень значимости при проверке статистических гипотез принят равным <0,05.

Результаты и обсуждение

Клиническая характеристика пациентов на момент диагностирования заболевания и во время финального обследования представлена в таблице 1.

На момент верификации диагноза превалировали пациенты с начальной стадией ПОУГ, при этом пациенты с развитой стадией заболевания были старше, чем лица

Таблица 1. Сравнительная клиническая характеристика групп пациентов в зависимости от стадии ПОУГ
Table 1. Comparative clinical characteristics of patient groups depending on POAG stage

Стадия ПОУГ POAG stage	**Данные на момент диагностики заболевания** At the time of disease diagnosis				**Данные на момент финального обследования** At the time of final examination			
	количество, n (%) *number, n (%)*	***возраст, лет*** */ age, years*	***ВГД, мм рт. ст.*** *IOP, mmHg*	***MD, дБ*** *MD, dB*	***анамнез заболевания, лет*** *medical history, years*	***возраст, лет*** */ age, years*	***ВГД, мм рт. ст.*** *IOP, mmHg*	***MD, дБ*** *MD, dB*
Начальная / Early	142 (48,5)	63 (58; 69)	28 (26; 30)	-3,2 (-4,5; -2)	3 (1; 7)	68 (61; 74)	20 (18; 22)	-4,14 (-5,2; -3,3)
Развитая / Moderate	78 (26,6)	67 (62; 71)	29 (27; 32)	-8,1 (-10,5; -7)	3 (1; 6)	69,5 (64; 74)	21 (18; 25)	-8,52 (-9,8; -7,2)
Далеко зашедшая Advanced	52 (17,8)	65,5 (58,5; 70)	31,5 (28; 36)	-15 (-17,4; -13,1)	3 (2; 7)	69,5 (64; 74)	22 (18; 25,5)	-16 (-18,2; -13,8)
Терминальная End-stage	21 (7,2)	63 (58; 70)	34 (30; 36)	-23,9 (-27,4; -21,8)	2,5 (1; 6)	68 (62; 76)	21,5 (18; 26)	-24,1 (-27,5; -21,7)
Все пациенты All patients	293 (100)	65 (59; 70)	29 (27; 32)	-6,1 (-12; -3,2)	3 (1; 6)	69 (63; 74)	21 (18; 25)	12,4 (-18,2; -6,3)
Статистическая значимость, p/U, p/H Significance, p/U, p/H	–	$p_{1,2}$=0,004 $U_{1,2}$=-2,870 $p_{1,3}$=0,274 $U_{1,3}$=-1,094 $p_{1,4}$=0,845 $U_{1,4}$=-0,196 $p_{2,3}$=0,243 $U_{2,3}$=1,168 $p_{2,4}$=0,179 $U_{2,4}$=1,345 $p_{3,4}$=0,630 $U_{3,4}$=0,482	$p_{1,2}$=0,002 $U_{1,2}$=-3,059 $p_{1,3}$=0,001 $U_{1,3}$=-4,980 $p_{1,4}$=0,001 $U_{1,4}$=-4,134 $p_{2,3}$=0,007 $U_{2,3}$=-2,711 $p_{2,4}$=0,006 $U_{2,4}$=-2,767 $p_{3,4}$=0,456 $U_{3,4}$=-0,745	**Разница между всеми стадиями достоверна в соответствии с критериями включения** Significant difference between all stages according to inclusion criteria	p=0,783 H=1,074	p=0,263 H=3,986	p=0,135 H=5,568	**Разница между всеми стадиями достоверна в соответствии с критериями включения** Significant difference between all stages according to inclusion criteria

с начальной стадией, — 67 (62; 71) и 63 (58; 69) года соответственно ($p_{1,2}$=0,004, $U_{1,2}$=-2,870). На момент проведения итоговых исследований статистически значимых различий по возрасту не выявлено. Среднее значение показателя ВГД по стадиям на момент диагностирования составило 28, 29, 31,5 и 34 мм рт. ст. для начальной, развитой, далеко зашедшей и терминальной стадий заболевания соответственно. Уровень ВГД на момент диагностирования ПОУГ был тем выше, чем более «продвинутой» была стадия заболевания ($p_{1,2}$=0,002, $p_{1,3}$<0,001, $p_{1,4}$<0,001, $p_{2,3}$=0,007, $p_{2,4}$=0,006, $p_{3,4}$=0,456). На момент проведения финальных обследований показатели ВГД также достоверно не отличались между стадиями болезни и составили в среднем для всех пациентов 21 мм рт. ст. Нами было установлено, что чем выше была стадия на момент диагностирования заболевания или финального обследования, тем выше уровень ВГД был на момент верификации глаукомы (рис. 1).

Таким образом, более высокие значения офтальмотонуса на момент выявления заболевания являются определяющим параметром рефрактерности глаукомы в плане прогноза лечения [24, 25].

Как видно из таблицы 2, наибольшей продолжительность заболевания была у пациентов из подгруппы 6 — 6 (3; 8,5) лет. В остальных случаях различия этого показателя не были статистически значимыми. Среди пациентов обеих групп самые высокие показатели ВГД имели пациенты подгрупп 4–6. На момент финального обследования уровень ВГД в подгруппах группы «рефрактерная глаукома» был выше, чем у пациентов в подгруппах группы «нерефрактерная глаукома». В связи с тем, что наиболее высокие показатели уровня ВГД на момент выявления заболевания и на момент финального обследования были в подгруппах 4–6, можно предположить,

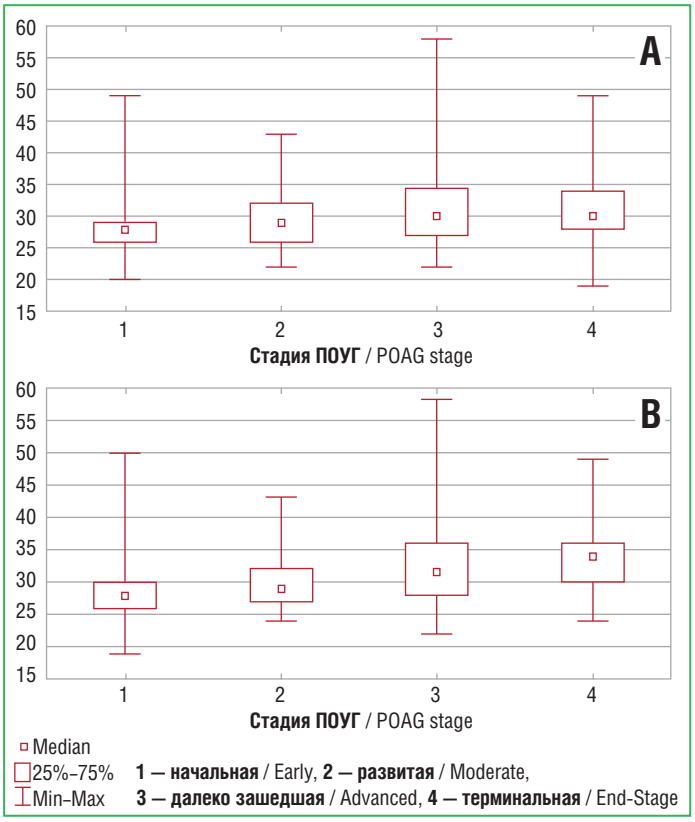

Рис. 1. Сравнительная характеристика уровня ВГД (в мм рт. ст.) на момент диагностирования заболевания (A) или финального обследования (B)

Fig. 1. IOP levels at the time of disease diagnosis (A) vs. final examination (B) (mm Hg)

Таблица 2. Сравнительная клиническая характеристика пациентов групп рефрактерности
Table 2. Clinical characteristics of patients with refractory glaucoma

Подгруппа Subgroup	Количество пациентов, n (%) Number, n (%)	Данные на момент диагностики заболевания At the time of disease diagnosis			Данные на момент финального обследования At the time of final examination			
		возраст, лет age, years	*ВГД, мм рт. ст. IOP, mm Hg*	*MD, дБ MD, dB*	*анамнез заболевания, лет / medical history, years*	*возраст, лет age, years*	*ВГД, мм рт. ст. IOP, mmHg*	*MD, дБ MD, dB*
1	83 (21,1)	65 (58; 70)	27 (25; 29)	-3,2 (-6,4; -2,1)	3 (1; 6)	68 (62; 73)	18 (17; 20)	-5,59 (-9,3; -3,6)
2	59 (20,1)	64 (59; 69)	29 (27; 32)	-6,4 (-11,98; -3,4)	4 (2; 7)	68 (65; 73)	18 (16; 19)	-12,7 (-18,2; -7,1)
3	52 (17,8)	65,5 (58,5; 73,5)	29 (27; 32)	-6,9 (-11,3; -3,6)	2 (1; 4,5)	68 (63; 78)	25 (22,5; 27,5)	-12,2 (-18,5; -7)
4	36 (12,3)	66 (61; 70)	30 (28; 32)	-8,5 (-14,6; -6,2)	3 (2; 5,5)	70,5 (64; 75,5)	23,5 (22; 25,5)	-16,3 (-21,99; -13,6)
5	27 (9,2)	62 (58; 70)	32 (27; 40)	-7,2 (-13; -5)	2 (1; 5)	67 (61; 71)	25 (21; 27)	-13,7(-18,9; -9,4)
6	36 (12,3)	64 (60,5; 69)	31 (28; 34)	-8,7 (-14,9; -5,3)	6 (3; 8,5)	70,5 (64,5; 76)	24 (22; 28,5)	-16,1 (-21,6; -13,1)
Все пациенты All patients	293 (100)	65 (59; 70)	29 (27; 32)	-6,1 (-12; -3,2)	3 (1; 6)	69 (63; 74)	21 (18; 25)	-12,4 (-18,2; -6,3)
Статистическая значимость, p/H Significance, p/H	–	p=0,765 H=2,574	p<0,001 H=34,601	p<0,001 H=35,833	p=0,0006 H=21,765	p=0,540 H=4,063	p<0,001 H=183,252	–

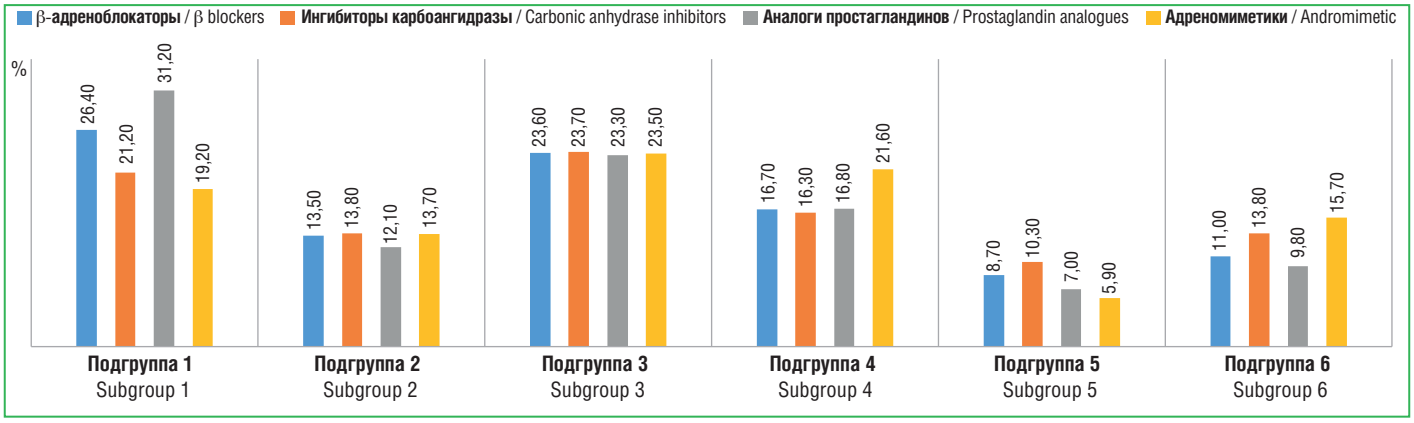

Рис. 2. Распределение пациентов в подгруппах в зависимости от получаемых местных гипотензивных препаратов на момент финального обследования

Fig. 2. Group distribution depending on topical IOP-lowering medications at the time of final examination

что уровень ВГД на момент верификации диагноза определяет рефрактерность заболевания в будущем. На момент проведения финального обследования показатели офтальмотонуса достоверно отличались в подгруппах группы «рефрактерная глаукома». Так, в подгруппах 3–6 уровень ВГД был выше, чем в подгруппах 1 и 2, с максимальными одинаковыми значениями в подгруппах 3 (максимальный режим, требуется оперативное лечение) и 5 (операция выполнена более 6 нед. назад, режим — более 1 препарата).

Анализ показал, что в качестве топической гипотензивной терапии пациенты получали препараты (и их сочетания), относящиеся к группам β-адреноблокаторов (БАБ), аналогов простагландинов (АПГ), адреномиметиков, местных ингибиторов карбоангидразы (ИКА) (рис. 2).

Использование БАБ и местных ИКА было наиболее распространено (в первую очередь за счет применения комбинированных схем лечения) у пациентов в подгруппах 1 и 3; АПГ активно применялись в подгруппах 1–4, преимущественно в подгруппах 1 и 3; адреномиметики чаще всего использовали в подгруппах 3 и 4. Обращает на себя внимание объем назначаемой местной гипотензивной терапии у пациентов подгруппы 5 (см. рис. 2). Несмотря на то, что «целевые» показатели уровня ВГД не были достигнуты, доктора не спешили возобновлять или изменять топическую терапию на ранних сроках после выполнения антиглаукомной операции, вероятно, связывая повышенный уровень офтальмотонуса с локальными местными факторами (например, «реактивный синдром», плоская фильтрационная подушка, требующая выполнения нидлинга) и попытками купировать данное состояние и добиться должного функционального эффекта от ранее выполненного хирургического лечения.

Подводя итог этой части работы, отметим, что чем выше был уровень ВГД на момент обнаружения заболевания, тем сложнее было с ним справиться, тем больший спектр режимов медикаментозных назначений применялся.

Фармакоэкономическая оценка местной гипотензивной терапии открытоугольной глаукомы также является важным аспектом оптимизации лекарственной помощи пациентам с глаукомой. В целом совершенствование системы доступности офтальмологических лекарственных средств направлено на стабилизацию прогрессирования глаукомной

оптической нейропатии (ГОН), сохранение зрения и повышение качества жизни пациентов. Необходимость оптимизации лекарственной помощи пациентам с глаукомой обусловлена, прежде всего, ограниченными возможностями бюджета системы здравоохранения, а имеющийся арсенал противоглаукомных препаратов предоставляет врачам широкий выбор [26, 27]. В этой связи определяющее значение имеет последовательность назначений в лечебно-диагностической стратегии, что доказано фактом приверженности, напрямую связанной с доступностью препаратов для пациента [28]. Анализ данных литературы свидетельствует о том, что более низкая цена препарата является преимуществом дженериков перед оригинальными лекарственными средствами. Данные различных авторов подтверждают, что такие препараты на этапе выбора стартовой терапии ПОУГ аналогами простагландинов могут не уступать оригинальному лекарственному средству или даже полностью ему соответствовать, в результате чего достигаются классические «целевые» показатели уровня офтальмотонуса [29, 30]. Стоит также отметить, что в некоторых случаях дженерик может быть лучше оригинального препарата по числу нежелательных побочных явлений за счет иного состава вспомогательных веществ [31]. Таким образом, в ряде случаев при выборе терапии ПОУГ лечащий врач и пациент могут ориентироваться именно на препараты-дженерики, среди которых, например, Латанопрост-Оптик и Травопрост-Оптик, с целью оптимизации лечения и обеспечения большей доступности лекарственных средств.

Анализ иных факторов (местных и системных), потенциально способных влиять на рефрактерность заболевания, с которыми чаще всего сталкивается врач на приеме, представлен в таблице 3.

Нами были отмечены тенденции к увеличению степени рефрактерности при наличии таких местных факторов, как псевдоэксфолиативный синдром (ПЭС), синдром пигментной дисперсии (СПД), синдром «сухого глаза» (ССГ). Среди системных факторов обращают на себя внимание ишемическая болезнь сердца (ИБС) и наличие в анамнезе инфаркта миокарда (ИМ). Так, например, ПЭС наиболее часто ($p<0,05$) регистрировался в подгруппах 4 и 6, СПД — в подгруппах 5 и 6, ССГ — в подгруппах 4 и 6; миопия высокой степени — в подгруппе 4. Среди общих системных факторов достоверно чаще ($p<0,05$) выявлялись ИБС, ИМ (у пациентов подгрупп 5 и 4 соответственно).

Среди других факторов риска обращают на себя внимание курение и установленная инвалидность. Так, в подгруппе 5 в 27,8% наблюдений определялся фактор курения, а в подгруппе 6 22,2% пациентов имели группу инвалидности по общесоматической патологии. При сравнении частоты встречаемости всех факторов в подгруппах не было выявлено достоверных различий, за исключением показателя «приверженность лечению» ($p_{1,3}=0,001$, $p_{2,3}=0,002$), что свидетельствует в пользу того, что все они могут оказывать влияние на течение заболевания.

Одним из наиболее важных факторов риска развития и прогрессирования ГОН является высокий уровень ВГД [7]. К настоящему времени в литературе опубликовано несколько обзоров, свидетельствующих о спорной роли колебаний офтальмотонуса в развитии и прогрессировании глаукомы [18, 19, 22]. Результаты крупного исследования Advanced Glaucoma Intervention Study (AGIS) подтверждают, что для каждого увеличения колебаний уровня ВГД у пациентов, в том числе и с «рефрактерной» ПОУГ, риск ее прогрессирования увеличивается на 30% [32]. В ходе настоящего исследования также было отмечено, что более высокий средний уровень ВГД на момент диагностики ПОУГ соответствовал большей стадии заболевания, способствовал прогрессированию и увеличивал степень рефрактерности в ходе лечения. Следует отметить, что не было установлено влияние на течение ПОУГ следующих факторов: трудоустройство, одиночество, индекс массы тела, артериальная гипотензия. Кроме того, нами были рассмотрены такие факторы, как гиперметропия высокой степени, мигрень, болезнь Паркинсона, сахарный диабет 1 типа, злокачественные новообразования в анамнезе, группа инвалидности по зрению, сатурация <95%, но они не были включены в общую таблицу в связи с малым количеством зарегистрированных случаев.

В таблице 4 приведены данные о прогрессировании ПОУГ в соответствии с продолжительностью заболевания, которая в группах начальной, развитой, далеко зашедшей и терминальной стадий ПОУГ составила 3 (1; 6), 4 (2; 7), 2 (1; 4,5) и 3 (2; 5,5) года соответственно.

Установленные различия распределения пациентов внутри групп рефрактерности на момент диагностирования заболевания и на момент финального обследования были статистически значимы между подгруппами 1 и 2 ($p=0,01$ и $p=0,00007$), 3 и 4 ($p=0,05$ и $p=0,02$), 3 и 6 ($p=0,02$ и $p=0,01$). Это свидетельствует в пользу оптимально подобранного дизайна исследования, а также позволяет говорить о последовательном влиянии отдельных факторов на рефрактерность заболевания. В частности, из таблицы 4 видно, что за отчетный период исследования во всех подгруппах произошло прогрессирование глаукомного процесса, а подгруппу 1 группы «нерефрактерная глаукома» на момент финального обследования составили пациенты с начальной и развитой стадиями заболевания. Подгруппа 2 была представлена около 20% пациентов с каждой из стадий ПОУГ, а в подгруппе 3 группы «рефрактерная глаукома» был наибольший процент пациентов с начальной стадией на момент финального обследования (14,5%), далее он значительно снизился (вплоть до 1,5%), но результаты были ограничены количеством случаев наблюдения. У пациентов подгрупп 4 и 5 была отмечена связь скорости прогрессирования со стадией заболевания на момент диагностики, в основном за счет пациентов с развитой стадией ПОУГ. В подгруппе 6 была установлена наиболее выраженная скорость прогрессирования заболевания за весь период наблюдения за счет появления большого количества случаев терминальной стадии ПОУГ (22,2%). Стоит также напомнить, что количество пациентов в одной и той же подгруппе варьируется в зависимости от стадии ПОУГ на момент выявления заболевания и на момент финального обследования. Именно поэтому в подгруппе 1 (начальная стадия ПОУГ) на момент диагностики было 62 пациента, что составило 43,7% от общего числа случаев, а на момент финального обследования — 44 человека, но уже 63,8%. Таким образом, вследствие естественного прогрессирования заболевания произошло перераспределение пациентов по стадиям болезни при неизменном общем количестве пациентов. Подводя итог этой части исследования, следует подчеркнуть, что отвечающие на лечение пациенты, которым требуется простой режим, имеют начальную или развитую стадии ПОУГ на момент верификации диагноза. Среди пациентов с начальной стадией 63,8% не требуют сложного режима топических назначений или проведения операции для дости-

Таблица 3. Встречаемость факторов, способных влиять на рефрактерность ПОУГ, n (%)
Table 3. The occurrence of factors affecting refractory POAG, n (%)

Фактор Factor	**Подгруппа 1** Subgroup 1	**Подгруппа 2** Subgroup 2	**Подгруппа 3** Subgroup 3	**Подгруппа 4** Subgroup 4	**Подгруппа 5** Subgroup 5	**Подгруппа 6** Subgroup 6	**Итого** Total	**Статистическая значимость (критерий χ^2)** Pearson's chi-squared test (χ^2)
Псевдоэксфолиативный синдром Pseudoexfoliative syndrome	29 (34,9)	33 (55,9)	30 (57,7)	25 (69,5)	16 (59,3)	25 (69,4)	158 (53,9)	$p_{1,2}$=0,18; $p_{1,3}$=0,14; $p_{1,4}$=0,02; $p_{1,5}$=0,27; $p_{1,6}$=0,02; $p_{2,3}$=0,93; $p_{2,4}$=0,44; $p_{2,5}$=0,844; $p_{2,6}$=0,44; $p_{3,4}$=0,56; $p_{3,5}$=0,77; $p_{3,6}$=0,56; $p_{4,5}$=0,66; $p_{4,6}$=0,76; $p_{5,6}$=0,66
Синдром пигментной дисперсии Pigment dispersion syndrome	5 (6,0)	13 (22,0)	10 (19,2)	7 (19,4)	6 (22,2)	8 (22,2)	49 (16,7)	$p_{1,2}$=**м/д** / n/a; $p_{1,3}$=**м/д** / n/a; $p_{1,4}$=**м/д** / n/a; $p_{1,5}$=**м/д** / n/a; $p_{1,6}$=**м/д** / n/a; $p_{2,3}$=0,73; $p_{2,4}$=0,90; $p_{2,5}$=0,77; $p_{2,6}$=0,73; $p_{3,4}$=0,73; $p_{3,5}$=0,61; $p_{3,6}$=0,57; $p_{4,5}$=0,51; $p_{4,6}$=0,73; $p_{5,6}$=0,61
Синдром «сухого глаза» Dry eye disease	31 (37,4)	31 (52,5)	14 (26,9)	16 (44,4)	4 (14,8)	17 (47,2)	113 (38,6)	$p_{1,2}$=0,32; $p_{1,3}$=0,90; $p_{1,4}$=0,81; $p_{1,5}$=0,88; $p_{1,6}$=0,63; $p_{2,3}$=0,26; $p_{2,4}$=0,83; $p_{2,5}$=0,26; $p_{2,6}$=1,0; $p_{3,4}$=0,63; $p_{3,5}$=1,0; $p_{3,6}$=0,49; $p_{4,5}$=0,49; $p_{4,6}$=0,87; $p_{5,6}$=0,40
Миопия высокой степени (>6 Д) High Myopia (>6 D)	4 (4,8)	3 (5,1)	4 (7,7)	2 (5,6)	6 (22,2)	4 (11,1)	23 (7,9)	**М/д** / N/a
Артифакия Pseudophakia	26 (31,3)	28 (47,5)	13 (25,0)	18 (50,0)	9 (33,3)	25 (69,4)	119 (40,6)	$p_{1,2}$=0,36; $p_{1,3}$=0,84; $p_{1,4}$=0,33; $p_{1,5}$=0,78; $p_{1,6}$=0,07; $p_{2,3}$=0,27; $p_{2,4}$=0,54; $p_{2,5}$=0,76; $p_{2,6}$=0,51; $p_{3,4}$=0,25; $p_{3,5}$=0,96; $p_{3,6}$=0,07; $p_{4,5}$=0,68; $p_{4,6}$=0,78; $p_{5,6}$=0,34
Артериальная гипотензия / Hypotension	5 (6,0)	6 (10,8)	4 (7,7)	3 (8,3)	3 (11,1)	4 (11,1)	25 (8,5)	**М/д** / N/a
Артериальная гипертензия Hypertension	53 (63,9)	44 (74,6)	37 (71,2)	30 (83,3)	20 (74,1)	27 (75,0)	211 (72,0)	$p_{1,2}$=0,35; $p_{1,3}$=0,70; $p_{1,4}$=0,11; $p_{1,5}$=0,54; $p_{1,6}$=0,51; $p_{2,3}$=0,82; $p_{2,4}$=0,57; $p_{2,5}$=0,75; $p_{2,6}$=0,84; $p_{3,4}$=0,33; $p_{3,5}$=0,34; $p_{3,6}$=0,95; $p_{4,5}$=0,71; $p_{4,6}$=0,59; $p_{5,6}$=0,7
Системный атеросклероз с гиперхолестеринемией Systemic atherosclerosis with hypercholesterolemia	26 (31,3)	24 (40,7)	22 (42,3)	11 (30,6)	8 (29,6)	14 (38,9)	105 (35,8)	$p_{1,2}$=0,61; $p_{1,3}$=0,66; $p_{1,4}$=0,85; $p_{1,5}$=0,89; $p_{1,6}$=0,47; $p_{2,3}$=0,80; $p_{2,4}$=0,65; $p_{2,5}$=0,67; $p_{2,6}$=0,48; $p_{3,4}$=0,70; $p_{3,5}$=0,71; $p_{3,6}$=0,96; $p_{4,5}$=0,67; $p_{4,6}$=0,98; $p_{5,6}$=0,46
Ишемическая болезнь сердца Coronary heart disease	25 (30,1)	26 (44,1)	22 (42,3)	15 (41,7)	9 (33,3)	21 (58,3)	118 (40,3)	$p_{1,2}$=0,43; $p_{1,3}$=0,53; $p_{1,4}$=0,66; $p_{1,5}$=0,90; $p_{1,6}$=0,08; $p_{2,3}$=0,84; $p_{2,4}$=0,85; $p_{2,5}$=0,93; $p_{2,6}$=0,47; $p_{3,4}$=0,77; $p_{3,5}$=0,98; $p_{3,6}$=0,44; $p_{4,5}$=0,91; $p_{4,6}$=0,49; $p_{5,6}$=0,42
Инфаркт миокарда в анамнезе History of myocardial infarction	5 (6,0)	2 (3,4)	4 (7,7)	3 (8,3)	3 (11,1)	3 (8,3)	20 (6,8)	**М/д** / N/a
Острые нарушения мозгового кровообращения в анамнезе History of acute cerebrovascular accidents	5 (6,0)	3 (5,1)	3 (5,8)	2 (5,6)	2 (7,4)	1 (2,8)	16 (5,5)	**М/д** / N/a
Сахарный диабет 2 типа / Type 2 diabetes	8 (9,6)	7 (11,9)	9 (17,3)	5 (13,9)	3 (11,1)	7 (19,4)	3 (13,3)	$p_{1,2}$= **м/д** / n/a; $p_{1,3}$= **м/д** / n/a; $p_{1,4}$=0,67; $p_{1,5}$= **м/д** / n/a; $p_{1,6}$=0,50; $p_{2,3}$= **м/д** / n/a; $p_{2,4}$=0,60; $p_{2,5}$= **м/д** / n/a; $p_{2,6}$=0,44; $p_{3,4}$=0,73; $p_{3,5}$= **м/д** / n/a; $p_{3,6}$=0,56; $p_{4,5}$= **м/д** / n/a; $p_{4,6}$= **м/д** / n/a; $p_{5,6}$= **м/д** / n/a
Группа инвалидности (по соматическому состоянию) Disability resulting from a general illness	12 (14,5)	3 (5,1)	8 (15,4)	5 (13,9)	1 (3,7)	8 (22,2)	37 (12,6)	$p_{1,2}$=**м/д** / n/a; $p_{1,3}$=0,70; $p_{1,4}$=0,59; $p_{1,5}$= **м/д** / n/a; $p_{1,6}$=0,08; $p_{2,3}$= **м/д** / n/a; $p_{2,4}$= **м/д** / n/a; $p_{2,5}$= **м/д** / n/a; $p_{2,6}$= **м/д** / n/a; $p_{3,4}$=0,67; $p_{3,5}$= **м/д** / n/a; $p_{3,6}$=1,0; $p_{4,5}$= **м/д** / n/a; $p_{4,6}$=0,63; $p_{5,6}$= **м/д** / n/a
Курение Smoking	10 (12,1)	6 (10,2)	9 (17,3)	7 (19,4)	5 (18,52)	10 (27,8)	47 (16,0)	$p_{1,2}$=**м/д** / n/a; $p_{1,3}$=0,50; $p_{1,4}$=0,62; $p_{1,5}$=0,78; $p_{1,6}$=0,57; $p_{2,3}$=**м/д** / n/a; $p_{2,4}$=**м/д** / n/a; $p_{2,5}$=**м/д** / n/a; $p_{2,6}$=**м/д** / n/a; $p_{3,4}$=0,56; $p_{3,5}$=0,73; $p_{3,6}$=0,65; $p_{4,5}$=0,60; $p_{4,6}$=0,86; $p_{5,6}$=0,83

Окончание таблицы 3
Table 3 (continued)

Фактор Factor	Подгруппа 1 Subgroup 1	Подгруппа 2 Subgroup 2	Подгруппа 3 Subgroup 3	Подгруппа 4 Subgroup 4	Подгруппа 5 Subgroup 5	Подгруппа 6 Subgroup 6	Итого Total	Статистическая значимость (критерий χ^2) Pearson's chi-squared test (χ^2)
Индекс массы тела >25 кг/м² Body mass index >25 kg/m²	58 (69,9)	34 (57,6)	38 (73,1)	26 (72,2)	16 (59,3)	26 (72,2)	198 (67,6)	$p_{1,2}$=0,29; $p_{1,3}$=0,78; $p_{1,4}$=0,40; $p_{1,5}$=0,51; $p_{1,6}$=0,90; $p_{2,3}$=0,18; $p_{2,4}$=0,27; $p_{2,5}$=0,77; $p_{2,6}$=0,27; $p_{3,4}$=0,81; $p_{3,5}$=0,34; $p_{3,6}$=0,81; $p_{4,5}$=0,43; $p_{4,6}$=0,75; $p_{5,6}$=0,43
Высокая приверженность лечению High adherence to treatment	69 (83,1)	51 (86,4)	25 (48,1)	25 (69,4)	17 (63,0)	25 (69,4)	212 (72,4)	$p_{1,2}$=0,77; $p_{1,3}$=0,002; $p_{1,4}$=0,21; $p_{1,5}$=0,19; $p_{1,6}$=0,21; $p_{2,3}$=0,00; $p_{2,4}$=0,11; $p_{2,5}$=0,10; $p_{2,6}$=0,11; $p_{3,4}$=0,25; $p_{3,5}$=0,45; $p_{3,6}$=0,25; $p_{4,5}$=0,91; $p_{4,6}$=0,76; $p_{5,6}$=0,91
Высшее образование Higher education	57 (68,7)	36 (61,0)	26 (50,0)	15 (41,7)	17 (63,0)	15 (41,7)	166 (56,7)	$p_{1,2}$=0,61; $p_{1,3}$=0,17; $p_{1,4}$=0,08; $p_{1,5}$=0,99; $p_{1,6}$=0,08; $p_{2,3}$=0,54; $p_{2,4}$=0,28; $p_{2,5}$=0,95; $p_{2,6}$=0,28; $p_{3,4}$=0,76; $p_{3,5}$=0,52; $p_{3,6}$=0,76; $p_{4,5}$=0,29; $p_{4,6}$=0,70; $p_{5,6}$=0,29
Трудоустройство Employment	33 (39,8)	19 (32,2)	15 (28,9)	12 (33,3)	12 (44,4)	10 (27,8)	101 (34,5)	$p_{1,2}$=0,79; $p_{1,3}$=0,59; $p_{1,4}$=0,98; $p_{1,5}$=0,83, $p_{1,6}$=0,86, $p_{2,3}$=0,94; $p_{2,4}$=0,76; $p_{2,5}$=0,85; $p_{2,6}$=0,73; $p_{3,4}$=0,96, $p_{3,5}$=0,68; $p_{3,6}$=0,78; $p_{4,5}$=1,0; $p_{4,6}$=0,76; $p_{5,6}$=0,90
Одиночество Loneliness	18 (21,7)	10 (17,0)	9 (17,3)	7 (19,4)	6 (22,2)	8 (22, 2)	58 (19,8)	$p_{1,2}$=0,73; $p_{1,3}$=0,86; $p_{1,4}$=0,91; $p_{1,5}$=0,77; $p_{1,6}$=0,72; $p_{2,3}$=0,92; $p_{2,4}$=0,73; $p_{2,5}$=0,61; $p_{2,6}$=0,75; $p_{3,4}$=0,56; $p_{3,5}$=0,64; $p_{3,6}$=0,91; $p_{4,5}$=0,51; $p_{4,6}$=0,89; $p_{5,6}$=0,77

Примечание. *м/д — мало данных.*

Note. *n/a, not available*

Таблица 4. Оценка скорости прогрессирования ПОУГ в группах наблюдения
Table 4. The rate of POAG progression in the subgroups

Стадия ПОУГ POAG stage	Подгруппа 1 Subgroup 1		Подгруппа 2 Subgroup 2		Подгруппа 3 Subgroup 3		Подгруппа 4 Subgroup 4		Подгруппа 5 Subgroup 5		Подгруппа 6 Subgroup 6	
	I	*II*	*I*	*II*	*I*	*II*	*I*	*II*	*I*	*II*	*I*	*II*
Начальная Early	62 (43,7)	44 (63,8)	29 (20,4)	11 (16,0)	24 (16,9)	10 (14,5)	7 (4,9)	2 (2,9)	7 (4,9)	1 (1,5)	13 (9,2)	1 (1,5)
Развитая Moderate	11 (14,1)	23 (31,1)	16 (20,5)	18 (24,4)	16 (20,5)	15 (20,3)	16 (20,5)	4 (5,4)	12 (15,4)	9 (12,2)	7 (9,0)	5 (6,8)
Далеко зашедшая Advanced	8 (15,4)	13 (12,4)	12 (23,1)	21 (20,0)	5 (9,6)	19 (18,1)	8 (15,4)	19 (18,1)	6 (11,5)	13 (12,4)	13 (25,0)	20 (19,1)
Терминальная End-stage	2 (9,5)	3 (6,7)	2 (9,5)	9 (20,0)	7 (33,3)	8 (17,8)	5 (23,8)	11 (24,4)	2 (9,5)	4 (8,9)	3 (14,3)	10 (22,2)
Статистическая значимость (критерий χ^2) Pearson's chi-squared test (χ^2)	$p_{1,2}$=0,01	$p_{1,2}$=0,00007	–	–	$p_{3,4}$=0,05 $p_{3,5}$=0,14 $p_{3,6}$=0,02	$p_{3,4}$=0,02 $p_{3,5}$=0,28 $p_{3,6}$=0,01	$p_{4,5}$=0,83 $p_{4,6}$=0,07	$p_{4,5}$=0,14 $p_{4,6}$=0,91	$p_{5,6}$=0,19	$p_{5,6}$=0,26	–	–

Примечание. *I — момент выявления заболевания, II — момент финального обследования.*

Note. *I — at the time of disease diagnosis, II — at the time of final examination.*

жения «целевого» уровня ВГД, среди пациентов с развитой стадией — только каждый третий (31,1%), а число случаев среди лиц с III стадией, состояние которых в течение 3 (1; 6) лет может быть стабилизировано, варьирует в диапазоне от 12,4% до 20%, в зависимости от указанной выше подгруппы рефрактерности.

Кроме этого, были проведены сравнения внутри каждой из подгрупп, позволяющие предположить изменения, произошедшие за весь период наблюдения. Установлено, что такие девиации были ничтожны (p>0,05). Иными словами, изменение количества пациентов в подгруппах в период от момента верификации ПОУГ и до момента финального обследования происходило в основном только внутри групп «нерефрактерная глаукома» и «рефрактерная глаукома», что, на наш взгляд, также свидетельствует о правильном отборе когорт в данном исследовании.

Ограничение исследования. Исключение четверти всех случаев (26,4%), скорее всего, отразилось на распределении как по стадиям заболевания, так и по подгруппам рефрактерности, а следовательно, и на результатах исследования. Изучение значимости дополнительных факторов риска с учетом дизайна работы было проведено лишь на финальном этапе исследования, что исключило возможность анализа в период обнаружения заболевания. Требуется продолжение работы с целью включения результатов количественной статистики (например, цифровые значения уровней АД или показателей теста Ширмера — ССГ и т. д.) для возможности применения дополнительного корреляционного анализа.

Заключение

Вне зависимости от стадии ПОУГ на момент финального обследования возраст пациентов был приблизительно одинаковым — около 69 лет, анамнез в среднем составлял 3 года (50% пациентов имели установленную продолжительность заболевания от 1 года до 6 лет). Вместе с тем подгруппы пациентов, согласно принятому условному делению на разные подгруппы рефрактерности, были гомогенны по возрасту. В литературе встречается достаточное количество работ, изучающих влияние преимущественно местных факторов (офтальмогипертензии, ПЭС, СПД и т. д.) на развитие ПОУГ и ее устойчивость к лечению [33–36]. По результатам проведенного исследования ключевым фактором, влияющим на степень рефрактерности заболевания в будущем, является уровень ВГД, установленный на момент диагностирования болезни. В свою очередь, также очевидна и связь между стадией ПОУГ и уровнем офтальмотонуса на старте заболевания. Согласно нашим данным более 75% пациентов на момент верификации заболевания имели уровень ВГД выше 26 мм рт. ст., а наибольшая продолжительность заболевания была у пациентов из подгруппы 6, имеющих более 1 операции в анамнезе. Лечебные мероприятия позволили снизить офтальмотонус в среднем до 21 (18; 25) мм рт. ст., и, таким образом, у значительного числа пациентов с «продвинутыми» стадиями ПОУГ заболевание на момент финального обследования стало «неуправляемым», что, в свою очередь, подтверждает необходимость применения дифференцированного подхода к лечению на момент верификации диагноза [37–39]. Также настоящее исследование показало, что тяжесть течения глаукомного процесса и прогрессирование рефрактерной ПОУГ могут определять не только местные, но и общие и социальные факторы (ИБС, артериальная гипотензия, ИМ в анамнезе; группа инвалидности по соматическому состоянию, курение, высокая приверженность лечению, наличие высшего образования), что необходимо учитывать при разработке классификации рефрактерной ПОУГ.

Литература

1. Grzybowski A., Och M., Kanclerz P. et al. Primary open angle glaucoma and vascular risk factors: a review of population based studies from 1990 to 2019. J Clin Med. 2020;9(3):761. DOI: 10.3390/jcm9030761.
2. Антонов А.А., Агаджанян Т.М., Витков А.А. Гипотензивная эффективность биматопроста в терапии первичной открытоугольной глаукомы. Национальный журнал глаукома. 2019;18(1):95–104. DOI: 10.25700/NJG.2019.01.11.
3. Еричев В.П., Егоров Е.А. Патогенез первичной открытоугольной глаукомы. Вестник офтальмологии. 2014;130(6):98–105.
4. Khawaja A.P., Viswanathan A.C. Are we ready for genetic testing for primary open-angle glaucoma? Eye (Lond). 2018;32(5):877–883. DOI: 10.1038/s41433-017-0011-1.
5. Бессмертный А.М. К вопросу о дифференцированном хирургическом лечении основных форм рефрактерной глаукомы. Клиническая офтальмология. 2005;6(2):80–82.
6. Samples J.R., Ahmed I.K. Surgical innovations in glaucoma. Springer New York, NY; 2014. DOI: 10.1007/978-1-4614-8348-9.
7. Stamper L.R., Lieberman M.F., Drake M.V. Becker-Shaffer's Diagnosis and Therapy of the Glaucomas. 8th ed. London: Mosby; 2009.
8. Липатов Д.В. Диабетическая глаукома. М.: МИА; 2013.
9. Щуко А.Г., Юрьева Т.Н., ред. Редкие формы глаукомы. 2-е изд., дополн. Иркутск; 2021.
10. Kaplan N. Single-cell RNA transcriptome helps define the limbal/corneal epithelial stem/early transit amplifying cells and how autophagy affects this population. Invest Ophthalmol Vis Sci. 2019;60(10):3570–3583. DOI: 10.1167/iovs.19-27656.
11. Coleman A.L., Kodjebacheva G. Risk Factors for Glaucoma Needing More Attention. Open Ophthalmol J. 2009;3:38–42. DOI: 10.2174/1874364100903010038.
12. Липатов Д.В. Диабет и глаз. Поражение органа зрения при сахарном диабете. М.: ГЭОТАР-Медиа; 2021.
13. Еричев В.П., Рагозина Е.А. Селективная лазерная трабекулопластика как стартовый метод лечения первичной открытоугольной глаукомы. Национальный журнал глаукома. 2020;19(1):47–54. DOI: 10.25700/NJG.2020.01.07.
14. Li X., Wang W., Zhang X. Meta-analysis of selective laser trabeculoplasty versus topical medication in the treatment of open-angle glaucoma. BMC Ophthalmol. 2015;15:107. DOI: 10.1186/s12886-015-0091-2.
15. Глаукома первичная открытоугольная. Клинические рекомендации. (Электронный ресурс.) URL: https://cr.minzdrav.gov.ru/recomend/96_1 (дата обращения: 01.12.2021).
16. Астахов Ю.С., Егоров Е.А., Астахов С.Ю. и др. Хирургическое лечение рефрактерной глаукомы. Клиническая офтальмология. 2006;7(1):25–27.
17. Мулдашев Э.Р., Корнилаева Г.Г., Галимова В.У. Осложненная глаукома. СПб.: Нева; 2005.
18. Glaucoma Surgery. WGA Consensus Series — 11. Weinreb R.N., Ramulu P., Topouzis F. et al., eds. Amsterdam; 2019.
19. Kim K.E., Kim J.M., Lee J. et al. Significant intraocular pressure associated with open-angle glaucoma: Korea National Health and Nutrition Examination Survey 2010–2011. PLoS ONE. 2020;15(7):e0235701. DOI: 10.1371/journal.pone.0235701.
20. Егоров Е.А., Еричев В.П. Национальное руководство по глаукоме для практикующих врачей. М.: ГЭОТАР-Медиа; 2019.
21. Mills R.P., Budenz D.L., Lee P.P. et al. Categorizing the stage of glaucoma from prediagnosis to end-stage disease. Am J Ophthalmol. 2006;141(1):24–30. DOI: 10.1016/j.ajo.2005.07.044.
22. Age-Related Eye Disease Study Research Group. A randomized, placebo-controlled, clinical trial of high-dose supplementation with vitamins C and E, beta carotene, and zinc for age-related macular degeneration and vision loss: AREDS report no. 8. Arch Ophthalmol. 2001;119(10):1417–1436. DOI: 10.1001/archopht.119.10.1417.
23. Авдеев Р.В., Александров А.С., Бакунина Н.А. и др. Прогнозирование продолжительности сроков заболевания и возраста пациентов с разными стадиями первичной открытоугольной глаукомы. Национальный журнал глаукома. 2014;13(2):60–69.
24. Gazzard G., Foster P.J., Devereux J.G. et al. Intraocular pressure and visual field loss in primary angle closure and primary open angle glaucomas. Br J Ophthalmol. 2003;87(6):720–725. DOI: 10.1136/bjo.87.6.720.
25. Matlach J., Bender S., König J. et al. Investigation of intraocular pressure fluctuation as a risk factor of glaucoma progression. Clin Ophthalmol. 2018;13:9–16. DOI: 10.2147/OPTH.S186526.
26. Егоров Е.А., Ставицкая Т.В., Куроедов А.В., Хлобыстов А.А. Фармакоэкономические аспекты выбора стратегии лечения первичной открытоугольной глаукомы. Клиническая офтальмология. 2000;1(4):114.
27. Балалин С.В., Фокин В.П. Медикаментозное лечение первичной открытоугольной глаукомы. Индивидуальный подход. Клиническая офтальмология. 2019;19(1):43–48. DOI: 10.21689/2311-7729-2019-19-1-43-48.
28. Петров С.Ю., Ловпаче Дж.Н., Брежнев А.Ю. Принципы приверженности лечению среди пациентов с глаукомой согласно IV изданию Европейского глаукомного руководства (аналитический комментарий). Клиническая офтальмология. 2015;15(3):152–154.
29. Golan S., Rosenfeld E., Shemesh G., Kurtz S. Original and generic latanoprost for the treatment of glaucoma and ocular hypertension: are they really the same? Clin Exp Pharmacol Physiol. 2015;42(2):220–224. DOI: 10.1111/1440-1681.12329.
30. Digiuni M., Manni G., Vetrugno M. et al. An evaluation of therapeutic noninferiority of 0.005% latanoprost ophthalmic solution and xalatan in patients with glaucoma or ocular hypertension. J Glaucoma. 2013;22(9):707–712. DOI: 10.1097/IJG.0b013e318259b47c.
31. Егоров А.Е. Оригинальные препараты и дженерики в лечении глаукомы. Клиническая офтальмология. 2015;15(2):82–85.
32. Nouri-Mahdavi K., Hoffman D., Coleman A.L. et al. Advanced Glaucoma Intervention Study. Predictive factors for glaucomatous visual field progression in the Advanced Glaucoma Intervention Study. Ophthalmology. 2004;111(9):1627–1635. DOI: 10.1016/j.ophtha.2004.02.017.
33. Leidl M.C., Choi C.J., Syed Z.A., Melki S.A. Intraocular pressure fluctuation and glaucoma progression: what do we know? Br J Ophthalmol. 2014;98(10):1315–1319. DOI: 10.1136/bjophthalmol-2013-303980.
34. Rezapour J., Hoffmann E.M. [The Role of Intraocular Pressure Fluctuation in the Development and Progression of Glaucoma]. Klin Monbl Augenheilkd. 2019;236(5):667–671 (in German). DOI: 10.1055/s-0043-106299.
35. Kim J.H., Caprioli J. Intraocular pressure fluctuation: is it important? J Ophthalmic Vis Res. 2018;13(2):170–174. DOI: 10.4103/jovr.jovr_35_18 22.
36. Savini G., Barboni P., Parisi V., Carbonelli M. The influence of axial length on retinal nerve fibre layer thickness and optic-disc size measurements by spectral-domain OCT. Br J Ophthalmol. 2012;96(1):57–61. DOI: 10.1136/bjo.2010.196782.
37. Егоров Е.А., Еричев В.П., Онищенко А.Л. и др. Системные факторы риска развития первичной открытоугольной глаукомы. Клиническая офтальмология. 2018;19(3):140–145. DOI: 10.21689/2311-7729-2018-18-3-140-145.
38. Sood V., Ramanathan U.S. Self-Monitoring of intraocular pressure outside of normal office hours using rebound tonometry: initial clinical experience in patients with normal tension glaucoma. J Glaucoma. 2016;25(10):807–811. DOI: 10.1097/ IJG.0000000000000424.
39. Онищенко А.Л., Мальцева Н.В., Смирнова А.Ш. и др. Персонализированный подход к лечению первичной открытоугольной глаукомы. Офтальмология. 2021;18(3):546–551. DOI: 10.18008/1816-5095-2021-3-546-551.

References

1. Grzybowski A., Och M., Kanclerz P. et al. Primary open angle glaucoma and vascular risk factors: a review of population based studies from 1990 to 2019. J Clin Med. 2020;9(3):761. DOI: 10.3390/jcm9030761.
2. Antonov A.A., Agadzhanyan T.M., Vitkov A.A. Hypotensive efficacy of bimatoprost in the treatment of primary open-angle glaucoma. National Journal glaucoma. 2019;18(1):95–104 (in Russ.). DOI: 10.25700/NJG.2019.01.11.
3. Erichev V.P., Egorov E.A. On pathogenesis of primary open-angle glaucoma. Vestnik Oftalmologii. 2014;130(6):98–105 (in Russ.).
4. Khawaja A.P., Viswanathan A.C. Are we ready for genetic testing for primary open-angle glaucoma? Eye (Lond). 2018;32(5):877–883. DOI: 10.1038/s41433-017-0011-1.

5. Bessmertny A.M. To the question on the differentiated surgical treatment of basic forms refractory glaucoma. Clinical Ophthalmology. 2005;6(2):80–82 (in Russ.).
6. Samples J.R., Ahmed I.K. Surgical innovations in glaucoma. Springer New York, NY; 2014. DOI: 10.1007/978-1-4614-8348-9.
7. Stamper L.R., Lieberman M.F., Drake M.V. Becker-Shaffer's Diagnosis and Therapy of the Glaucomas. 8th ed. London: Mosby; 2009.
8. Lipatov D.V. Diabetic glaucoma. M.: MIA; 2013 (in Russ.).
9. Shchuko A.G., Yurieva T.N., eds. Rare forms of glaucoma. 2nd ed., revised. Irkutsk; 2021 (in Russ.).
10. Kaplan N. Single-cell RNA transcriptome helps define the limbal/corneal epithelial stem/early transit amplifying cells and how autophagy affects this population. Invest Ophthalmol Vis Sci. 2019;60(10):3570–3583. DOI: 10.1167/iovs.19-27656.
11. Coleman A.L., Kodjebacheva G. Risk Factors for Glaucoma Needing More Attention. Open Ophthalmol J. 2009;3:38–42. DOI: 10.2174/1874364100903010038.
12. Lipatov D.V. Diabetes and the eye. Damage to the organ of vision in diabetes mellitus. M.: GEOTAR-Media; 2021 (in Russ.).
13. Erichev V.P., Ragozina E.A. Selective laser trabeculoplasty as the initial treatment of primary open-angle glaucoma. National Journal glaucoma. 2020;19(1):47–54 (in Russ.). DOI: 10.25700/NJG.2020.01.07.
14. Li X., Wang W., Zhang X. Meta-analysis of selective laser trabeculoplasty versus topical medication in the treatment of open-angle glaucoma. BMC Ophthalmol. 2015;15:107. DOI: 10.1186/s12886-015-0091-2.
15. Primary open-angle glaucoma. Clinical guidelines. (Electronic resource.) URL: https://cr.minzdrav.gov.ru/recomend/96_1 (access date: 01.12.2021) (in Russ.).
16. Astakhov Yu.S., Egorov E.A., Astakhov S.Yu. et al. Surgical treatment of refractory glaucoma. Clinical Ophthalmology. 2006;7(1):25–27 (in Russ.).
17. Muldashev E.R., Kornilaeva G.G., Galimova V.U. Complicated glaucoma. SPb.: Neva; 2005 (in Russ.).
18. Glaucoma Surgery. WGA Consensus Series — 11. Weinreb R.N., Ramulu P., Topouzis F. et al., eds. Amsterdam; 2019.
19. Kim K.E., Kim J.M., Lee J. et al. Significant intraocular pressure associated with open-angle glaucoma: Korea National Health and Nutrition Examination Survey 2010–2011. PLoS ONE. 2020;15(7):e0235701. DOI: 10.1371/journal.pone.0235701.
20. Egorov E.A., Erichev V.P. National Guidelines for Glaucoma Practitioners. M.: GEOTAR-Media; 2019 (in Russ.).
21. Mills R.P., Budenz D.L., Lee P.P. et al. Categorizing the stage of glaucoma from pre-diagnosis to end-stage disease. Am J Ophthalmol. 2006;141(1):24–30. DOI: 10.1016/j.ajo.2005.07.044.
22. Age-Related Eye Disease Study Research Group. A randomized, placebo-controlled, clinical trial of high-dose supplementation with vitamins C and E, beta carotene, and zinc for age-related macular degeneration and vision loss: AREDS report no. 8. Arch Ophthalmol. 2001;119(10):1417–1436. DOI: 10.1001/archopht.119.10.1417.
23. Avdeev R.V., Aleksandrov A.S., Bakunina N.A. et al. Prediction of disease duration and age of patients with different primary open-angle glaucoma changes. National Journal glaucoma. 2014;13(2):60–69 (in Russ.).
24. Gazzard G., Foster P.J., Devereux J.G. et al. Intraocular pressure and visual field loss in primary angle closure and primary open angle glaucomas. Br J Ophthalmol. 2003;87(6):720–725. DOI: 10.1136/bjo.87.6.720.
25. Matlach J., Bender S., König J. et al. Investigation of intraocular pressure fluctuation as a risk factor of glaucoma progression. Clin Ophthalmol. 2018;13:9–16. DOI: 10.2147/OPTH.S186526.
26. Egorov E.A., Stavitskaya T.V., Kuroyedov A.V., Khlobystov A.A. Pharmacoeconomic aspects of choosing a strategy for the treatment of primary open-angle glaucoma. Clinical ophthalmology. 2000;1(4):114 (in Russ.).
27. Balalin S.V., Fokin V.P. Pharmacotherapy for POAG. Individual approach. Clinical ophthalmology. 2019;19(1):43–48 (in Russ.). DOI: 10.21689/2311-7729-2019-19-1-43-48.
28. Petrov S.Yu., Lovpache J.N., Brezhnev A.Yu. Principles of the compliance of glaucoma patients according to the 4th edition of the Terminology and Guidelines for glaucoma of the European Glaucoma Society. Clinical ophthalmology. 2015;15(3):152–154 (in Russ.).
29. Golan S., Rosenfeld E., Shemesh G., Kurtz S. Original and generic latanoprost for the treatment of glaucoma and ocular hypertension: are they really the same? Clin Exp Pharmacol Physiol. 2015;42(2):220–224. DOI: 10.1111/1440-1681.12329.
30. Digiuni M., Manni G., Vetrugno M. et al. An evaluation of therapeutic noninferiority of 0.005% latanoprost ophthalmic solution and xalatan in patients with glaucoma or ocular hypertension. J Glaucoma. 2013;22(9):707–712. DOI: 10.1097/IJG.0b013e318259b47c.
31. Egorov A.E. Original drugs and generics in glaucoma treatment. Clinical ophthalmology. 2015;15(2):82–85 (in Russ.).
32. Nouri-Mahdavi K., Hoffman D., Coleman A.L. et al. Advanced Glaucoma Intervention Study. Predictive factors for glaucomatous visual field progression in the Advanced Glaucoma Intervention Study. Ophthalmology. 2004;111(9):1627–1635. DOI: 10.1016/j.ophtha.2004.02.017.
33. Leidl M.C., Choi C.J., Syed Z.A., Melki S.A. Intraocular pressure fluctuation and glaucoma progression: what do we know? Br J Ophthalmol. 2014;98(10):1315–1319. DOI: 10.1136/bjophthalmol-2013-303980.
34. Rezapour J., Hoffmann E.M. [The role of intraocular pressure fluctuation in the development and progression of glaucoma]. Klin Monbl Augenheilkd. 2019;236(5):667–671 (in German). DOI: 10.1055/s-0043-106299.
35. Kim J.H., Caprioli J. Intraocular pressure fluctuation: is it important? J Ophthalmic Vis Res. 2018;13(2):170–174. DOI: 10.4103/jovr.jovr_35_18 22.
36. Savini G., Barboni P., Parisi V., Carbonelli M. The influence of axial length on retinal nerve fibre layer thickness and optic-disc size measurements by spectral-domain OCT. Br J Ophthalmol. 2012;96(1):57–61. DOI: 10.1136/bjo.2010.196782.
37. Egorov E.A., Erichev V.P., Onishchenko A.L. et al. Systemic risk factors for the development of primary open-angle glaucoma. Clinical Ophthalmology. 2018;19(3):140–145 (in Russ.). DOI: 10.21689 / 2311-7729-2018-18-3-140-145.
38. Sood V., Ramanathan U.S. Self-monitoring of intraocular pressure outside of normal office hours using rebound tonometry: initial clinical experience in patients with normal tension glaucoma. J Glaucoma. 2016;25(10):807–811. DOI: 10.1097/IJG.0000000000000424.
39. Onishchenko A.L., Maltseva N.V., Smirnova A.Sh. et al. A Personalized approach to the treatm entof primary open-angle glaucoma. Ophthalmology in Russia. 2021;18(3):546–551 (in Russ.). DOI: 10.18008/1816-5095-2021-3-546-551.

СВЕДЕНИЯ ОБ АВТОРАХ:

Фомин Николай Евгеньевич — *врач-офтальмолог консультативного отдела ФКУ «ЦВКГ им. П.В. Мандрыка»; 107014, Россия, г. Москва, ул. Большая Оленья, вл. 8А; ассистент кафедры офтальмологии РНИМУ им. Н.И. Пирогова Минздрава России; 117437, Россия, г. Москва, ул. Островитянова, д. 1; ORCID iD 0000-0002-7738-1839.*

Завадский Павел Чеславович — *к.м.н., врач-офтальмолог, главный врач ООО «Офтальмологический центр Карелии»; 185031, Россия, г. Петрозаводск, наб. Варкауса, д. 1б; ORCID iD 0000-0002-6159-6120.*

Куроедов Александр Владимирович — *д.м.н., профессор кафедры офтальмологии РНИМУ им. Н.И. Пирогова Минздрава России; 117437, Россия, г. Москва, ул. Островитянова, д. 1; начальник офтальмологического отделения ФКУ «ЦВКГ им. П.В. Мандрыка»; 107014, Россия, г. Москва, ул. Большая Оленья, вл. 8А; ORCID iD 0000-0001-9606-0566.*

Селезнев Алексей Владимирович — *к.м.н., врач-офтальмолог, доцент кафедры оториноларингологии и офтальмологии ФГБОУ ВО ИвГМА Минздрава России; 153012, Россия, г. Иваново, Шереметевский пр-т, д. 8; ORCID iD 0000-0002-4583-6050.*

Нагорнова Зоя Михайловна — *к.м.н., врач-офтальмолог, ассистент кафедры оториноларингологии и офтальмологии ФГБОУ ВО ИвГМА Минздрава России; 153012, Россия, г. Иваново, Шереметевский пр-т, д. 8; ORCID iD 0000-0002-3821-689X.*

Барышникова Дарья Андреевна — *врач-офтальмолог ОКДЦ ПАО «Газпром»; 117420, Россия, г. Москва, ул. Наметкина, д. 16; ORCID iD 0000-0001-7983-7556.*

Авдеев Роман Васильевич — *к.м.н., доцент кафедры офтальмологии ФГБОУ ВО ВГМУ им. Н.Н. Бурденко Минздрава России; 394036, Россия, г. Воронеж, ул. Студенческая, д. 10; ORCID iD 0000-0003-4392-8311.*

Гетманова Анастасия Михайловна — *врач-офтальмолог ГАУЗ «Брянская областная больница № 1»; 241033, Россия, г. Брянск, пр-т Станке Димитрова, д. 86; ORCID iD 0000-0002-4900-6193.*

Глушнев Игорь Александрович — *врач-офтальмолог ГУ «РНПЦ РМиЭЧ»; 246040, Республика Беларусь, г. Гомель, ул. Ильича, д. 290; ORCID iD 0000-0002-3021-9498.*

Гусаревич Анна Аркадьевна — *к.м.н., врач-офтальмолог, руководитель Междорожного центра микрохирургии глаза стационара ЧУЗ «Клиническая больница «РЖД-Медицина» г. Новосибирск»; 630003, Россия, г. Новосибирск, Владимировский спуск, д. 2а; ORCID iD 0000-0002-8206-7510.*

Дорофеев Дмитрий Александрович — *врач-офтальмолог ГАУЗ ГКБ № 2; 454090, Россия, г. Челябинск, ул. Российская, д. 200; ORCID iD 0000-0003-3352-8170.*

Космынина Светлана Васильевна — *врач-офтальмолог ГОБУЗ «МОКБ им. П.А. Баяндина»; 183032, Россия, г. Мурманск, ул. Академика Павлова, д. 6; ORCID iD 0000-0002-8994-4555.*

Мяконькая Олеся Сергеевна — *врач-офтальмолог, заведующая офтальмологическим диагностическим отделением Волгоградского филиала ФГАУ «НМИЦ «МНТК «Микрохирургия глаза» им. акад. С.Н. Федорова» Минздрава России; 400138, Россия, г. Волгоград, ул. им. Землячки, д. 80; ORCID iD 0000-0002-0345-9912.*
Ребенок Наталия Александровна — *врач-офтальмолог отделения микрохирургии глаза ГУ «РНПЦ РМиЭЧ»; 246040, Республика Беларусь, г. Гомель, ул. Ильича, д. 290; ORCID iD 0000-0001-7264-4663.*
Ражко Юлия Ивановна — *к.м.н., врач-офтальмолог отделения микрохирургии глаза ГУ «РНПЦ РМиЭЧ»; 246040, Республика Беларусь, г. Гомель, ул. Ильича, д. 290; ORCID iD 0000-0003-4290-9952.*
Семенова Ирина Ивановна — *врач-офтальмолог УЗ «МГБ СМРП»; 212030, Республика Беларусь, г. Могилев, ул. Боткина, д. 2; ORCID iD 0000-0002-9801-5926.*
Чернякова Татьяна Васильевна — *к.м.н., врач-офтальмолог Многопрофильного медицинского центра Банка России; 117593, Россия, г. Москва, Севастопольский пр-т, д. 66; ORCID iD 0000-0003-1361-6704.*
Контактная информация: *Фомин Николай Евгеньевич, e-mail: nikolay.fomin2608@yandex.ru.*
Прозрачность финансовой деятельности: *никто из авторов не имеет финансовой заинтересованности в представленных материалах или методах.*
Конфликт интересов *отсутствует.*
Статья поступила *02.03.2022.*
Поступила **после рецензирования** *29.03.2022.*
Принята в печать *21.04.2022.*

ABOUT THE AUTHORS:

Nikolay E. Fomin — *ophthalmologist of the Consultative Division, P.V. Mandryka Military Clinical Hospital; 8A, Bolshaya Olenya str., Moscow, 107014, Russian Federation; assistant of the Department of Ophthalmology, Pirogov Russian National Research Medical University; 1, Ostrovityanov str., Moscow, 117437, Russian Federation; ORCID iD 0000-0002-7738-1839.*
Pavel Ch. Zavadskiy — *C. Sc. (Med.), Head Doctor, Karelia Ophthalmological Center; 1B, Varkaus emb., Petrozavodsk, 185031, Russian Federation; ORCID iD 0000-0002-6159-6120.*
Aleksandr V. Kuroyedov — *Dr. Sc. (Med.), Professor of the Department of Ophthalmology, Pirogov Russian National Research Medical University; 1, Ostrovityanov str., Moscow, 117437, Russian Federation; Head of the Division of Ophthalmology, P.V. Mandryka Military Clinical Hospital; 8A, Bolshaya Olenya str., Moscow, 107014, Russian Federation; ORCID iD 0000-0001-9606-0566.*
Aleksei V. Seleznev — *C. Sc. (Med.), associate professor of the Department of Otorhinolaryngology and Ophthalmology, Ivanovo State Medical Academy; 8, Sheremet'evskiy pass., Ivanovo, 153012, Russian Federation; ORCID iD 0000-0002-4583-6050.*
Zoya M. Nagornova — *C. Sc. (Med.), associate professor of the Department of Otorhinolaryngology and Ophthalmology, Ivanovo State Medical Academy; 8, Sheremet'evskiy pass., Ivanovo, 153012, Russian Federation; ORCID iD 0000-0002-3821-689X.*
Darya A. Baryshnikova — *ophthalmologist, Sectoral Clinical and Diagnostic Center of the PJSC "Gazprom"; 16, Nametkin str., Moscow, 117420, Russian Federation; ORCID iD 0000-0001-7983-7556.*
Roman V. Avdeev — *C. Sc. (Med.), associate professor of the Department of Ophthalmology, N.N. Burdenko Voronezh State Medical University; 10, Studencheskaya str., Voronezh, 394036, Russian Federation; ORCID iD 0000-0003-4392-8311.*
Anastasiya M. Getmanova — *ophthalmologist, Bryansk Regional Hospital No. 1; 86, Stanke Dimitrov av., Bryansk, 241033, Russian Federation; ORCID iD 0000-0002-4900-6193.*
Igor A. Glushnev — *ophthalmologist, Republican Scientific Practical Center of Radiation Medicine and Human Ecology; 290, Il'ich str., Gomel, 246040, Republic of Belarus; ORCID iD 0000-0002-3021-9498.*
Anna A. Gusarevich — *C. Sc. (Med.), Head of Cross-road Center of Eye Microsurgery, Clinical Hospital "RZD-Medicine" of the city of Novosibirsk; 2A, Vladimirovskiy desc., Novosibirsk, 630003, Russian Federation; ORCID iD 0000-0002-8206-7510.*
Dmitriy A. Dorofeev — *ophthalmologist, City Clinical Hospital No. 2; 200, Rossiyskaya str., Chelyabinsk, 454090, Russian Federation; ORCID iD 0000-0003-3352-8170.*
Svetlana S. Kosmynina — *ophthalmologist, P.A. Bayandin Murmansk Regional Clinical Hospital; 6, Academician Pavlov str., Murmansk, 183032, Russian Federation; ORCID iD 0000-0002-8994-4555.*
Olesya S. Myakonkaya — *ophthalmologist, Head of the Ophthalmological Diagnostic Department, Volgograd Branch of the S. Fyodorov Eye Microsurgery Federal State Institution; 80, Zemlyachki str., Volgograd, 400138, Russian Federation; ORCID iD 0000-0002-0345-9912.*
Natalya A. Rebenok — *ophthalmologist of the Department of Eye Microsurgery, Republican Scientific Practical Center of Radiation Medicine and Human Ecology; 290, Il'ich str., Gomel, 246040, Republic of Belarus; ORCID iD 0000-0001-7264-4663.*
Yuliya I. Razhko — *C. Sc. (Med.), ophthalmologist of the Department of Eye Microsurgery, Republican Scientific Practical Center of Radiation Medicine and Human Ecology; 290, Il'ich str., Gomel, 246040, Republic of Belarus; ORCID iD 0000-0003-4290-9952.*
Irina I. Semenova — *ophthalmologist, Mogilev City Hospital of the Emergency Medical Care; 2, Botkin str., Mogilev, 212030, Republic of Belarus; ORCID iD 0000-0002-9801-5926.*
Tatyana V. Chernyakova — *C. Sc. (Med.), ophthalmologist, Multidisciplinary Medical Center of the Bank of Russia; 66, Sevastopolskiy av., Moscow, 117593, Russian Federation; ORCID iD 0000-0003-1361-6704.*
Contact information: *Nikolay E. Fomin, e-mail: nikolay.fomin2608@yandex.ru.*
Financial Disclosure: *no authors have a financial or property interest in any material or method mentioned.*
There is no **conflict of interests**.
Received *02.03.2022.*
Revised *29.03.2022.*
Accepted *21.04.2022.*

DOI: 10.32364/2311-7729-2022-22-2-91-98

Результаты анализа сетчатки при сочетанной патологии миопии средней степени и возрастной макулярной дегенерации. Подходы к лечению

Л.К. Мошетова[1], И.Б. Алексеев[1–3], И.В. Воробьева[1,2], Ю.А. Нам[3]

[1]ФГБОУ ДПО РМАНПО Минздрава России, Москва, Россия
[2]ГБУЗ ГКБ им. С.П. Боткина ДЗМ, Москва, Россия
[3]ФБУЗ ЛРЦ Минэкономразвития России, Москва, Россия

РЕЗЮМЕ

Цель исследования: *оценка состояния сетчатки при сочетанной патологии: миопии средней степени и возрастной макулярной дегенерации (ВМД) разных стадий с помощью современных методов диагностики.*

Материал и методы: *обследовано 48 пациентов (96 глаз) с миопией средней степени и «сухой» формой ВМД. Проанализированы максимально корригированная острота зрения (МКОЗ); показатели светочувствительности сетчатки: MD (mean deviation) — среднее отклонение, отражающее среднее снижение светочувствительности, и PSD (pattern standard deviation) — паттерн стандартного отклонения, характеризующий выраженность локальных дефектов по данным компьютерной периметрии Humphrey; центральная толщина сетчатки (ЦТС); переднезадняя ось глаза (ПЗО); состояние макулярной зоны сетчатки по данным оптической когерентной томографии (ОКТ) в режиме β-сканирования и аутофлуоресценции (АФ).*

Результаты исследования: *выявлено, что при сочетанной патологии (миопия средней степени и «сухая» форма ВМД (категории AREDS 1, 2, 3)) у 54,2% (26 человек, 52 глаза) среднее значение МКОЗ было достоверно снижено и составило 0,8; показатели светочувствительности сетчатки также были достоверно снижены и составили: MD — 2,19 dB (p<0,001) PSD — 2,14 dB (p<0,001). Выявлено достоверное увеличение ПЗО до 25,11 мм (p<0,001); ЦТС статистически значимо не различалась и была равна 233 мкм (p=0,123). При сочетанной патологии органа зрения могут наблюдаться следующие морфологические изменения глазного дна: грубые дефекты и фокусы атрофии пигментного эпителия сетчатки, протяженные участки поражения линии сочленения наружных и внутренних сегментов, разнокалиберные друзы. По данным АФ выявлены следующие патологические паттерны: фокальная гипо- и гипераутофлуоресценция, гипераутофлюоресцентный участок по краю стафиломы, линейные гипоаутофлуоресцентные полосы, окруженные гипераутофлуоресценцией, ретикулярный паттерн, пятнистый паттерн, унифокальная и мультифокальные области географической атрофии.*

Заключение: *полученные результаты, свидетельствующие о потере поля зрения (MD, PSD) при ВМД в зависимости от стадии, данные ОКТ при ВМД совпадают с данными других авторов, однако нами проанализирована коморбидная форма (сочетание ВМД с миопией средней степени), сопоставлены морфологические и функциональные показатели с выявлением роли АФ.*

Ключевые слова: *миопия, возрастная макулярная дегенерация, оптическая когерентная томография, аутофлуоресценция.*

Для цитирования: *Мошетова Л.К., Алексеев И.Б., Воробьева И.В., Нам Ю.А. Результаты анализа сетчатки при сочетанной патологии миопии средней степени и возрастной макулярной дегенерации. Подходы к лечению. Клиническая офтальмология. 2022;22(2):91–98. DOI: 10.32364/2311-7729-2022-22-2-91-98.*

Retinal status in moderate myopia and age-related macular degeneration. Management strategies

L.K. Moshetova[1], I.B. Alekseev[1–3], I.V. Vorob'eva[1,2], Yu.A. Nam[3]

[1]Russian Medical Academy of Continuous Professional Education, Moscow, Russian Federation
[2]S.P. Botkin City Clinical Hospital, Moscow, Russian Federation
[3]Treatment Rehabilitation Center of the Ministry of Economic Development, Moscow, Russian Federation

ABSTRACT

Aim: *to assess retinal status in comorbid ocular disorders (moderate myopia and age-related macular degeneration/AMD of various stages) using modern diagnostic tools.*

Patients and Methods: *48 patients (96 eyes) with moderate myopia and dry AMD were enrolled. Best-corrected visual acuity (BCVA), mean deviation/MD (characterizes mean reduction of sensitivity), pattern standard deviation/PSD (characterizes the severity of local visual field defects), central macular thickness (CMT), and axial length (AL) were measured. The macular zone was investigated by optical coherence tomography (OCT) using B scan and fundus autofluorescence (FAF) regimens.*

Results: *in moderate myopia associated with dry AMD (AREDS categories 1,2,3), a significant reduction in the mean BCVA (20/25) was detected in 54.2% (26 patients, 52 eyes). Retinal photosensitivity indices (MD and PSD) were also significantly reduced to 2.19 dB (p<0.001) and 2.14 dB (p<0.001), respectively. AL was significantly increased (25.11 mm, p<0.001). No significant differences in CMT values were revealed (233 mcm, p=0.123). In comorbid ocular disorders, severe defects and focuses of RPE atrophy, extensive areas of the IS/OS junction line damage, and drusen are seen among morphological abnormalities of the eye fundus. FAF identified certain pathological patterns, e.g., focal hypo- and hyperautofluorescence, hyperautofluorescent halo at the border of staphyloma, linear hypoautofluorescent bands surrounded with hyperautofluorescence, reticular pattern, patches, focal and multifocal areas of geographic atrophy.*
Conclusion: *our findings on visual field loss (MD, PSD) in AMD depending on stage and OCT findings in AMD are in line with the results of other authors. Meanwhile, we investigated a comorbid variant (AMD in association with moderate myopia), compared morphological and functional parameters, and addressed the relevance of FAF.*
Keywords: *myopia, age-related macular degeneration, optical coherence tomography, autofluorescence.*
For citation: *Moshetova L.K., Alekseev I.B., Vorob'eva I.V., Nam Yu.A. Retinal status in moderate myopia and age-related macular degeneration. Management strategies. Russian Journal of Clinical Ophthalmology. 2022;22(2):91–98 (in Russ.). DOI: 10.32364/2311-7729-2022-22-2-91-98.*

Введение

В последнее десятилетие в мире отмечается неуклонный рост двух социально значимых заболеваний: возрастной макулярной дегенерации и миопии [1–5]. Одна из серьезных проблем здравоохранения — сочетанная патология: близорукость и возрастная макулярная дистрофия (ВМД). Во всем мире, по оценкам экспертов, 153 млн человек старше 5 лет уже имеют зрительные расстройства из-за некорригированной миопии и других аномалий рефракции, из них 8 млн — слепые [6]. Более 30 млн человек в мире, в том числе более 12 млн европейцев, потеряли зрение из-за ВМД [7]. Поиск связи между аномалиями рефракции и ВМД проводили и ранее. Так, в 1991 г. исследование Beaver Dam Eye Study [8] и норвежское исследование 2018 г. [9] показали, что исходная рефракция не имела связи с наличием ранней либо поздней стадий ВМД, однако в 2003 г. в Роттердамском исследовании [10] выявили, что усиление рефракции в сторону гиперметропии было связано с уже имеющейся или развивающейся ВМД. В свою очередь, исследования 2010 г. в Сингапуре [11] показали, что каждый миллиметр уменьшения переднезадней оси глаза (ПЗО) увеличивает шансы на развитие ВМД.

В случае с миопией изменения глазного дна и необратимое снижение зрения, как правило, связаны с развитием миопической макулопатии, особенно при увеличении ПЗО более 26,5 мм [12–15]. При миопии средней или высокой степени оценка стадии ВМД часто вызывает определенные диагностические сложности, поскольку изменения заднего полюса глаза при развитых или далеко зашедших стадиях обеих патологий имеют схожие характеристики и определить первопричину заболевания не всегда представляется возможным.

В настоящее время офтальмологическое сообщество широко использует в повседневной практике оптическую когерентную томографию (ОКТ) с аутофлуоресценцией (АФ) глазного дна, что позволяет выявить очаги атрофии или деструкции в слоях сетчатки и дифференцировать степень их выраженности [16–21]. С учетом того, что морфологические и функциональные характеристики органа зрения при коморбидной патологии (сочетание миопии средней степени с разными стадиями ВМД) недостаточно изучены, проведено данное исследование.

Цель исследования: оценка состояния сетчатки при сочетанной патологии: миопии средней степени и ВМД разных стадий с помощью современных методов диагностики.

Материал и методы

Обследовано 48 пациентов (96 глаз) с сочетанной глазной патологией — миопией средней степени и «сухой» формой ВМД. Средний возраст обследованных составил 55,5 года. Пациенты были разделены на 3 группы в зависимости от стадии ВМД согласно классификации AREDS. К категории AREDS 1 были отнесены 10 человек (20 глаз), к категории AREDS 2 — 25 человек (50 глаз), к категории AREDS 3 — 13 человек (26 глаз). Всем пациентам было проведено комплексное офтальмологическое обследование с оценкой максимально корригированной остроты зрения (МКОЗ), внутриглазного давления (ВГД), биомикроскопия с биомикроофтальмоскопией, а также компьютерная периметрия Humphrey (Carl Zeiss Meditec, Германия), ОКТ на приборе Spectralis HRA + OCT (Heidelberg Engineering, Германия), определяли ПЗО на приборе Ultrasonic A/B scanner and biometer UD 6000 (Tomey, Япония).

Критерии включения: наличие любых неэкссудативных изменений глазного дна, возраст пациентов старше 44 лет, миопия средней степени. *Критерии исключения:* последствия острой сосудистой патологии, диабетическая ретинопатия, отслойка сетчатки, травмы глаза в анамнезе, глаукома, воспалительные процессы глаз, непрозрачность оптических сред, ухудшающая ОКТ-визуализацию.

Статистический анализ выполнен с помощью специализированного программного обеспечения IBM SPSS Statistics 21. Для представления результатов использовался табличный процессор MS Office Excel 2010. Количественные признаки проверены на нормальность распределения с помощью критерия Колмогорова — Смирнова. В большинстве случаев распределение признаков во всей выборке и в подгруппах сравнения не подчинялось нормальному закону и для описания данных признаков использовались медиана, первый и третий квартиль (Me [Q1; Q3]), а для последующего сравнительного анализа были применены методы непараметрической статистики. При проверке статистических гипотез пороговый уровень значимости (p) принимался равным 0,05.

Результаты исследования

Биомикроскопия переднего отрезка глаза соответствовала возрастной норме: роговица имела признаки arcus senilis у 38,8% (17 человек, 31 глаз); радужка с признаками субатрофии — у 66,6% (31 человек, 62 глаза); пигментная кайма с признаками частичной деструкции — у 65,5%

(30 человек, 59 глаз). У 79,3% пациентов выявлены начальные помутнения в ядерных и кортикальных слоях хрусталиков (36 человек, 69 глаз), у 92,4% (42 человека, 81 глаз) — деструкция стекловидного тела.

Клиническая картина глазного дна при биомикроофтальмоскопии выглядела следующим образом: у 82,3% пациентов (40 человек, 78 глаз) наблюдались миопические конусы различной величины и формы; расширение склерального кольца выявлено у 73,7% (35 человек, 70 глаз); стафиломы 3-го типа — у 39,5% (19 человек, 28 глаз). С учетом величин миопических конусов выделены некоторые перипапиллярные изменения, а именно: склеральное кольцо — у 20,7% (8 человек, 16 глаз), конусы малых размеров — у 48,2% (19 человек, 38 глаз), конусы средних размеров — у 31,1% (12 человек, 24 глаза). С учетом состояния макулярной зоны выделены 3 стадии изменений: I стадия — отсутствие ареолярных рефлексов — у 85,3% обследованных (41 человек, 82 глаза), II стадия — макула имела пигментированный вид или «паркетный» тип — у 17,1% (16 глаз, 9 человек), III стадия — фовеа имела неравномерную пигментацию по типу ткани, «изъеденной молью», — у 37,1% (22 человека, 36 глаз).

На рисунке 1 представлена фундус-фотография пациента с миопией средней степени и «сухой» формой ВМД, категория 2 AREDS: определяются «сухие» твердые друзы малого и среднего размера, дезорганизация пигментного эпителия сетчатки (ПЭС); указаны стрелками), на видимой периферии сетчатка имеет «паркетный» вид. МКОЗ – 0,7.

Анализ МКОЗ выявил, что в 45,8% случаев она была высокой и составила 0,9 у 27,0% (14 человек, 28 глаз) и 1,0 у 18,8% (8 человек, 16 глаз), у остальных пациентов МКОЗ была снижена. Среднее значение сферического эквивалента (SE) составило -4,76 [-5,46; -4,1] диоптрии (p<0,001).

Согласно нашим данным светочувствительность сетчатки достоверно ухудшается от AREDS 1 к AREDS 3 (см. таблицу). Показатель светочувствительности сетчатки PSD (pattern standard deviation) — паттерн стандартного отклонения, характеризующий выраженность локальных дефектов по данным компьютерной периметрии Humphrey, — также имел статистически значимые отклонения от нормы.

Анализ ПЗО выявил статистически значимое увеличение длины глаза у пациентов с миопией средней степени и различными категориями ВМД, среднее значение которого составило 25,11 мм.

Анализ центральной толщины сетчатки (ЦТС) статистически значимых различий у пациентов не выявил. При внутригрупповом сравнении достоверных различий также выявлено не было.

Рис. 1. Фундус-фотография пациента Ф., 45 лет (описание в тексте)

Fig. 1. Fundus photo of a 45-year-old male (see text for details)

При ОКТ макулярной зоны сетчатки выявлены грубые дефекты ПЭС и фокусы атрофии ПЭС у 88,7% (43 человека, 85 глаз), протяженные участки поражения линии сочленения наружных и внутренних сегментов фоторецепторов с диффузной локализацией в 97,3% случаев (46 человек, 92 глаза).

В группе пациентов с категорией 1 по AREDS (10 человек, 20 глаз — 22,7%) выявлены единичные мелкие «сухие» друзы и частичная альтерация сегментов фоторецепторов у 8,1% обследованных (4 человека, 8 глаз), у 12,4% (6 человек, 12 глаз) определялись окончатые дефекты ПЭС. На рисунке 2 представлеы данные ОКТ в режиме В-сканирования макулярной зоны правого глаза пациента с участками разрушения линии соединения наружных и внутренних сегментов фоторецепторов в макулярной зоне.

Категории AREDS 2 соответствовали 52,5% пациентов (25 человек, 50 глаз), у которых выявлены множественные друзы малых и средних размеров. У 35,3% больных (17 человек, 33 глаза) выявлены дефекты ПЭС, мелкие друзы и единичные друзы среднего размера, пигментный эпителий имел волнообразный вид. У 12,5% пациентов (8 человек, 15 глаз) выявлены участки разрушения линии соединения наружных и внутренних сегментов фоторецепторов. На рисунке 3 представлены данные ОКТ пациента

Таблица. Показатели светочувствительности, ЦТС и ПЗО у обследованных пациентов (Me [Q1; Q3])

Table. Mean deviation, central macular thickness, and axial length in participants, Me [Q1; Q3]

Показатель Parameter	Категория ВМД по классификации AREDS AMD AREDS categories			Среднее значение Mean	p
	1	2	3		
MD, dB	-2,13 [-3,83; -0,65]	-2,17 [-3,96; -0,74]	-2,27 [-4,53; -0,78]	-2,19 [-4,11; -0,71]	<0,001
PSD, dB	2,03 [1,66; 2,89]	2,16 [1,79; 3,18]	2,22 [1,77; 3,33]	2,14 [1,76; 3,14]	<0,001
ПЗО, мм / AL, mm	25,06 [24,33; 25,93]	25,13 [24,45; 26,01]	25,15 [24,42; 26,57]	25,11 [24,40; 26,17]	<0,001
ЦТС, мкм / CMT, μm	236 [211; 250]	225 [206; 246]	240 [220; 259]	233 [213; 251]	0,123

Примечание. *MD (mean deviation) — среднее отклонение, отражающее среднее снижение светочувствительности.*

Note. *MD, mean deviation illustrating the mean reduction of sensitivity.*

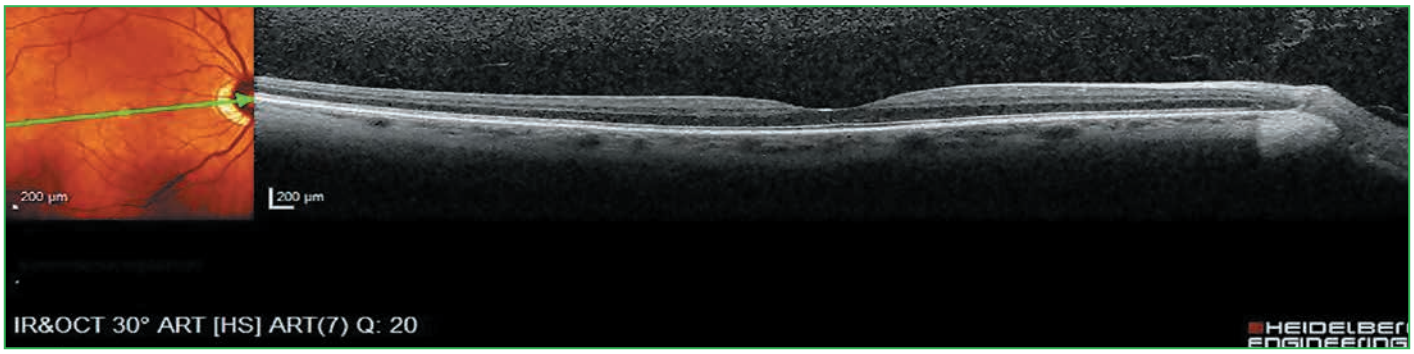

Рис. 2. Данные ОКТ в режиме В-сканирования макулярной зоны OD пациента О., 48 лет (описание в тексте)
Fig. 2. OCT B scan (right eye) of a 48-year-old male (see text for details)

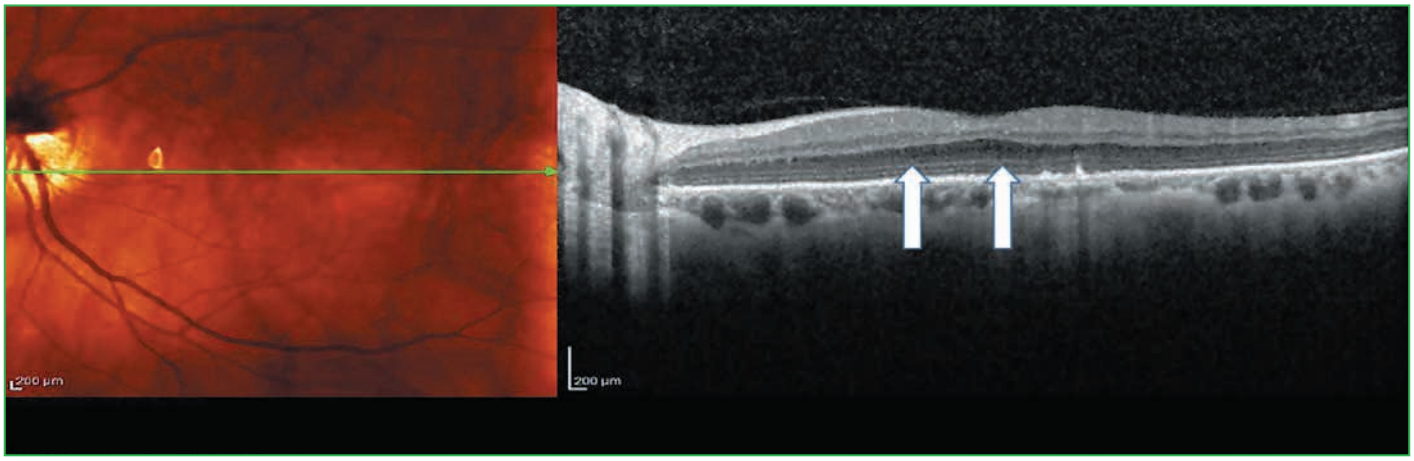

Рис. 3. Данные ОКТ в режиме В-сканирования макулярной зоны OS пациента М., 55 лет (описание в тексте)
Fig. 3. OCT B scan (left eye) of a 55-year-old male (see text for details)

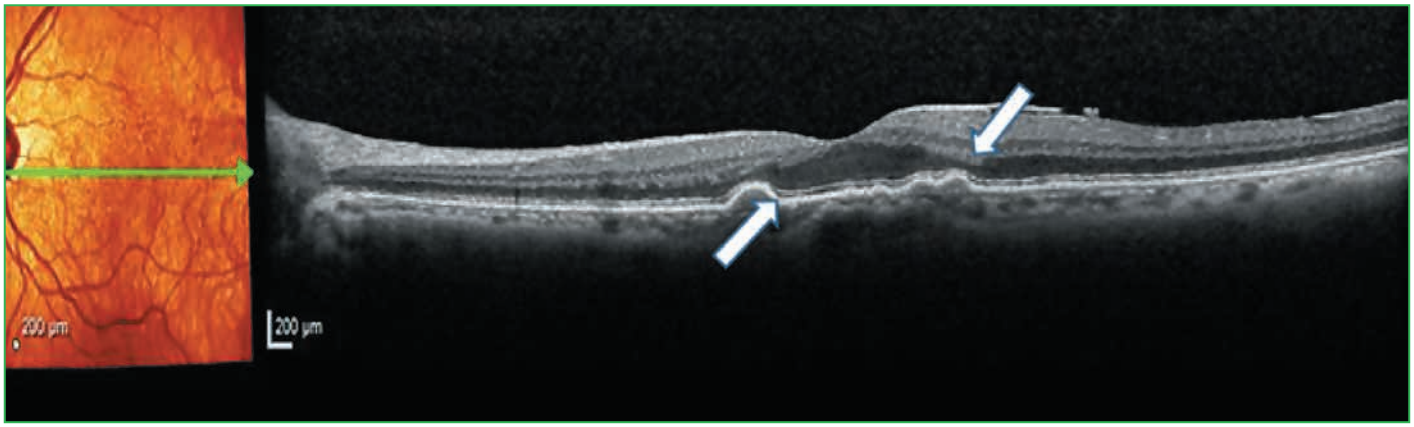

Рис. 4. Данные ОКТ в режиме В-сканирования макулярной зоны OS пациента Т., 68 лет (описание в тексте)
Fig. 4. OCT B scan (left eye) of a 68-year-old male (see text for details)

с мелкими «сухими» друзами, единичными друзами среднего размера, волнообразным ходом ПЭС, альтерацией линии соединения наружных и внутренних сегментов фоторецепторов в макулярной зоне (обозначены стрелками).

К категории AREDS 3 отнесены 25,2% пациентов (13 человек, 26 глаз). В 100% случаев у пациентов данной группы определялось множество друз среднего размера. У 5,3% (5 человек, 7 глаз) выявлена географическая атрофия, расположенная экстрафовеолярно. У 7,3% исследуемых (7 человек, 13 глаз) отмечены крупные мягкие друзы (диаметром ≥125 микрон) с волнистым видом пигментного эпителия, а также отмечались дефекты ПЭС и нарушение линии соединения наружных и внутренних сегментов фоторецепторов. На рисунке 4 представлены данные ОКТ пациента с друзами среднего размера, крупной друзой, дефектами ПЭС и слоя фоторецепторов в макулярной зоне (обозначены стрелками).

По данным аутофлюоресцентного анализа у 6% исследуемых (3 человека, 4 глаза) выявлена нормальная АФ, которая представляла собой однородный фон монотонно серого цвета с постепенным уменьшением градиента яркости во внутреннем отделе макулы по направлению к фовеа из-за маскирующего эффекта макулярного пигмента (рис. 5).

За счет экранирования АФ сосуды выглядели темными, а диск зрительного нерва имел черный цвет из-за отсутствия флуорофоров. Минимальные изменения

Рис. 5. ОКТ-снимок глазного дна в режиме FAF, пациент Н., 45 лет (описание в тексте)

Fig. 5. OCT FAF of a 45-year-old male (see text for details)

по типу фокальной гипоаутофлуоресценции выявлены у 26,1% исследуемых (13 человек, 24 глаза), по типу фокальной гипераутофлуоресценции — у 15,2% (7 человек, 12 глаз) (рис. 6А). Данные паттерны АФ соответствовали дефектам в слое ПЭС и неоднородности рисунка пигментного эпителия; гипераутофлюоресцентный участок по краю стафиломы определялся у 37,4% (18 человек, 32 глаза) и соответствовал области перипапиллярной атрофии ПЭС. У 4,1% (2 человека, 2 глаза) выявлены линейные гипоаутофлуоресцентные полосы, окруженные гипераутофлуоресценцией, исходящей от верхней границы стафиломы. У 14,6% (7 человек, 11 глаз) выявлен ретикулярный паттерн, который выглядел как множественные фокусы гипоаутофлуоресценции с более яркой линейной АФ между ними (рис. 6А, красные стрелки), а пятнистый паттерн — у 9,1% (4 человека, 6 глаз) в виде нескольких крупных (>200 мкм в диаметре) участков гипераутофлуоресценции, соответствующей крупным мягким друзам (рис. 6В, белые стрелки).

У 11,5% обследованных (6 человек, 12 глаз) выявлялась унифокальная область географической атрофии (ГА), а у 17,5% (8 человек, 15 глаз) — мультифокальные области ГА. Такие изменения представляли собой четко очерченные участки депигментации с гипертрансмиссией в глубокие сосуды хориоидеи с выраженной гипоаутофлуоресценцией из-за отсутствия ПЭС, с парафовеальной локализацией в макуле и/или с распространением на области перипапиллярной атрофии. Новые очаги ГА имели более низкую интенсивность гипоаутофлуоресценции и выглядели светлее, а прилежащие к зоне атрофии участки имели выраженную интенсивность АФ.

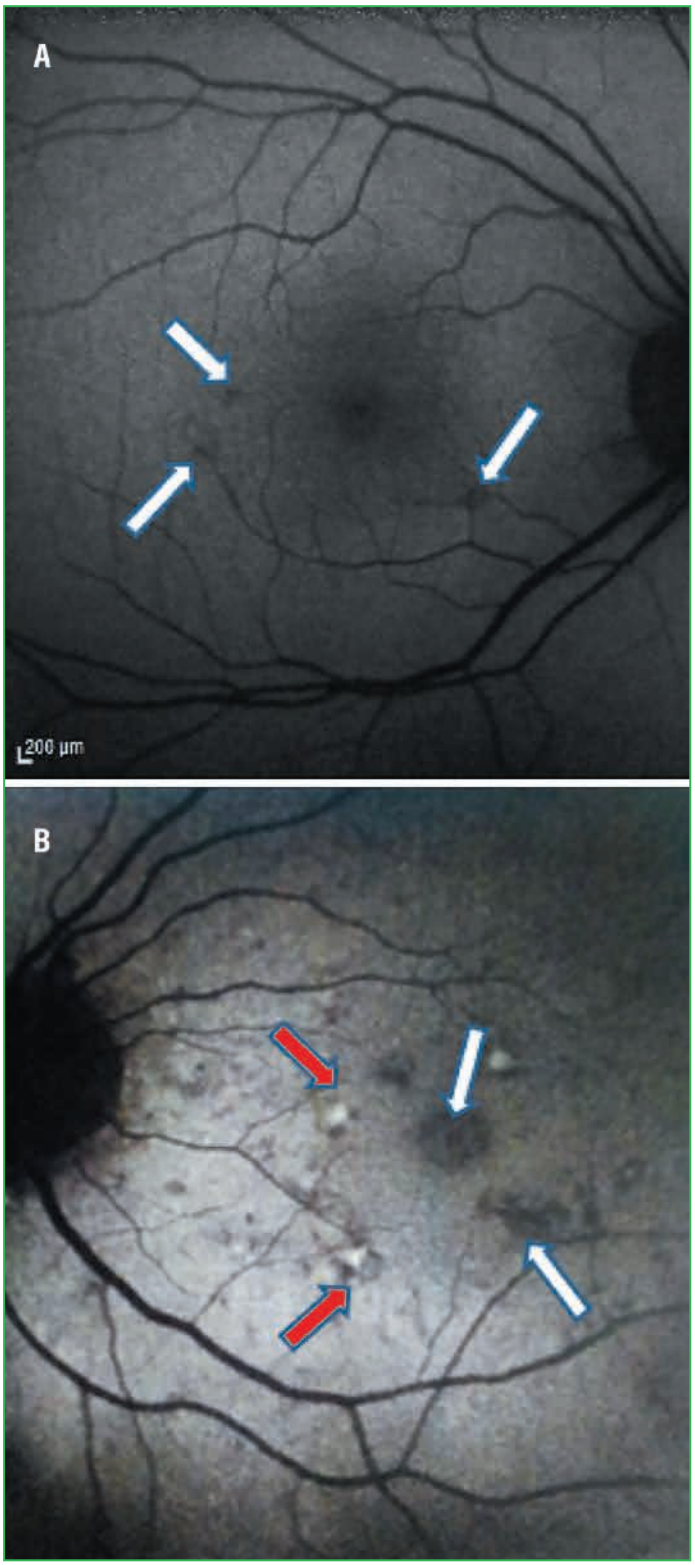

Рис. 6. ОКТ-снимки глазного дна пациента У., 47 лет (А) и пациента Д., 50 лет (В) (описание в тексте)

Fig. 6. OCT FAF of a 47-year-old male (A), 50-year-old male (B) (see text for details)

Обсуждение

При анализе у пациентов с сочетанной патологией — миопией средней степени и «сухой» формой ВМД (категории AREDS 1, 2, 3) выявлены функциональные изменения в виде статистически значимого снижения МКОЗ до 0,8 у 54,2% пациентов, умеренного снижения показателей светочувствительности центрального поля зрения сетчатки. Также выявлено достоверное увеличение ПЗО. Центральная толщина сетчатки у пациентов с миопией средней степени претерпевала изменения в зависимости от стадии

сопутствующей ВМД (AREDS 1, 2, 3), но изменения были статистически незначимы. Таким образом, полученные нами данные по снижению светочувствительности сетчатки при ВМД совпадали с результатами других авторов [27, 28] и зависели от стадии ВМД.

В нашем исследовании проанализирована коморбидная патология, сопоставлены морфологические и функциональные данные при миопии средней степени и «сухой» форме ВМД. Основные отличия проявлялись в следующем: изменения ПЭС и мембраны Бруха выявлены при разных стадиях ВМД, а при миопии средней степени чаще отмечали различные по размеру фокусы атрофии всех слоев сетчатки.

При сочетанной патологии глазного дна по данным ОКТ выявлены различные морфологические изменения, а именно: грубые дефекты ПЭС и фокусы атрофии ПЭС, протяженные участки поражения линии сочленения наружных и внутренних сегментов фоторецепторов с диффузной локализацией. При этом увеличение количества друз разного размера зависело от стадии ВМД. Полученные результаты ОКТ при ВМД совпадают с данными других авторов [29]. Выявлено, что АФ играет ключевую роль в доклинической диагностике ранних стадий ВМД. Так, если у пациентов отсутствуют изменения на глазном дне при офтальмоскопии, то появление гиперауфлуоресценции является важнейшим признаком повышенного накопления липофусцина, что позволяет расценивать метод АФ в качестве метода ранней диагностики ВМД. Морфологические изменения в пигментном эпителии и мембране Бруха в виде искажения, неровности появляются позже.

Снижение активности антиоксидантной системы и истончение ПЭС являются основными причинами раннего развития и прогрессирования дегенеративных заболеваний сетчатки. Особая роль в осуществлении антиоксидантной защиты отводится каротиноидам из класса ксантофиллов — лютеину и зеаксантину. Установлено, что каротиноиды являются оптическим фильтром для синего цвета, таким образом, обеспечивая антиоксидантную защиту сетчатки, подавляя перекисное окисление длинноцепочечных полиненасыщенных жирных кислот. С учетом того, что ксантофиллы не синтезируются в организме, важным моментом является определение устойчивости к фотострессу в зависимости от их поступления в качестве пищевых добавок [23]. Результаты исследований AREDS 1 [30], AREDS 2 [24] и LUNA [31] подтвердили, что прием комбинации лютеин + зеаксантин приводил к снижению риска развития поздних стадий ВМД на 10%, а неоваскуляризации — на 11%. Прием лютеина и зеаксантина в составе формулы AREDS 2 снижал вероятность прогрессирования ВМД на 20%. Усовершенствованная формула AREDS 2 включает 500 мг витамина С, 400 МЕ (268 мг) витамина Е, 10 мг лютеина, 2 мг зеаксантина, 25 мг оксида цинка и 2 мг оксида меди. Яркими представителями нутрицевтиков, состав которых приближен к формуле AREDS 2, являются Окувайт Макс (включает 10 мг лютеина, 2 мг зеаксантина, 15 мг цинка, 180 мг витамина С, 30 мг витамина Е и 150 мг докозагексаеновой кислоты) и Окувайт Форте (включает 6 мг лютеина, 0,5 мг зеаксантина, 5 мг цинка, 120 мкг селена, 60 мг витамина С, 8,8 мг витамина Е), опыт применения которого в России составляет более 10 лет. Данные препараты имеют сбалансированную формулу каротиноидов, витаминов и минералов, их состав близок по значениям к рекомендуемому уровню суточного потребления витаминов и минералов согласно Единым санитарно-гигиеническим требованиям РФ. Окувайт Макс [32] назначается также пациентам с высоким риском развития «влажной» формы ВМД, в первую очередь для людей с затруднением при глотании капсул и таблеток (имеет удобную форму в виде порошка, не требующего растворения в воде). По данным исследования [32], включившего 5294 больных из 21 города, 89% пациентов с ВМД принимали этот препарат в качестве дополнительного источника лютеина.

Исследование Э.Н. Эскиной и соавт. [25] подтвердило, что применение антиоксидантного комплекса у пациентов с «сухой» формой ВМД способствует достоверному улучшению пространственно-частотной контрастной чувствительности, повышению остроты зрения, улучшению социальной адаптации пациентов с положительным эмоциональным состоянием и удовлетворенности своим зрением. Л.К. Мошетовой и соавт. [26] установлена эффективность терапии нутрицевтиками при сочетании диабетической ретинопатии и «сухой» формы ВМД (AREDS 1, 2, 3), что подтверждено достоверной положительной динамикой зрительных функций (МКОЗ, морфологическим уменьшением толщины сетчатки, увеличением светочувствительности макулы).

Заключение

Проведенное нами исследование продемонстрировало, что АФ при сочетанной патологии (миопия средней степени и «сухая» форма ВМД) позволяет диагностировать ранние доклинические изменения в пигментном эпителии сетчатки, слое фоторецепторов, слое нейроэпителия, которые являются предикторами развития сочетанной патологии глазного дна (гиперауфлуоресценция, гипоаутофлуоресценция, гипоаутофлуоресцентные полосы, ретикулярный паттерн, пятнистый паттерн, уни- и мультифокальные области ГА), а также является одним из наиболее широко используемых неинвазивных, визуализирующих и достоверных методов диагностики.

Прием нутрицевтиков с антиоксидантным и минерально-витаминным составом особенно эффективен в лечении ранних стадий ВМД, что позволяет предотвратить прогрессирование ВМД.

Литература

1. He M., Chen Y., Hu Y. Prevention of Myopia Onset. Updates on Myopia. Springer, Singapore; 2020. DOI: 10.1007/978-981-13-8491-2_7.
2. Wong Y.-L., Sabanayagam C., Wong C.-W. et al. Six-year changes in myopic macular degeneration in adults of the Singapore Epidemiology of Eye Diseases study. Invest Ophthalmol Vis Sci. 2020;61(4):14. DOI: 10.1167/iovs.61.4.14.
3. Saw S.-M., Matsumura S., Hoang Q.V. Prevention and management of myopia and myopic pathology. Invest Ophthalmol Vis Sci. 2019;60:488–499. DOI: 10.1167/iovs.18-25221.
4. García-Layana A., Cabrera-López F., García-Arumí J. et al. Early and intermediate age-related macular degeneration: update and clinical review. Clin Interv Aging. 2017;12:1579–1587. DOI: 10.2147/CIA.S142685.
5. Будзинская М.В., Воробьева М.В., Киселева Т.Н. и др. Современные подходы к лечению и профилактике возрастной макулярной дегенерации. Клиническая офтальмология. 2007;8(2):78–82.
6. Resnikoff S., Pascolini D., Mariotti S.P., Pokharel G.P. Global magnitude of visual impairment caused by uncorrected refractive errors in 2004. Bull World Health Organ. 2008;86(1):63–70.
7. Шадричев Ф.Е. Возрастная макулярная дегенерация. Современная оптометрия. 2008;6:27–43.
8. Klein R., Klein B.E., Linton K.L. Prevalence of age-related maculopathy. The Beaver Dam Eye Study. Ophthalmology. 1992;99:933–943.

9. Hagen L.A., Gjelle J.V.B., Arnegard S. et al. Prevalence and possible factors of myopia in Norwegian adolescents. Sci Rep. 2018;8:13479. DOI: 10.1038/s41598-018-31790-y.
10. Van Leeuwen R., Klaver C.C.W., Vingerling J.R. et al. The Risk and Natural Course of Age-Related Maculopathy: Follow-up at 6½ Years in the Rotterdam Study. Arch Ophthalmol. 2003;121(4):519–526. DOI: 10.1001/archopht.121.4.519.
11. Lavanya R., Kawasaki R., Tay W.T. et al. Hyperopic refractive error and shorter axial length are associated with age-related macular degeneration: the Singapore Malay Eye Study. Invest Ophthalmol Vis Sci. 2010;51(12):6247–6252. DOI: 10.1167/iovs.10-5229.
12. Hayashi K., Ohno-Matsui K., Shimada N. Long-term pattern of progression of myopic maculopathy: a natural history study. Ophthalmology. 2009;117:1595–1601. DOI: 10.1016/j.ophtha.2009.11.003.
13. Аветисов С.Э., Будзинская М.В., Жабина О.А. и др. Анализ изменений центральной зоны глазного дна при миопии по данным флюоресцентной ангиографии и оптической когерентной томографии. Вестник офтальмологии. 2015;4:38–48.
14. Curtin B.J., Karlin D.B. Axial length measurements and fundus changes of the myopic eyes. Am J Ophthalmol. 1971;71:42–53.
15. Spaide R.F., Ohno-Matsui K., Lawrence Y.A. Pathologic Myopia. New York: Springer; 2014.
16. Waldstein S.M., Vogl W.D., Bogunovic H. et al. Characterization of Drusen and Hyperreflective Foci as Biomarkers for Disease Progression in Age-Related Macular Degeneration Using Artificial Intelligence in Optical Coherence Tomography. JAMA Ophthalmol. 2020;138(7):740–747. DOI: 10.1001/jamaophthalmol.2020.1376.
17. Ly A., Nivison-Smith L., Assaad N., Kalloniatis M. Fundus Autofluorescence in Age-related Macular Degeneration. Optom Vis Sci. 2017;94(2):246–259. DOI: 10.1097/OPX.0000000000000997.
18. Гндоян И.А., Петряевский А.В., Дятчина А.И. Аутофлюоресценция глазного дна в диагностике возрастной макулярной дегенерации. Вестник офтальмологии. 2020;136(5):136–141. DOI: 10.17116/oftalma2020136051136.
19. Li J., Zhao X., Chen S. et al. Patterns of Fundus Autofluorescence in Eyes with Myopic Atrophy Maculopathy: A Consecutive Case Series Study. Curr Eye Res. 2020;17:1–5. DOI: 10.1080/02713683.2020.1857780.
20. You Q.S., Peng X.Y., Xu L. et al. Myopic maculopathy imaged by optical coherence tomography: the beijing eye study. Ophthalmology. 2014;121(1):220–224. DOI: 10.1016/j.ophtha.2013.06.013.
21. Аветисов С.Э., Киселева Т.Н., Воробьева М.В. и др. Значение метода аутофлюоресценции в диагностике патологии глазного дна. Вестник офтальмологии. 2011;127(5):49–53.
22. Ishida T., Shinohara K., Tanaka Y. et al. Chorioretinal folds in eyes with myopic staphyloma. Am J Ophthalmol. 2015;160(3):608–613. DOI: 10.1016/j.ajo.2015.05.028.
23. Файзрахманов Р.Р., Будзинская М.В. Макулярные пигменты при дегенеративных процессах сетчатки. Вестник офтальмологии. 2018;134(5):135–140. DOI: 10.17116/oftalma2018134051135.
24. Lutein + zeaxanthin and omega-3 fatty acids for age-related macular degeneration:the Age-Related Eye Disease Study 2 (AREDS2) randomized clinical trial. JAMA. 2013;309(19):2005–2015. DOI: 10.1001/jama.2013.4997.
25. Эскина Э.Н., Белогурова А.В., Гветадзе А.А., Сморчкова А.С. Применение офтальмонутрицевтика при «сухой» форме возрастной макулярной дегенерации. Вестник офтальмологии. 2020;136(4):86–92. DOI: 10.17116/oftalma202013604186.
26. Мошетова Л.К., Воробьева И.В., Алексеев И.Б., Михалева Л.Г. Результаты лечения антиоксидантными и ангиопротекторными препаратами пациентов с диабетической ретинопатией и возрастной макулярной дегенерацией при сахарном диабете 2 типа. Вестник офтальмологии. 2015;131(3):34–44. DOI: 10.17116/oftalma2015131334-44.
27. Acton J.H., Gibson J.M., Cubbidge R.P. Quantification of visual field loss in age-related macular degeneration. PLoS One. 2012;7(6):e39944. DOI: 10.1371/journal.pone.0039944.
28. Denniss J., Baggaley H.C., Brown G.M. et al. Properties of Visual Field Defects Around the Monocular Preferred Retinal Locus in Age-Related Macular Degeneration. Invest Ophthalmol Vis Sci. 2017;58(5):2652–2658. DOI: 10.1167/iovs.16-21086.
29. Bhende M., Shetty S., Parthasarathy M.K., Ramya S. Optical coherence tomography: A guide to interpretation of common macular diseases. Indian J Ophthalmol. 2018;66(1):20–35. DOI: 10.4103/ijo.IJO_902_17.
30. Age-Related Eye Disease Study Research Group. A randomized, placebo-controlled, clinical trial of high-dose supplementation with vitamins C and E, beta carotene, and zinc for age-related macular degeneration and vision loss: AREDS report no. 8. Arch Ophthalmol. 2001;119(10):1417–1436. DOI: 10.1001/archopht.119.10.1417.
31. Trieschmann M., Beatty S., Nolan J.M. et al. Changes in macular pigment optical density and serum concentrations of its constituent carotenoids following supplemental lutein and zeaxanthin: the LUNA study. Exp Eye Res. 2007;84(4):718–728. DOI: 10.1016/j.exer.2006.12.010.
32. Нероев В.В. Российское наблюдательное эпидемиологическое неинтервенционное исследование пациентов с «влажной» формой возрастной макулярной дегенерации. Российский офтальмологический журнал. 2011;4(2):4–9.

References

1. He M., Chen Y., Hu Y. Prevention of Myopia Onset. Updates on Myopia. Springer, Singapore; 2020. DOI: 10.1007/978-981-13-8491-2_7.
2. Wong Y.-L., Sabanayagam C., Wong C.-W. et al. Six-year changes in myopic macular degeneration in adults of the Singapore Epidemiology of Eye Diseases study. Invest Ophthalmol Vis Sci. 2020;61(4):14. DOI: 10.1167/iovs.61.4.14.
3. Saw S.-M., Matsumura S., Hoang Q.V. Prevention and management of myopia and myopic pathology. Invest Ophthalmol Vis Sci. 2019;60:488–499. DOI: 10.1167/iovs.18-25221.
4. García-Layana A., Cabrera-López F., García-Arumí J. et al. Early and intermediate age-related macular degeneration: update and clinical review. Clin Interv Aging. 2017;12:1579–1587. DOI: 10.2147/CIA.S142685.
5. Budzinskaja M.V., Vorob'eva M.V., Kiseleva T.N. et al. Modern approaches to the treatment and prevention of age-related macular degeneration. Clinical Ophthalmology. 2007;8(2):78–82 (in Russ.).
6. Resnikoff S., Pascolini D., Mariotti S.P., Pokharel G.P. Global magnitude of visual impairment caused by uncorrected refractive errors in 2004. Bull World Health Organ. 2008;86(1):63–70.
7. Shadrichev F.E. Age-related macular degeneration. Sovremennaja optometrija. 2008;6:27–43 (in Russ.).
8. Klein R., Klein B.E., Linton K.L. Prevalence of age-related maculopathy. The Beaver Dam Eye Study. Ophthalmology. 1992;99:933–943.
9. Hagen L.A., Gjelle J.V.B., Arnegard S. et al. Prevalence and possible factors of myopia in Norwegian adolescents. Sci Rep. 2018;8:13479. DOI: 10.1038/s41598-018-31790-y.
10. Van Leeuwen R., Klaver C.C.W., Vingerling J.R. et al. The Risk and Natural Course of Age-Related Maculopathy: Follow-up at 6½ Years in the Rotterdam Study. Arch Ophthalmol. 2003;121(4):519–526. DOI: 10.1001/archopht.121.4.519.
11. Lavanya R., Kawasaki R., Tay W.T. et al. Hyperopic refractive error and shorter axial length are associated with age-related macular degeneration: the Singapore Malay Eye Study. Invest Ophthalmol Vis Sci. 2010;51(12):6247–6252. DOI: 10.1167/iovs.10-5229.
12. Hayashi K., Ohno-Matsui K., Shimada N. Long-term pattern of progression of myopic maculopathy: a natural history study. Ophthalmology. 2009;117:1595–1601. DOI: 10.1016/j.ophtha.2009.11.003.
13. Avetisov S.E., Budzinskaya M.V., Zhabina O.A. et al. Analysis of changes in the central ocular zone in myopia according to fluorescent angiography and optical coherent tomography. Vestnik oftal'mologii. 2015;4:38–48 (in Russ.).
14. Curtin B.J., Karlin D.B. Axial length measurements and fundus changes of the myopic eyes. Am J Ophthalmol. 1971;71:42–53.
15. Spaide R.F., Ohno-Matsui K., Lawrence Y.A. Pathologic Myopia. New York: Springer; 2014.
16. Waldstein S.M., Vogl W.D., Bogunovic H. et al. Characterization of Drusen and Hyperreflective Foci as Biomarkers for Disease Progression in Age-Related Macular Degeneration Using Artificial Intelligence in Optical Coherence Tomography. JAMA Ophthalmol. 2020;138(7):740–747. DOI: 10.1001/jamaophthalmol.2020.1376.
17. Ly A., Nivison-Smith L., Assaad N., Kalloniatis M. Fundus Autofluorescence in Age-related Macular Degeneration. Optom Vis Sci. 2017;94(2):246–259. DOI: 10.1097/OPX.0000000000000997.
18. Gndoyan I.A., Petrayevskiy A.V., Dyatchina A.I. Fundus autofluorescence in the diagnosis of age-related macular degeneration. Vestnik Oftalmologii. 2020;136(5):136–141 (in Russ). DOI: 10.17116/oftalma2020136051136.
19. Li J., Zhao X., Chen S. et al. Patterns of Fundus Autofluorescence in Eyes with Myopic Atrophy Maculopathy: A Consecutive Case Series Study. Curr Eye Res. 2020;17:1–5. DOI: 10.1080/02713683.2020.1857780.
20. You Q.S., Peng X.Y., Xu L. et al. Myopic maculopathy imaged by optical coherence tomography: the beijing eye study. Ophthalmology. 2014;121(1):220–224. DOI: 10.1016/j.ophtha.2013.06.013.
21. Avetisov S.E., Kiseleva T.N., Vorobyeva M.V. et al. The value of autofluorescence imaging in diagnosis of retinal diseases. Vestnik Oftalmologii. 2011;127(5):49–53 (in Russ.).
22. Ishida T., Shinohara K., Tanaka Y. et al. Chorioretinal folds in eyes with myopic staphyloma. Am J Ophthalmol. 2015;160(3):608–613. DOI: 10.1016/j.ajo.2015.05.028.
23. Fayzrakhmanov R.R., Budzinskaia M.V. Macular pigments in retinal degenerative processes. Vestnik Oftalmologii. 2018;134(5):135–140 (in Russ.). DOI: 10.17116/oftalma2018134051135.
24. Lutein + zeaxanthin and omega-3 fatty acids for age-related macular degeneration:the Age-Related Eye Disease Study 2 (AREDS2) randomized clinical trial. JAMA. 2013;309(19):2005–2015. DOI: 10.1001/jama.2013.4997.
25. Eskina E.N., Belogurova A.V., Gvetadze A.A., Smorchkova A.S. Practical application of ophthalmic nutraceuticals in patients with dry form of age-related macular degeneration. Vestnik Oftalmologii. 2020;136(4):86–92 (in Russ.). DOI: 10.17116/oftalma202013604186.
26. Moshetova L.K., Vorob'eva I.V., Alekseev I.B., Mikhaleva L.G. Results of the use of antioxidant and angioprotective agents in type 2 diabetes patients with diabetic retinopathy and age-related macular degeneration. Vestnik Oftalmologii. 2015;131(3):34–44 (in Russ.). DOI: 10.17116/oftalma2015131334-44.
27. Acton J.H., Gibson J.M., Cubbidge R.P. Quantification of visual field loss in age-related macular degeneration. PLoS One. 2012;7(6):e39944. DOI: 10.1371/journal.pone.0039944.
28. Denniss J., Baggaley H.C., Brown G.M. et al. Properties of Visual Field Defects Around the Monocular Preferred Retinal Locus in Age-Related Macular Degeneration. Invest Ophthalmol Vis Sci. 2017;58(5):2652–2658. DOI: 10.1167/iovs.16-21086.
29. Bhende M., Shetty S., Parthasarathy M.K., Ramya S. Optical coherence tomography: A guide to interpretation of common macular diseases. Indian J Ophthalmol. 2018;66(1):20–35. DOI: 10.4103/ijo.IJO_902_17.

30. Age-Related Eye Disease Study Research Group. A randomized, placebo-controlled, clinical trial of high-dose supplementation with vitamins C and E, beta carotene, and zinc for age-related macular degeneration and vision loss: AREDS report no. 8. Arch Ophthalmol. 2001;119(10):1417–1436. DOI: 10.1001/archopht.119.10.1417.
31. Trieschmann M., Beatty S., Nolan J.M. et al. Changes in macular pigment optical density and serum concentrations of its constituent carotenoids following supplemental lutein and zeaxanthin: the LUNA study. Exp Eye Res. 2007;84(4):718–728. DOI: 10.1016/j.exer.2006.12.010.
32. Neroev V.V. Russian observational epidemiological non-interventional study of patients with wet form of age-related macular degeneration. Russian Ophthalmological Journal. 2011;4(2):4–9 (in Russ.).

СВЕДЕНИЯ ОБ АВТОРАХ:

Мошетова Лариса Константиновна — *д.м.н., профессор, академик РАН, заслуженный врач РФ, заведующая кафедрой офтальмологии, президент ФГБОУ ДПО РМАНПО Минздрава России; 123995, Россия, г. Москва, ул. Баррикадная, д. 2/1; ORCID iD 0000-0002-5899-2714.*

Алексеев Игорь Борисович — *д.м.н., профессор кафедры офтальмологии ФГБОУ ДПО РМАНПО Минздрава России; 123995, Россия, г. Москва, ул. Баррикадная, д. 2/1; врач-офтальмолог ГБУЗ ГКБ им. С.П. Боткина; 125284, Россия, г. Москва, 2-й Боткинский пер., д. 5; врач-офтальмолог ФБУЗ ЛРЦ Минэкономразвития России; 119192, Россия, г. Москва, Ломоносовский пр-т, д. 43; ORCID iD 0000-0002-4506-4986.*

Воробьева Ирина Витальевна — *д.м.н., доцент кафедры офтальмологии ФГБОУ ДПО РМАНПО Минздрава России; 123995, Россия, г. Москва, ул. Баррикадная, д. 2/1; врач-офтальмолог ГБУЗ ГКБ им. С.П. Боткина; 125284, Россия, г. Москва, 2-й Боткинский пер., д. 5; ORCID iD 0000-0003-2707-8417.*

Нам Юлия Аркадьевна — *врач-офтальмолог ФБУЗ ЛРЦ Минэкономразвития России; 119192, Россия, г. Москва, Ломоносовский пр-т, д. 43; ORCID iD 0000-0002-4353-8260.*

Контактная информация: *Нам Юлия Аркадьевна, e-mail: yuliyanam@rocketmail.com.*

Прозрачность финансовой деятельности: *никто из авторов не имеет финансовой заинтересованности в представленных материалах или методах.*

Конфликт интересов *отсутствует.*

Статья поступила *13.02.2022.*
Поступила **после рецензирования** *11.03.2022.*
Принята в печать *05.04.2022.*

ABOUT THE AUTHORS:

Larisa K. Moshetova — *Dr. Sc. (Med.), Professor, Full-Member of the Russian Academy of Sciences, Honored Doctor of Russian Federation, Head of the Department of Ophthalmology. President of the Russian Medical Academy of Continuous Professional Education, Russian Medical Academy of Continuous Professional Education; 2/1, Barrikadnaya str., Moscow, 125993, Russian Federation; ORCID iD 0000-0001-5081-414X.*

Igor B. Alekseev — *Dr. Sc. (Med.), professor of the Department of Ophthalmology, Russian Medical Academy of Continuous Professional Education; 2/1, Barrikadnaya str., Moscow, 125993, Russian Federation; ophthalmologist, S.P. Botkin City Clinical Hospital; 5, 2nd Botkinskiy pass., Moscow, 125284, Russian Federation; ophthalmologist, Treatment Rehabilitation Center of the Ministry of Economic Development; 43, Lomonovskiy av., Moscow, 119192, Russian Federation; ORCID iD 0000-0002-4506-4986.*

Irina V. Vorobyeva — *Dr. Sci. (Med.), associate professor of the Department of Ophthalmology, Russian Medical Academy of Continuous Professional Education; 2/1, Barrikadnaya str., Moscow, 125993, Russian Federation; ophthalmologist, S.P. Botkin City Clinical Hospital; 5, 2nd Botkinskiy pass., Moscow, 125284, Russian Federation; ORCID iD 0000-0003-2707-8417.*

Yuliya A. Nam — *ophthalmologist, Treatment Rehabilitation Center of the Ministry of Economic Development; 43, Lomonovskiy av., Moscow, 119192, Russian Federation; ORCID iD 0000-0002-4353-8260.*

Contact information: *Yuliya A. Nam, e-mail: yuliyanam@rocketmail.com.*

Financial Disclosure: *no authors have a financial or property interest in any material or method mentioned.*
There is no **conflict of interests**.
Received *13.02.2022.*
Revised *11.03.2022.*
Accepted *05.04.2022.*

DOI: 10.32364/2311-7729-2022-22-2-99-102

Результаты применения функциональных методов исследования у детей с сахарным диабетом 1 типа в зависимости от уровня гликированного гемоглобина

В.Р. Абдулина, И.С. Степанова

НУО «Казахстанско-Российский медицинский университет», Алматы, Республика Казахстан

РЕЗЮМЕ

Цель исследования: *изучить зависимость показателей ультразвуковых методов исследования (УЗИ) и оптической когерентной томографии (ОКТ) органа зрения у детей, больных сахарным диабетом 1 типа (СД1), от уровня гликированного гемоглобина (HbA1c).*

Материал и методы: *в исследование было включено 79 детей, больных СД1, из них мальчиков — 44 (55,7%), девочек — 35 (44,3%). Контрольную группу составили 52 здоровых ребенка соответствующего возраста. Обследованные дети были распределены на 6 основных групп в зависимости от уровня HbA1c: 1-я (HbA1c до 6,0%) — 8 человек, 2-я (от 6,1% до 7,0%) — 29, 3-я (от 7,1% до 8,0%) — 21, 4-я (от 8,1% до 9,0%) — 8, 5-я (от 9,1% до 10%) — 5, 6-я (более 10%) — 8 человек. По данным УЗИ оценивались следующие показатели: переднезадний размер (ПЗР) глазного яблока, толщина хрусталика. Центральную толщину роговицы и толщину сетчатки (ТС) в центральной зоне определяли на аппарате ОКТ. Проведен корреляционный анализ между показателями HbA1c, данными УЗИ и ОКТ.*

Результаты исследования: *средний ПЗР глазного яблока у детей с СД составил 22,7±1,1 мм, при этом наибольший показатель отмечен у пациентов 2-й и 4-й групп, наименьший — в 3-й и 6-й группах. Наибольшая толщина хрусталика наблюдалась у пациентов из 4-й и 6-й групп, тогда как у детей из 1-й группы изучаемые показатели были на уровне группы контроля. Показатели центральной толщины роговицы были выше показателей контрольной группы во всех группах детей с СД1, кроме 2-й. Изучение средних показателей ТС в основных группах пациентов показало тенденцию обратной зависимости ТС в центральной зоне от уровня HbA1c. Наибольшую величину ТС имела у пациентов, длительность СД1 у которых составила около 5 лет.*

Заключение: *показатели УЗИ и ОКТ у детей, больных СД1, зависят от уровня HbA1c и длительности основного заболевания. Офтальмометрические исследования, а также исследование центральной толщины роговицы и ТС в центральной зоне являются информативными методами исследования, отражающими уровень компенсации основного процесса. Вероятно, их исследование в динамике позволит разработать индикаторы развития диабетической офтальмопатии у детей, больных СД1.*

Ключевые слова: *сахарный диабет, ультразвуковые исследования, оптическая когерентная томография, гликированный гемоглобин.*

Для цитирования: *Абдулина В.Р., Степанова И.С. Результаты применения функциональных методов исследования у детей с сахарным диабетом 1 типа в зависимости от уровня гликированного гемоглобина. Клиническая офтальмология. 2022;22(2):99–102. DOI: 10.32364/2311-7729-2022-22-2-99-102.*

Functional tests in children with type 1 diabetes and their correlation with hemoglobin A1c levels

V.R. Abdulina, I.S. Stepanova

Kazakhstan Russian Medical University, Almaty, Kazakhstan

ABSTRACT

Aim: *to assess correlations between ocular ultrasound (US) biometry and optical coherence tomography (OCT) and hemoglobin A1c (HbA1c) in children with type 1 diabetes (T1D).*

Patients and Methods: *79 children were enrolled. The control group included 52 age-matched healthy children. Axial length (AL, mm) and lens thickness (LT, mm) were measured by US. Central corneal thickness (CCT) and central macular thickness (CMT) were measured by OCT (Cirrus 2000, Carl Zeiss Meditec, Germany). Correlation analysis to assess the relationship between HbA1c, US, and OCT was performed.*

Results: *55.7% of the participants were boys (n=44) and 44.3% were girls (n=35). Children were assigned into six groups depending on HbA1c levels. Group 1 (HbA1c <6.0%) included 8 children, group 2 (HbA1c 6.1–7.0%) 29 children, group 3 (HbA1c 7.1–8.0%) 21 children, group 4 (HbA1c 8.1–9.0%) 8 children, group 5 (HbA1c 9.1–10%) 5 children, and group 6 (HbA1c >10%) 8 children. The mean AL was 22.7±1.1 mm. The greatest AL was reported in groups 2 and 4, while the least AL was reported in groups 3 and 6. The greatest LT was reported in groups 4 and 6. In group 1, LT was similar to those in the control group. In all groups but group 2, CCT was greater than in controls. CMT demonstrated a negative correlation with HbA1c levels in the study groups. CMT was the greatest in children with T1D of 5 years' duration.*

Conclusion: *in children with T1D, US and OCT findings correlate with HbA1c levels and T1D duration. Ocular biometry, CCT, and CMT measurements are useful tests illustrating the level of compensation of systemic disease. Dynamic assessment of these parameters will help develop indicators of diabetic retinopathy in children with T1D.*
Keywords: *diabetes, ultrasound, optical coherence tomography, glycated hemoglobin.*
For citation: *Abdulina V.R., Stepanova I.S. Functional tests in children with type 1 diabetes and their correlation with hemoglobin A1c levels. Russian Journal of Clinical Ophthalmology. 2022;22(2):99–102 (in Russ.). DOI: 10.32364/2311-7729-2022-22-2-99-102.*

Введение

Сахарный диабет (СД) 1 типа является одним из тяжелых заболеваний, не только приводящих к ограничениям физической активности, но и изменяющих социальную и психологическую сферы жизни больных [1, 2]. По данным ВОЗ, СД занимает 3-е место среди причин инвалидности после сердечно-сосудистых и онкологических заболеваний [1, 3, 4]. В Казахстане в 2018 г., по данным Национального регистра [5], число больных СД — 355 491 человек (1,9% населения Республики Казахстан).

Неуклонный рост заболеваемости СД, в том числе среди детей и подростков [6], и несвоевременная диагностика офтальмологических осложнений указывают на необходимость оценки эффективности применения различных методов исследования у данной категории больных. Несмотря на большое количество различных методик, применяемых для диагностики патологии органа зрения, ультразвуковые методы исследования (УЗИ) остаются одними из наиболее востребованных и точных [7]. Внедрение в клиническую практику неинвазивного и информативного метода — оптической когерентной томографии (ОКТ) позволило визуализировать морфологические изменения сетчатки и слоя нервных волокон, оценивать их толщину, состояние диска зрительного нерва, структуры переднего отрезка глаза и их взаимное пространственное расположение [8].

Цель исследования: изучение зависимости показателей УЗИ и ОКТ органа зрения у детей, больных СД 1 типа (СД1), от уровня гликированного гемоглобина (HbA1c).

Материал и методы

В исследование было включено 79 детей, из них 44 (55,7%) ребенка мужского пола, 35 (44,3%) — женского пола. Сельских жителей было 14 (17,7%) человек, городских — 65 (82,2%). Длительность СД1 у пациентов в среднем составила 4,9±3,45 года, при этом у 27,8% она не превышала 1 года, у 20,2% — 2 лет. Помповая инсулинотерапия проводилась 34 (43%) пациентам, введение инсулина с помощью индивидуальных шприц-ручек — 45 (57%). Контрольную группу составили 52 здоровых ребенка соответствующего возраста.

В качестве показателя, определяющего стадию СД1, был использован уровень HbA1c, который определяли методом ионообменной хроматографии с использованием системы низкого давления, действие которого базируется на разделении ионов и полярных молекул. Исследование проводилось с использованием полуавтоматических биохимических анализаторов, фотометра, а также с добавлением соответствующих реагентов [9].

Дети были распределены на 6 основных групп в зависимости от уровня HbA1c: 1-я (HbA1c до 6,0%) — 8 человек, 2-я (от 6,1% до 7,0%) — 29, 3-я (от 7,1% до 8,0%) — 21, 4-я (от 8,1% до 9,0%) — 8, 5-я (от 9,1% до 10%) — 5, 6-я (более 10%) — 8.

При УЗИ были использованы B-mode (В-скан) и Standardised A-mode (А-скан). По данным УЗИ оценивали следующие показатели: переднезадний размер (ПЗР) глазного яблока, толщину хрусталика (ТХ). Центральную толщину роговицы (ЦТР) и толщину сетчатки (ТС) в центральной зоне определяли на аппарате ОКТ Cirrus 2000 Carl Zeiss (Германия).

Исследование выполнено в соответствии с принципами Хельсинкской декларации Всемирной медицинской ассоциации. Работа проведена на основании решения локального этического комитета (протокол заседания ЛЭК № 3 от 19.11.2019), после получения информированного согласия от родителей всех обследованных детей.

При обработке данных использованы программы GraphPadPrism 6 (Graph Pad Software, San Diego, США). Проведен корреляционный анализ между показателями уровня HbA1c и УЗИ и ОКТ (ЦТР и ТС).

Результаты и обсуждение

Средний показатель ПЗР у пациентов основных групп составил 22,7±1,1 мм, при этом наибольший показатель ПЗР отмечен во 2-й ($p<0,01$) и 4-й ($p<0,05$) группах, наименьший — в 6-й и 3-й группах (рис. 1).

Средние показатели ТХ пациентов всех основных групп составили для OD 3,67±0,41 мм, для OS 3,64±0,45 мм. Сопоставление полученных результатов ТХ с уровнем HbA1c показало, что наибольшая ТХ наблюдалась в 6-й и 4-й группах, тогда как при уровне HbA1c до 7,0% (2-я группа) изучаемые показатели были сопоставимы с таковыми в группе контроля (рис. 2).

Средние показатели ЦТР у обследованных пациентов составили на правом глазу 551,3±32,13 мм, на левом — 547,4±62,13 мм. Показатели ЦТР пациентов всех основных групп, кроме 2-й, были выше показателей контрольной группы (рис. 3). Наибольшая ЦТР наблюдалась у детей 5-й группы ($p=0,07$).

Толщина сетчатки в основных группах составила в среднем 238,3±64,84 мкм на правом глазу и 248,8±63,53 мкм на левом глазу, что превышало средние показатели контрольной группы на 11,7% и 16,6% соответственно. Изучение средних показателей ТС в центральной зоне в основных группах пациентов показало тенденцию некоторой обратной зависимости от уровня HbA1c (рис. 4). Так, максимально высокие показатели ТС в макулярной зоне отмечены у пациентов 1-й группы ($p<0,05$). У пациентов 5-й группы ТС была меньше, чем в контрольной группе ($p<0,05$), а ТС у пациентов 6-й группы почти не отличалась от показателей контрольной группы ($p\geq0,5$).

Анализ полученных результатов ТС в зависимости от длительности СД показал, что у пациентов основных групп ТС в центральной зоне имеет значения, превышающие показатели в контрольной группе. Наибольшая ТС отмечена у пациентов с длительностью СД 5 лет (276,625±21,74 мкм). При длительности СД1 более 5 лет отмечено уменьшение ТС

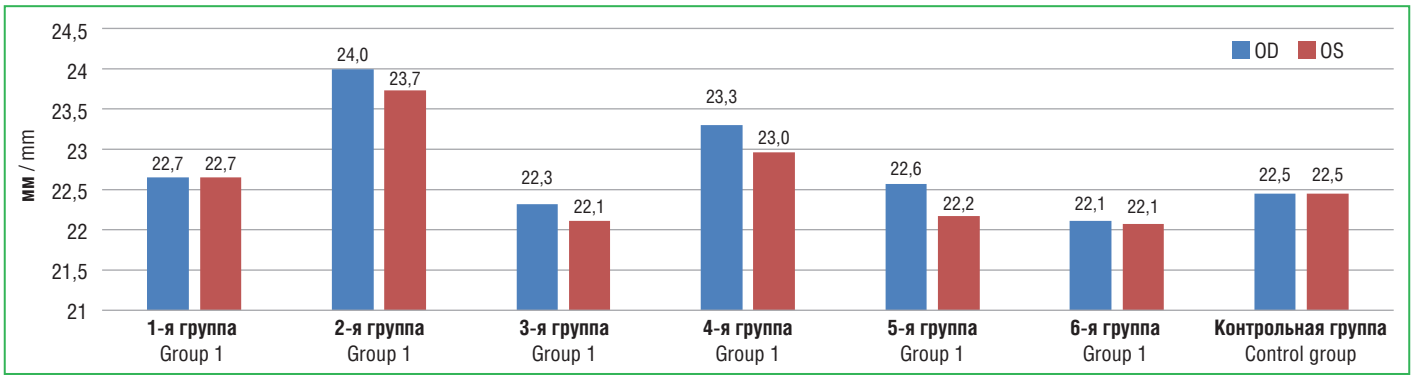

Рис. 1. Показатели ПЗР глазного яблока у пациентов основных и контрольной групп по данным УЗИ обоих глаз
Fig. 1. AL measured by US (OU) in the study and control groups

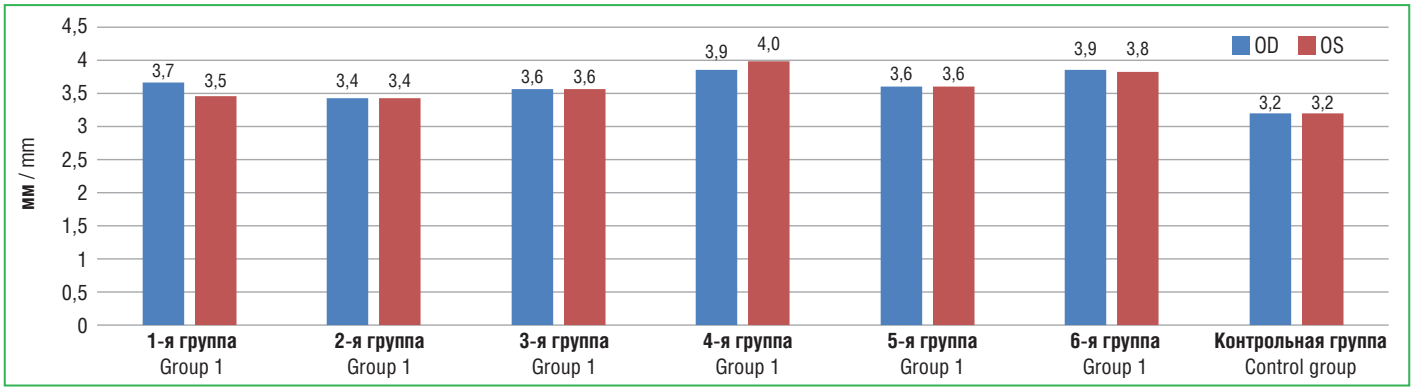

Рис. 2. Показатели ТХ у детей основных и контрольной групп по данным УЗИ (А- и В-скан)
Fig. 2. LT measured by US (A and B scans) in the study and control groups

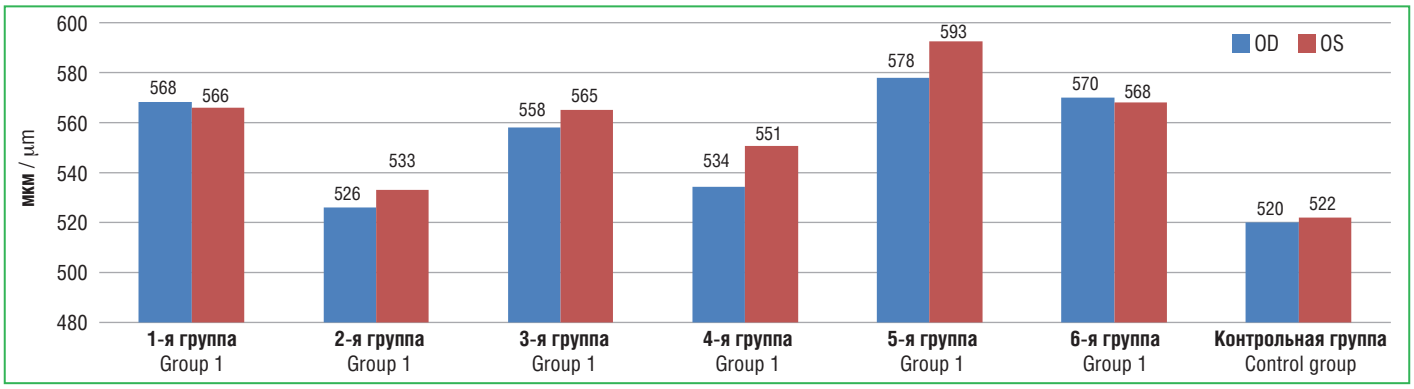

Рис. 3. Показатели ЦТР у детей основных и контрольной групп по данным ОКТ
Fig. 3. CCT measured by OCT in the study and control groups

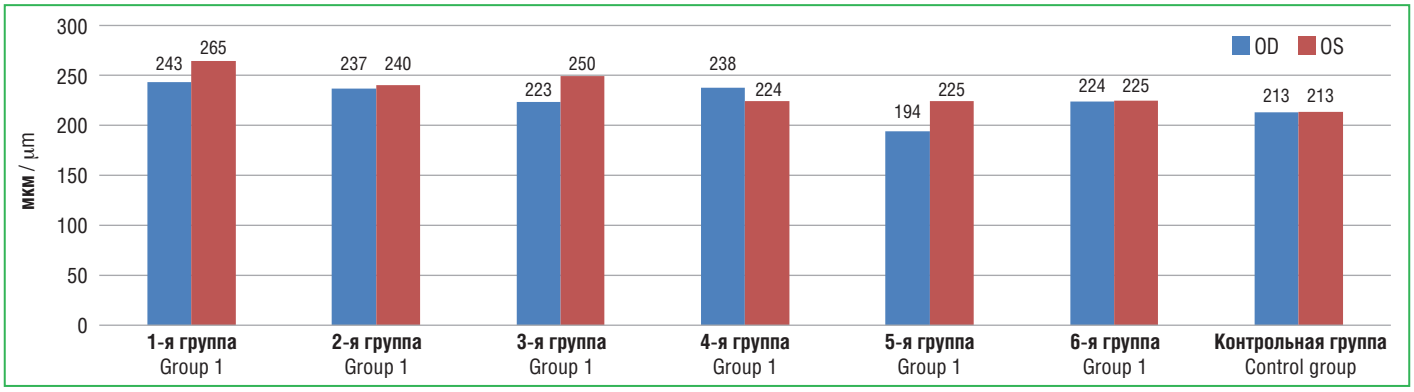

Рис. 4. Показатели ТС в макулярной зоне у детей основных и контрольной групп по данным ОКТ
Fig. 4. CMT measured by OCT in the study and control groups

в макулярной зоне (от 241,75±22,54 мкм у пациентов с длительностью СД до 6 лет до 201,5±21,4 мкм — с длительностью до 10 лет).

Согласно данным литературы [10], подтверждающим уменьшение ТС в центральной зоне в зависимости от длительности СД1, одной из возможных причин является нейродегенеративный процесс в центральной зоне сетчатки вследствие нарушения микроперфузии. Следует отметить, что истончение ТС в макулярной зоне у детей с СД1 с длительностью заболевания 5 и более лет может быть обусловлено и наличием миопии. Определение ТС в динамике в более отдаленные сроки и зависимость изучаемого показателя от вида рефракции являются предметом дальнейшего наблюдения.

Заключение

Таким образом, результаты исследования продемонстрировали, что показатели УЗИ и ОКТ у детей с СД1 зависят от уровня HbA1c и длительности основного заболевания. Нами была выявлена прямая зависимость ТХ и обратная зависимость ТС в макулярной области от уровня HbA1c. При длительности СД1 более 5 лет истончение сетчатки в макулярной зоне было более выраженным.

Офтальмометрические исследования, а также исследование ЦТР и ТС в центральной зоне являются информативными методами, отражающими уровень компенсации основного процесса, и, вероятно, их исследование в динамике позволит разработать индикаторы развития диабетической офтальмопатии у детей с СД1.

Литература

1. World Health Organization. Use of glycated hemoglobin (HbA1c) in the diagnosis of diabetes mellitus. Abbreviated report of a WHO consultation 2011. (Electronic resource.) URL: https://www.pubmed.ncbi.nlm.nih.gov/26158184/ (access date: 10.10.2021).
2. Rosiek A., Kornatowski T., Frackowiak-Maciejewska N. et al. Health behaviors of patients diagnosed with type 2 diabetes mellitus and their influence on the patients' satisfaction with life. Ther Clin Risk Manag. 2016;12:1783–1792. DOI: 10.2147/TCRM.S118014.
3. World Health Organization. Global report on diabetes 2016. (Electronic resource.) URL: https://www. who.int/publications/i/item/9789241565257 (access date: 10.10.2021).
4. International Diabetes Federation. 2015. (Electronic resource.) URL: http://www.diabetesatlas.org (access date: 10.10.2021).
5. Основные показатели здоровья населения Республики Казахстан с 2000 года по настоящее время. (Электронный ресурс.) URL: http://www.medinfo.kz (дата обращения: 12.10.2021).
6. Bourne R.R., Stevens G.A., White R.A. et al. Causes of vision loss worldwide 1990–2010. Lancet Global Health. 2013;1(6):E339–E349. DOI: 10.1016/S2214-109X(13)70113-X.
7. Нероев В.В., Киселева Т.Н. Ультразвуковые исследования в офтальмологии. Руководство для врачей. 2019.
8. Jay S., Duker M.D. Handbook of Retinal OCT. 2019.
9. Камышников В.С., Болотовская О.А., Ходюкова А.Б. и др. Методы клинических лабораторных исследований. 10-е изд. М.: МЕДпресс-информ; 2020.
10. El-Fayoumi D., Eldine N.V.B., Esmael A.F. et al. Retinal Nerve Fiber Layer and Ganglion Cell ComplexThicknesses Are Reduced in Children With Type 1 DiabetesWith No Evidence of Vascular Retinopathy. Invest Ophthalmol Vis Sci. 2016;57:5355–5360. DOI: 10.1167/iovs.16-19988.

References

1. World Health Organization. Use of glycated hemoglobin (HbA1c) in the diagnosis of diabetes mellitus. Abbreviated report of a WHO consultation 2011. (Electronic resource.) URL: https://www.pubmed.ncbi.nlm.nih.gov/26158184/ (access date: 10.10.2021).
2. Rosiek A., Kornatowski T., Frackowiak-Maciejewska N. et al. Health behaviors of patients diagnosed with type 2 diabetes mellitus and their influence on the patients' satisfaction with life. Ther Clin Risk Manag. 2016;12:1783–1792. DOI: 10.2147/TCRM.S118014.
3. World Health Organization. Global report on diabetes 2016. (Electronic resource.) URL: https://www. who.int/publications/i/item/9789241565257 (access date: 10.10.2021).
4. International Diabetes Federation. 2015. (Electronic resource.) URL: http://www.diabetesatlas.org (access date: 10.10.2021).
5. Main indicators of public health of the Republic of Kazakhstan from 2000 to the present. (Electronic resource.) URL: http://www.medinfo.kz (access date: 12.10.2021) (in Russ.).
6. Bourne R.R., Stevens G.A., White R.A. et al. Causes of vision loss worldwide 1990–2010. Lancet Global Health. 2013;1(6):E339–E349. DOI: 10.1016/S2214-109X(13)70113-X.
7. Neroev V.V., Kiseleva T.N. Ultrasound studies in ophthalmology. A guide for physicians. 2019;324 (in Russ.).
8. Jay S., Duker M.D. Handbook of Retinal OCT. 2019.
9. Kamyshnikov V.S., Bolotovskaya O.A., Khodyukova A.B. et al. Methods of clinical laboratory research. 10th ed. M.: MEDpress-inform; 2020 (in Russ.).
10. El-Fayoumi D., Eldine N.V.B., Esmael A.F. et al. Retinal Nerve Fiber Layer and Ganglion Cell ComplexThicknesses Are Reduced in Children With Type 1 DiabetesWith No Evidence of Vascular Retinopathy. Invest Ophthalmol Vis Sci. 2016;57:5355–5360. DOI: 10.1167/iovs.16-19988.

СВЕДЕНИЯ ОБ АВТОРАХ:
Абдулина Венера Равилевна — *к.м.н., доцент кафедры офтальмологии НУО «Казахстанско-Российский медицинский университет»; 050012, Республика Казахстан, г. Алматы, ул. Торекулова, д. 71; ORCID iD 0000-0001-8455-5211.*
Степанова Ирина Станиславовна — *д.м.н., профессор кафедры офтальмологии НУО «Казахстанско-Российский медицинский университет»; 050012, Республика Казахстан, г. Алматы, ул. Торекулова, д. 71; ORCID iD 0000-0003-2915-0267.*
Контактная информация: *Абдулина Венера Равилевна, e-mail: ravilven@mail.ru.*
Прозрачность финансовой деятельности: *никто из авторов не имеет финансовой заинтересованности в представленных материалах или методах.*
Конфликт интересов *отсутствует.*
Статья поступила *08.12.2021.*
Поступила **после рецензирования** *30.12.2021.*
Принята в печать *01.02.2022.*

ABOUT THE AUTHORS:
Venera R. Abdulina — *C. Sc. (Med.), associate professor of the Department of Ophthalmology, Kazakhstan Russian Medical University; 71, Torekulov str., Almaty, 050012, Kazakhstan; ORCID iD 0000-0001-8455-5211.*
Irina S. Stepanova — *Dr. Sc. (Med.), professor of the Department of Ophthalmology, Kazakhstan Russian Medical University; 71, Torekulov str., Almaty, 050012, Kazakhstan; ORCID iD 0000-0003-2915-0267.*
Contact information: *Venera R. Abdulina, e-mail: ravilven@mail.ru.*
Financial Disclosure: *no authors have a financial or property interest in any material or method mentioned.*
There is no **conflict of interests**.
Received *08.12.2021.*
Revised *30.12.2021.*
Accepted *01.02.2022.*

DOI: 10.32364/2311-7729-2022-22-2-103-107

Влияние аналогов простагландинов на колебания внутриглазного давления при изменении положения тела

А.А. Антонов[1], С.В. Вострухин[2], А.В. Волжанин[1], А.А. Витков[1], А.М. Акимов[3], И.И. Асиновскова[4]

[1]ФГБНУ «НИИГБ», Москва, Россия
[2]ООО «МедСэф», Раменское, Россия
[3]ФГАОУ ВО Первый МГМУ им. И.М. Сеченова Минздрава России (Сеченовский Университет), Москва, Россия
[4]ФГБОУ ВО МГМСУ им. А.И. Евдокимова Минздрава России, Москва, Россия

РЕЗЮМЕ

Цель исследования: *изучить влияние аналогов простагландинов F2α на колебания внутриглазного давления (ВГД) при изменении положения тела.*

Материал и методы: *обследовано 38 пациентов (50 глаз) с впервые выявленной первичной открытоугольной глаукомой. Пациентов обследовали до назначения аналога простагландинов F2α травопроста и спустя 1 мес. после начала приема препарата. В ходе обследования в положении сидя выполняли точечную контактную тонометрию (Icare) и двунаправленную аппланационную тонометрию (IOPcc, IOPg — роговично-компенсированное ВГД и ВГД, приведенное к измерению по Гольдману). После этого выполняли измерение Icare в положении лежа дважды с интервалом в 5 мин. Затем в положении сидя оценивали Icare, IOPcc и IOPg.*

Результаты исследования: *при стартовом обследовании IOPcc, IOPg и Icare составили 25,4±3,2, 25,7±2,3, 22,9±3,4 мм рт. ст. соответственно. При измерении лежа показатели Icare составили 23,7±3,3 и 24,0±3,3 мм рт. ст. соответственно. При повторном измерении в положении сидя IOPcc, IOPg и Icare составили 25,4±3,2, 25,7±2,4, 22,3±3,4 мм рт. ст. При обследовании спустя 1 мес. после начала приема травопроста IOPcc, IOPg и Icare снизились до 18,2±2,7, 18,2±1,8, 16,6±2,5 мм рт. ст. соответственно. При измерении лежа данные Icare составили 17,3±2,8 и 17,2±2,7 мм рт. ст. соответственно. При повторном измерении сидя IOPcc, IOPg и Icare достигли 18,0±2,3, 18,4±1,8, 16,2±2,5 мм рт. ст. соответственно. Перепад ВГД при переходе в положение лежа составил при исходном обследовании 0,83±1,04 мм рт. ст., при повторном обследовании — 0,77±1,41 мм рт. ст. Перепад ВГД при обратном переходе в положение сидя при исходном наблюдении был равен 1,66±1,24 мм рт. ст., при повторном обследовании — 0,99±0,98 мм рт. ст.*

Заключение: *применение травопроста в качестве стартовой монотерапии глаукомы позволяет достичь стойкого снижения ВГД и минимизировать его колебания при изменениях положения тела.*

Ключевые слова: *глаукома, внутриглазное давление, положение тела, точечная контактная тонометрия, аналог простагландина, травопрост.*

Для цитирования: *Антонов А.А., Вострухин С.В., Волжанин А.В. и др. Влияние аналогов простагландинов на колебания внутриглазного давления при изменении положения тела. Клиническая офтальмология. 2022;22(2):103–107. DOI: 10.32364/2311-7729-2022-22-2-103-107.*

Influence of prostaglandin analogues on intraocular pressure fluctuations in body position change

A.A. Antonov[1], S.V. Vostrukhin[2], A.V. Volzhanin[1], A.A. Vitkov[1], A.M. Akimov[3], I.I. Asinovskova[4]

[1] Scientific Research Institute of Eye Diseases, Moscow, Russian Federation
[2]JSC MedSef Ramenskoe, Ramenskoe, Russian Federation
[3] I.M. Sechenov First Moscow State Medical University (Sechenov University), Moscow, Russian Federation
[4]A.I. Yevdokimov Moscow State University of Medicine and Dentistry, Moscow, Russian Federation

ABSTRACT

Aim: *to assess the effects of prostaglandin F2α analogues on intraocular pressure (IOP) fluctuations when changing body position.*

Patients and Methods: *thirty-eight patients (50 eyes) with newly diagnosed primary open-angle glaucoma (POAG). Patients were examined before and one month after prescribing travoprost, a prostaglandin F2α analogue. During the examination, IOP was measured by Icare pro rebound tonometry and applanation tonometry (corneal-compensated IOP/ccIOP and Goldmann-correlated IOP/IOPg) in a sitting position. Next, IOP was measured by Icare tonometer twice with a 5-min interval in a supine position. Finally, IOP was measured by Icare tonometry and applanation tonometry (IOPcc, IOPg) in the sitting position.*

Results: *baseline IOPcc, IOPg, and IOP measured by Icare were 25.4±3.2 mm Hg, 25.7±2.3 mm Hg, and 22.9±3.4 mm Hg, respectively. IOP levels (Icare tonometry) in the supine position were 23.7±3.3 mm Hg and 24.0±3.3 mm Hg, respectively. In repeated measurements in the sitting position, IOPcc, IOPg, and IOP measured by Icare were 25.4±3.2 mm Hg, 25.7±2.4 mm Hg, and 22.3±3.4 mm Hg. One month after starting*

treatment with travoprost, IOPcc, IOPg, and IOP measured by Icare reduced to 18.2±2.7 mm Hg, 18.2±1.8 mm Hg, and 16.6±2.5 mm Hg, respectively. IOP levels (Icare tonometry) in the supine position were 17.3±2.8 mm Hg and 17.2±2.7 mm Hg, respectively. In repeated measurements in the sitting position, IOPcc, IOPg, and IOP measured by Icare were 18.0±2.3 mm Hg, 18.4±1.8 mm Hg, and 16.2±2.5 mm Hg, respectively. When transiting in a supine position, the differences in IOP levels were 0.83±1.04 mm Hg at baseline and 0.77±1.41 mm Hg after one month. When transiting in a sitting position, the differences in IOP levels were 1.66±1.24 mm Hg at baseline and 0.99±0. 98 mm Hg after one month.

Conclusion: *travoprost as a starting monotherapy for POAG provides a long-lasting IOP reduction and minimizes its fluctuations when changing body position*

Keywords: *glaucoma, intraocular pressure, body position, rebound tonometry, prostaglandin analogue, travoprost.*

For citation: *Antonov A.A., Vostrukhin S.V., Volzhanin A.V. et al. Influence of prostaglandin analogues on intraocular pressure fluctuations in body position change. Russian Journal of Clinical Ophthalmology. 2022;22(2):103–107 (in Russ.). DOI: 10.32364/2311-7729-2022-22-2-103-107.*

Введение

Глаукома является одной из ведущих причин слабовидения и слепоты в мире [1, 2]. Единственным модифицируемым фактором риска развития глаукомной оптиконейропатии является внутриглазное давление (ВГД); однако помимо стойкого повышения ВГД разрушающее действие могут оказывать также его флюктуации. Так, подъем ВГД в ночные часы может приводить к прогрессированию глаукомы, не определяясь при этом в ходе обследования в дневное время [3, 4]. Несмотря на известный факт увеличения ВГД при переходе пациента в горизонтальное положение [5, 6], точное изучение таких флюктуаций было до недавнего времени затруднено из-за отсутствия тонометров, работающих в различных положениях тела.

Из всех методов тонометрии, позволяющих измерять ВГД в различных положениях тела, наиболее изучена точечная бесконтактная тонометрия (rebound tonometry), основанная на измерении отскока легкого наконечника от роговицы. Так, точность такой методики сопоставима с точностью тонометрии по Гольдману [7–9].

Среди местных препаратов для лечения глаукомы наиболее эффективными являются аналоги простагландинов F2α, благодаря чему они наиболее часто применяются в качестве стартовой монотерапии. Минимизация суточных колебаний ВГД при приеме этих препаратов хорошо известна [10, 11], однако влияние медикаментозной терапии на изменение ВГД при изменении положения тела изучено недостаточно.

Цель исследования: изучение влияния аналогов простагландинов F2α на колебания ВГД при изменении положения тела.

Материал и методы

Исследование выполнено в группе из 38 больных (50 глаз) с впервые выявленной первичной открытоугольной глаукомой. Среди исследуемых было 16 мужчин и 22 женщины, средний возраст составил 57,0±4,8 года. Стадию глаукомы верифицировали на основании данных статической периметрии, полученных на приборе Humphrey Field Analyzer II 750i (Zeiss, Германия) в режиме порогового исследования по протоколу 24–2. На момент включения в исследование пациенты не принимали антиглаукомных препаратов, также в составе системной терапии не было диуретиков либо иных препаратов, потенциально влияющих на внутриглазную гидродинамику. В исследование не включали больных с аметропией более ±4,0 дптр, имеющих признаки воспаления и перенесших какие-либо офтальмологические операции помимо плановой факоэмульсификации. Все испытуемые были осведомлены о сути исследования и подписали согласие на обезличенное использование персональных данных. Исследование было одобрено локальным этическим комитетом ФГБНУ «НИИГБ».

В ходе исследования у пациента сначала в положении сидя измеряли ВГД с помощью точечного контактного тонометра TA03 Icare Pro (Icare Finland Oy, Финляндия) в центре роговицы (Icare). Затем проводили обследование на биомеханическом анализаторе Ocular Response Analyzer (ORA; Reichert Inc, США) для определения роговично-компенсированного ВГД и ВГД без учета биомеханических свойств роговицы, приближенного к измерению по Гольдману (IOPcc, intraocular pressure corneal compensated; IOPg, intraocular pressure Goldmann).

После этого пациента укладывали на спину на кушетку в том же кабинете и выполняли два измерения Icare с разницей в 5 мин. Затем вновь исследовали Icare и ORA в положении сидя.

В завершение первичного исследования пациентам назначали препарат травопроста 0,04 мг / 1 мл Травиолан® (ООО «Бауш Хелс») 1 р/сут на ночь в пораженный глаз.

Повторный осмотр обследованных пациентов назначали спустя 4 нед. после первичного обследования. В ходе повторного визита оценивали переносимость препарата и повторяли описанное выше исследование с помощью ORA и Icare.

Статистическую обработку данных выполняли в программном комплексе IBM SPSS Statistics версии 21.0.0.0. Нормальность распределения оценивали с помощью критерия Шапиро — Уилка и оценки асимметрии и эксцесса. Так как распределение показателей соответствовало нормальному, результаты измерений представлены в формате среднее ± стандартное отклонение (M±SD). Значимость изменений показателей ВГД оценивали с помощью критерия знаковых рангов Вилкоксона для связанных выборок. Изменения считали статистически значимыми при $p \leq 0,05$.

Результаты исследования

Ни у одного пациента не наблюдалось побочных эффектов; 14 человек отметили небольшое покраснение конъюнктивы, прошедшее спустя 1–3 дня после начала лечения без дополнительной терапии.

Полученные в ходе исследования данные представлены в таблице.

По данным исследования Icare наблюдалось статистически значимое уменьшение флюктуаций ВГД при изменении положения тела. До назначения лечения при пе-

Таблица. Результаты измерения ВГД (мм рт. ст.)
Table 1. IOP readings, mm Hg

Положение пациента Body position	Показатель Parameter	До начала лечения Baseline	Спустя 1 мес. After 1 month	Снижение Reduction
Сидя Sitting	IOPcc	25,4±3,2	18,2±2,7	7,1±1,1
	IOPg	25,7±2,3	18,2±1,8	7,5±1,3
	Icare	22,9±3,4	16,6±2,5	6,3±1,2
Лежа Supine	Icare	23,7±3,3	17,3±2,8	6,4±1,7
	Icare (5 min)	24,0±3,3	17,2±2,7	6,8±1,5
Сидя Sitting	IOPcc	25,4±3,2	18,0±2,3	7,3±1,3
	IOPg	25,7±2,4	18,4±1,8	7,2±1,2
	Icare	22,3±3,4	16,2±2,5	6,1±1,2

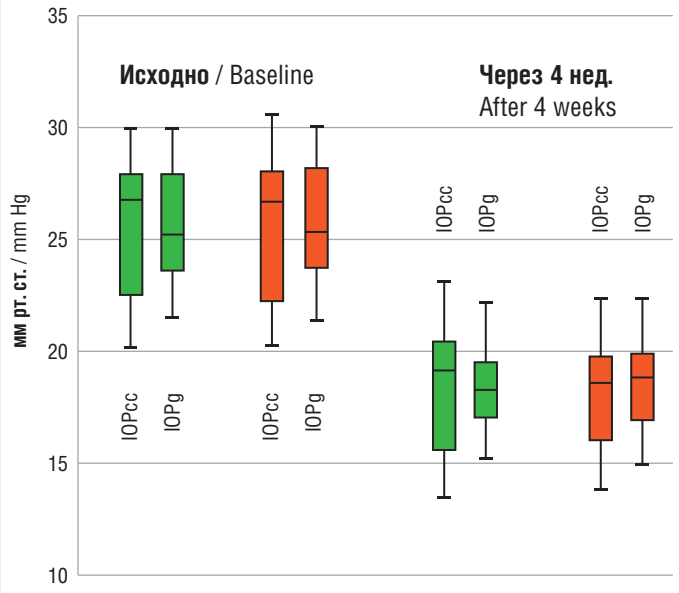

Рисунок. Динамика показателей ORA до (обозначено зеленым) и после (обозначено красным) положения лежа при исходном и повторном обследованиях

Fig. Changes in ORA indices before (green) and after (red) supine position at baseline and repeated measurements

реходе в положение лежа ВГД увеличивалось в среднем на 0,83±1,04 мм рт. ст., а между измерениями в положении лежа разница составляла 0,27±1,57 мм рт. ст. На фоне терапии травопростом данные показатели достоверно изменились, составив 0,77±1,41 и 0,10±1,21 мм рт. ст. соответственно ($p<0,05$).

Перепад ВГД после обратного перехода в положение сидя при первичном обследовании составил 1,7±1,24 мм рт. ст., при повторном — 0,99±0,98 мм рт. ст.

По данным ORA, на фоне медикаментозной терапии также уменьшилась разница в значениях ВГД до и после положения лежа (см. рисунок) ($p<0,05$).

Обсуждение

Колебания ВГД, обусловленные изменением положения тела, являются актуальной проблемой: у больных глаукомой их амплитуда увеличена почти вдвое по сравнению со здоровыми людьми [12]. Влияние медикаментозной терапии на флюктуации ВГД практически не изучено. Известно о минимизации таких колебаний после трабекулэктомии [13], однако проникающая хирургия крайне редко является оптимальным методом первичного лечения.

Выбор препарата Травиолан® в качестве первичного лечения глаукомы в исследуемой группе был обусловлен рядом факторов. Так, аналоги простагландинов являются оптимальным вариантом стартовой монотерапии глаукомы благодаря их сравнительно высокой эффективности и необходимости инстиллировать препарат всего 1 р/сут [14, 15]. Актуальной проблемой медикаментозной терапии глаукомы является отсроченное развитие синдрома «сухого глаза» вследствие деструктивного воздействия консервантов на переднюю поверхность глаза [16]. Это обусловливает актуальность использования бесконсервантных форм антиглаукомных препаратов [17], которые, однако, в большинстве случаев обладают более высокой стоимостью из-за необходимости использования особой одноразовой тары. Выбранный нами препарат не содержит консервантов, но благодаря особому дозатору и традиционной форме упаковки не обладает повышенной ценой.

В нашей работе ВГД снизилось в среднем на 7,12±1,07 мм рт. ст., что составило 28% от исходного значения. Эти данные сопоставимы с результатами других исследований эффективности травопроста [18, 19]. По данным сравнительных исследований, травопрост обладает схожей переносимостью и гипотензивным эффектом по сравнению с другими аналогами простагландинов — латанопростом и тафлупростом [20, 21].

Подавляющее большинство работ, посвященных колебаниям ВГД при изменении положения тела, выполнены с участием здоровых добровольцев [22–24]. Наши данные частично соотносятся с результатами этих исследований, что, вероятнее всего, обусловлено умеренным повышением ВГД у больных в нашем исследовании. Имеющиеся исследования по сравнению колебаний ВГД у здоровых людей и у пациентов с глаукомой показывают бóльшую разницу, чем в нашей работе [12, 25]. Для оценки влияния медикаментозной терапии на колебания ВГД, вызванные изменением положения тела, необходимы дополнительные исследования.

Заключение

Применение бесконсервантной формы травопроста позволяет стабилизировать ВГД и снизить его колебания, ассоциированные с изменением положения тела. Отсутствие консерванта позволяет минимизировать влияние длительного приема препарата на потенциальное развитие дисфункции слезной пленки. В долгосрочной перспективе стойкая компенсация ВГД, достигнутая на монотерапии, нивелирующей колебания ВГД при изменении положения тела, позволит замедлить прогрессирование глаукомы и сохранить зрительные функции. Таким образом, с позиции максимально возможного сохранения качества жизни монотерапия аналогами простагландинов, в частности бесконсервантной формой травопроста, является одной из оптимальных тактик лечения впервые выявленной глаукомы. ▲

Литература

1. GBD 2019 Blindness and Vision Impairment Collaborators; Vision Loss Expert Group of the Global Burden of Disease Study. Causes of blindness and vision impairment in 2020 and trends over 30 years, and prevalence of avoidable blindness in relation to VISION 2020: the Right to Sight: an analysis for the Global Burden of Disease Study. Lancet Glob Health. 2021;9(2):e144–e160. DOI: 10.1016/S2214-109X(20)30489-7.
2. Tham Y.C., Li X., Wong T.Y. et al. Global prevalence of glaucoma and projections of glaucoma burden through 2040: a systematic review and meta-analysis. Ophthalmology. 2014;121(11):2081–2090. DOI: 10.1016/j.ophtha.2014.05.013.
3. Asrani S., Zeimer R., Wilensky J. et al. Large diurnal fluctuations in intraocular pressure are an independent risk factor in patients with glaucoma. J Glaucoma. 2000;9(2):134–142. DOI: 10.1097/00061198-200004000-00002.
4. Yang Z., Mansouri K., Moghimi S., Weinreb R.N. Nocturnal variability of intraocular pressure monitored with contact lens sensor is associated with visual field loss in glaucoma. J Glaucoma. 2021;30(3):e56–e60. DOI: 10.1097/IJG.0000000000001727.
5. Prata T.S., De Moraes C.G., Kanadani F.N. et al. Posture-induced intraocular pressure changes: considerations regarding body position in glaucoma patients. Surv Ophthalmol. 2010;55(5):445–453. DOI: 10.1016/j.survophthal.2009.12.002.
6. Mansouri K., Tanna A.P., De Moraes C.G. et al. Review of the measurement and management of 24-hour intraocular pressure in patients with glaucoma. Surv Ophthalmol. 2020;65(2):171–186. DOI: 10.1016/j.survophthal.2019.09.004.
7. Gao F., Liu X., Zhao Q., Pan Y. Comparison of the iCare rebound tonometer and the Goldmann applanation tonometer. Exp Ther Med. 2017;13(5):1912–1916. DOI: 10.3892/etm.2017.4164.
8. Takagi D., Sawada A., Yamamoto T. Evaluation of a New Rebound Self-tonometer, Icare HOME: Comparison With Goldmann Applanation Tonometer. J Glaucoma. 2017;26(7):613–618. DOI: 10.1097/IJG.0000000000000674.
9. Iliev M.E., Goldblum D., Katsoulis K. et al. Comparison of rebound tonometry with Goldmann applanation tonometry and correlation with central corneal thickness. Br J Ophthalmol. 2006;90(7):833–835. DOI: 10.1136/bjo.2005.089870.
10. Konstas A.G., Mikropoulos D., Kaltsos K. et al. 24-hour intraocular pressure control obtained with evening- versus morning-dosed travoprost in primary open-angle glaucoma. Ophthalmology. 2006;113(3):446–450. DOI: 10.1016/j.ophtha.2005.10.053.
11. Петров С.Ю., Волжанин А.В., Кравчик М.В. и др. Влияние тафлупроста на суточные колебания офтальмотонуса при первичной открытоугольной глаукоме. Национальный журнал глаукома. 2018;17(4):91–96. DOI: 10.25700/NJG.2018.04.08.
12. Ireka O.J., Ogbonnaya C.E., Arinze O.C. et al. Comparing posture induced intraocular pressure variations in normal subjects and glaucoma patients. Int J Ophthalmol. 2021;14(3):399–404. DOI: 10.18240/ijo.2021.03.11.
13. Kang Y.S., Helong P., Sung M.S., Park S.W. Posture-induced Changes in Intraocular Pressure After Trabeculectomy in Patients With Primary Open-angle Glaucoma. J Glaucoma. 2021;30(9):827–833. DOI: 10.1097/IJG.0000000000001911.
14. Столяров Г.М., Лебедев О.И., Золотарев А.В. и др. Увеосклеральный отток и клинико-патогенетическое обоснование применения простагландинов у больных глаукомой. Национальный журнал глаукома. 2013;1:35–39.
15. Авдеев Р.В., Александров А.С., Бакунина Н.А., Белая Д.А. и др. Сопоставление режимов лечения больных первичной открытоугольной глаукомой с характеристиками прогрессирования заболевания. Часть 2. Эффективность инициальных режимов гипотензивного лечения. Национальный журнал глаукома. 2018;17(2):65–83. DOI: 10.25700/NJG.2018.02.07.
16. Егоров Е.А., Егоров А.Е., Елисеева Т.О., Егорова Т.Е. Нежелательные явления гипотензивной терапии глаукомы. РМЖ. Клиническая офтальмология. 2011;12(3):111–113.
17. Егоров Е.А., Романова Т.Б., Рыбакова Е.Г., Оганезова Ж.Г. Современные подходы к профилактике и лечению вторичного синдрома «сухого глаза». РМЖ. Клиническая офтальмология. 2017;17(1):61–64.
18. Denis P., Covert D., Realini A. Travoprost in the management of open-angle glaucoma and ocular hypertension. Clin Ophthalmol. 2007;1(1):11–24. PMID: 19668462.
19. Waugh J., Jarvis B. Travoprost. Drugs Aging. 2002;19(6):465–471; discussion 472–463. DOI: 10.2165/00002512-200219060-00005.
20. Cai Z., Cao M., Liu K., Duan X. Analysis of the Responsiveness of Latanoprost, Travoprost, Bimatoprost, and Tafluprost in the Treatment of OAG/OHT Patients. J Ophthalmol. 2021;2021:5586719. DOI: 10.1155/2021/5586719.
21. Faseeh A.E., Allam R.S., Shalash A.B., Abd Elmohsen M.N. Comparison between Latanoprost, Travoprost, and Tafluprost in reducing intraocular pressure fluctuations in patients with glaucoma. Eur J Ophthalmol. 2021;31(6):3018–3026. DOI: 10.1177/1120672121990540.
22. Nakakura S., Mori E., Yamamoto M. et al. Intradevice and Interdevice Agreement Between a Rebound Tonometer, Icare PRO, and the Tonopen XL and Kowa Hand-held Applanation Tonometer When Used in the Sitting and Supine Position. J Glaucoma. 2015;24(7):515–521. DOI: 10.1097/IJG.0000000000000016.
23. De Bernardo M., Borrelli M., Cembalo G., Rosa N. Intraocular Pressure Measurements in Standing Position with a Rebound Tonometer. Medicina (Kaunas). 2019;55(10):701. DOI: 10.3390/medicina55100701.
24. Sobczak M., Asejczyk M., Geniusz M. Does body position, age, and heart rate induce IOP's changes? Eur J Ophthalmol. 2022;32(3):1530–1537. DOI: 10.1177/11206721211023313.
25. Tsukahara S., Sasaki T. Postural change of IOP in normal persons and in patients with primary wide open-angle glaucoma and low-tension glaucoma. Br J Ophthalmol. 1984;68(6):389–392. DOI: 10.1136/bjo.68.6.389.

References

1. GBD 2019 Blindness and Vision Impairment Collaborators; Vision Loss Expert Group of the Global Burden of Disease Study. Causes of blindness and vision impairment in 2020 and trends over 30 years, and prevalence of avoidable blindness in relation to VISION 2020: the Right to Sight: an analysis for the Global Burden of Disease Study. Lancet Glob Health. 2021;9(2):e144–e160. DOI: 10.1016/S2214-109X(20)30489-7.
2. Tham Y.C., Li X., Wong T.Y. et al. Global prevalence of glaucoma and projections of glaucoma burden through 2040: a systematic review and meta-analysis. Ophthalmology. 2014;121(11):2081–2090. DOI: 10.1016/j.ophtha.2014.05.013.
3. Asrani S., Zeimer R., Wilensky J. et al. Large diurnal fluctuations in intraocular pressure are an independent risk factor in patients with glaucoma. J Glaucoma. 2000;9(2):134–142. DOI: 10.1097/00061198-200004000-00002.
4. Yang Z., Mansouri K., Moghimi S., Weinreb R.N. Nocturnal variability of intraocular pressure monitored with contact lens sensor is associated with visual field loss in glaucoma. J Glaucoma. 2021;30(3):e56–e60. DOI: 10.1097/IJG.0000000000001727.
5. Prata T.S., De Moraes C.G., Kanadani F.N. et al. Posture-induced intraocular pressure changes: considerations regarding body position in glaucoma patients. Surv Ophthalmol. 2010;55(5):445–453. DOI: 10.1016/j.survophthal.2009.12.002.
6. Mansouri K., Tanna A.P., De Moraes C.G. et al. Review of the measurement and management of 24-hour intraocular pressure in patients with glaucoma. Surv Ophthalmol. 2020;65(2):171–186. DOI: 10.1016/j.survophthal.2019.09.004.
7. Gao F., Liu X., Zhao Q., Pan Y. Comparison of the iCare rebound tonometer and the Goldmann applanation tonometer. Exp Ther Med. 2017;13(5):1912–1916. DOI: 10.3892/etm.2017.4164.
8. Takagi D., Sawada A., Yamamoto T. Evaluation of a New Rebound Self-tonometer, Icare HOME: Comparison With Goldmann Applanation Tonometer. J Glaucoma. 2017;26(7):613–618. DOI: 10.1097/IJG.0000000000000674.
9. Iliev M.E., Goldblum D., Katsoulis K. et al. Comparison of rebound tonometry with Goldmann applanation tonometry and correlation with central corneal thickness. Br J Ophthalmol. 2006;90(7):833–835. DOI: 10.1136/bjo.2005.089870.
10. Konstas A.G., Mikropoulos D., Kaltsos K. et al. 24-hour intraocular pressure control obtained with evening- versus morning-dosed travoprost in primary open-angle glaucoma. Ophthalmology. 2006;113(3):446–450. DOI: 10.1016/j.ophtha.2005.10.053.
11. Petrov S.Yu., Volzhanin A.V., Kravchik M.V. et al. Effect of tafluprost on the diurnal intraocular pressure fluctuations in patients with primary open-angle glaucoma. National Journal glaucoma. 2018;17(4):91–96 (in Russ.). DOI: 10.25700/NJG.2018.04.08.
12. Ireka O.J., Ogbonnaya C.E., Arinze O.C. et al. Comparing posture induced intraocular pressure variations in normal subjects and glaucoma patients. Int J Ophthalmol. 2021;14(3):399–404. DOI: 10.18240/ijo.2021.03.11.
13. Kang Y.S., Helong P., Sung M.S., Park S.W. Posture-induced Changes in Intraocular Pressure After Trabeculectomy in Patients With Primary Open-angle Glaucoma. J Glaucoma. 2021;30(9):827–833. DOI: 10.1097/IJG.0000000000001911.
14. Stolyarov G.M., Lebedev O.I., Zolotarev A.V. et al. Uveoscleral outflow and pathogenetic motivation of using PGA in patients with a POAG. National Journal glaucoma. 2013;1:35–39 (in Russ.).
15. Avdeev R.V., Aleksandrov A.S., Bakunina N.A., Belaya D.A. et al. Comparison of primary open-angle glaucoma treatment regimens for patients with disease progression characteristics. Part 2. The efficacy of initial hypotensive treatment regimens. National Journal glaucoma. 2018;17(2):65–83 (in Russ.). DOI: 10.25700/NJG.2018.02.07.
16. Egorov E.A., Egorov A.E., Eliseeva T.O., Egorova T.E. Adverse events of glaucoma hypotensive therapy. RMJ. Clinical Ophthalmology. 2011;12(3):111–113 (in Russ.).
17. Egorov E.A., Romanova T.B., Rybakova E.G., Oganezova J.G. Current approaches to prevention and treatment of secondary dry eye syndrome. RMJ. Clinical Ophthalmology. 2017;17(1):61–64 (in Russ.).
18. Denis P., Covert D., Realini A. Travoprost in the management of open-angle glaucoma and ocular hypertension. Clin Ophthalmol. 2007;1(1):11–24. PMID: 19668462.
19. Waugh J., Jarvis B. Travoprost. Drugs Aging. 2002;19(6):465–471; discussion 472–463. DOI: 10.2165/00002512-200219060-00005.
20. Cai Z., Cao M., Liu K., Duan X. Analysis of the Responsiveness of Latanoprost, Travoprost, Bimatoprost, and Tafluprost in the Treatment of OAG/OHT Patients. J Ophthalmol. 2021;2021:5586719. DOI: 10.1155/2021/5586719.
21. Faseeh A.E., Allam R.S., Shalash A.B., Abd Elmohsen M.N. Comparison between Latanoprost, Travoprost, and Tafluprost in reducing intraocular pressure fluctuations in patients with glaucoma. Eur J Ophthalmol. 2021;31(6):3018–3026. DOI: 10.1177/1120672121990540.
22. Nakakura S., Mori E., Yamamoto M. et al. Intradevice and Interdevice Agreement Between a Rebound Tonometer, Icare PRO, and the Tonopen XL and Kowa Hand-held Applanation Tonometer When Used in the Sitting and Supine Position. J Glaucoma. 2015;24(7):515–521. DOI: 10.1097/IJG.0000000000000016.
23. De Bernardo M., Borrelli M., Cembalo G., Rosa N. Intraocular Pressure Measurements in Standing Position with a Rebound Tonometer. Medicina (Kaunas). 2019;55(10):701. DOI: 10.3390/medicina55100701.
24. Sobczak M., Asejczyk M., Geniusz M. Does body position, age, and heart rate induce IOP's changes? Eur J Ophthalmol. 2022;32(3):1530–1537. DOI: 10.1177/11206721211023313.
25. Tsukahara S., Sasaki T. Postural change of IOP in normal persons and in patients with primary wide open-angle glaucoma and low-tension glaucoma. Br J Ophthalmol. 1984;68(6):389–392. DOI: 10.1136/bjo.68.6.389.

СВЕДЕНИЯ ОБ АВТОРАХ:
Антонов Алексей Анатольевич — *к.м.н., ведущий научный сотрудник отдела глаукомы ФГБНУ «НИИГБ»; 119021, Россия, г. Москва, ул. Россолимо, д. 11, корп. А, Б; ORCID iD 0000-0002-5171-8261.*
Вострухин Сергей Викторович — *к.м.н., врач-офтальмолог ООО «МедСэф»; 140105, Россия, г. Раменское, ул. Чугунова, д. 43; ORCID iD 0000-0002-7803-2550.*
Волжанин Андрей Вячеславович — *к.м.н., младший научный сотрудник отдела глаукомы ФГБНУ «НИИГБ»; 119021, Россия, г. Москва, ул. Россолимо, д. 11, корп. А, Б; ORCID iD 0000-0002-1421-8882.*
Витков Александр Александрович — *младший научный сотрудник отдела глаукомы ФГБНУ «НИИГБ»; 119021, Россия, г. Москва, ул. Россолимо, д. 11, корп. А, Б; ORCID iD 0000-0001-7735-9650.*
Акимов Артемий Михайлович — *студент 6-го курса лечебного факультета ФГАОУ ВО Первый МГМУ им. И.М. Сеченова Минздрава России (Сеченовский Университет); 119991, Россия, г. Москва, ул. Трубецкая, д. 8, стр. 2; ORCID iD 0000-0002-9193-0582.*
Асиновскова Ирина Ильинична — *студентка 6-го курса лечебного факультета ФГБОУ ВО МГМСУ им. А.И. Евдокимова Минздрава России; 127473, Россия, г. Москва, ул. Делегатская, д. 20, стр. 1; ORCID iD 0000-0003-2893-0173.*
Контактная информация: *Антонов Алексей Анатольевич, e-mail: niigb.antonov@gmail.com.*
Прозрачность финансовой деятельности: *никто из авторов не имеет финансовой заинтересованности в представленных материалах или методах.*
Конфликт интересов *отсутствует.*
Статья поступила *04.03.2022.*
Поступила **после рецензирования** *31.03.2022.*
Принята в печать *25.04.2022.*

ABOUT THE AUTHORS:
Aleksey A. Antonov — *C. Sc. (Med.), leading researcher of the Division of Glaucoma, Scientific Research Institute of Eye Diseases; 11A, B, Rossolimo str., Moscow, 119021, Russian Federation; ORCID iD 0000-0002-5171-8261.*
Sergey V. Vostrukhin — *C. Sc. (Med.), ophthalmologist, JSC MedSef Ramenskoe; 43, Chugunov str., Ramenskoe, 140105, Russian Federation; ORCID iD 0000-0002-7803-2550.*
Andrey V. Volzhanin — *C. Sc. (Med.), junior researcher of the Division of Glaucoma, Scientific Research Institute of Eye Diseases; 11A, B, Rossolimo str., Moscow, 119021, Russian Federation; ORCID iD 0000-0002-1421-8882.*
Aleksandr A. Vitkov — *junior researcher of the Division of Glaucoma, Scientific Research Institute of Eye Diseases; 11A, B, Rossolimo str., Moscow, 119021, Russian Federation; ORCID iD 0000-0001-7735-9650.*
Artemiy M. Akimov — *student of the 6th course of the Medical Faculty, I.M. Sechenov First Moscow State Medical University (Sechenov University); 8 Build. 2, Trubetskaya str., Moscow, 119991, Russian Federation; ORCID iD 0000-0002-9193-0582.*
Irina I. Asinovskova — *student of the 6th course of the Medical Faculty, A.I. Yevdokimov Moscow State University of Medicine and Dentistry; 20/1, Delegatskaya str., Moscow, 127473, Russian Federation; ORCID iD 0000-0003-2893-0173.*
Contact information: *Aleksey A. Antonov, e-mail: niigb.antonov@gmail.com.*
Financial Disclosure: *no authors have a financial or property interest in any material or method mentioned.*
There is no **conflict of interests**.
Received *04.03.2022.*
Revised *31.03.2022.*
Accepted *25.04.2022.*

DOI: 10.32364/2311-7729-2022-22-2-108-115

Первый опыт применения бролуцизумаба в лечении неоваскулярной возрастной макулярной дегенерации

А.Н. Куликов, Д.С. Мальцев, А.Ю. Малафеева, С.М. Перминова, В.Р. Жалимова, А.С. Васильев, А.А. Казак

Военно-медицинская академия им. С.М. Кирова, Санкт-Петербург, Россия

РЕЗЮМЕ

Цель исследования: *оценить эффективность и безопасность применения препарата бролуцизумаб у российской популяции пациентов с неоваскулярной возрастной макулярной дегенерацией (нВМД).*

Материал и методы: *в исследование было включено 47 пациентов с нВМД, разделенных на 2 группы. В 1-ю группу включено 13 пациентов (13 глаз), ранее не получавших лечения: 12 мужчин и 1 женщина, средний возраст 72,4±9,5 года, средняя острота зрения (ОЗ) 0,43±0,32 знака. Во 2-ю группу включено 34 пациента (34 глаза), с активностью заболевания на фоне проводимого лечения: 25 мужчин и 9 женщин, средний возраст 74,1±8,0 года, средняя ОЗ 0,46±0,25 знака. Всем пациентам было выполнено не менее 2 интравитреальных инъекций препарата бролуцизумаб (всего 137 инъекций) с интервалом 1 мес. Контрольный осмотр проводился через 1 мес. после второй инъекции. Оценивали максимально корригированную ОЗ, центральную толщину сетчатки (ЦТС), макулярный объем (МО), различные типы жидкости и нежелательные явления.*

Результаты исследования: *отмечено статистически значимое увеличение ОЗ с 34,9±6,6 до 44,1±4,2 знака (p=0,02) в 1-й группе, а у пациентов 2-й группы данный показатель не изменился и составил 35,0±3,5 знака до начала терапии и 33,8±3,7 знака после завершения лечения (p>0,05). У пациентов 1-й группы ЦТС и МО статистически значимо уменьшились, в то время как во 2-й группе статистически значимое сокращение выявлено только для МО (p<0,05). Обе группы пациентов продемонстрировали статистически значимое снижение кумулятивной частоты встречаемости различных типов жидкости (p<0,05).*

Заключение: *при лечении препаратом бролуцизумаб пациенты с нВМД, ранее не получавшие лечение, демонстрируют существенное улучшение анатомо-функциональных показателей, а у пациентов с активностью нВМД на фоне проводимого лечения другими анти-VEGF-препаратами отмечается существенное снижение активности заболевания с тенденцией к улучшению анатомических показателей, однако без функциональных изменений.*

Ключевые слова: *возрастная макулярная дегенерация, бролуцизумаб, оптическая когерентная томография, антиангиогенная терапия.*

Для цитирования: *Куликов А.Н., Мальцев Д.С., Малафеева А.Ю. и др. Первый опыт применения бролуцизумаба в лечении неоваскулярной возрастной макулярной дегенерации. Клиническая офтальмология. 2022;22(2):108–115. DOI: 10.32364/2311-7729-2022-22-2-108-115.*

The first experience with brolucizumab for neovascular age-related macular degeneration

A.N. Kulikov, D.S. Maltsev, A.Yu. Malafeeva, S.M. Perminova, V.R. Zhalimova, A.S. Vasiliev, A.A. Kazak

S.M. Kirov Military Medical Academy, St. Petersburg, Russian Federation

ABSTRACT

Aim: *to assess the efficacy and safety of brolucizumab in Russian patients with neovascular age-related macular degeneration (nAMD).*

Patients and Methods: *this study enrolled 47 patients with nAMD divided into two groups. Group 1 included 13 treatment-naïve patients/13 eyes (12 men and 1 woman, mean age 72.4±9.5 years, mean best-corrected visual acuity (BCVA) 0.43±0.32). Group 2 included 34 patients having active nAMD despite ongoing treatment/34 eyes (25 men and 9 women, mean age 74.1±8.0 years, mean BCVA 0.46±0.25). All patients received at least two intravitreal injections of brolucizumab (in total, 137 injections) with a 1-month interval. Patients were examined one month after the 2nd injections. BCVA, central macular thickness (CMT), macular volume (MV), sub/intraretinal fluid, and adverse events were evaluated.*

Results: *in group 1, a significant increase in BCVA from 34.9±6.6 letters to 44.1±4.2 letters (p=0.02) was reported. Meanwhile, in group 2, BCVA remained unchanged (35.0±3.5 letters before treatment vs. 33.8±3.7 letters after treatment, p>0.05). In group 1, CMT and MV significantly reduced, while in group 2, only MV significantly reduced (p<0.05). A significant reduction in the cumulative rate of sub/intraretinal fluid was detected in both groups (p<0.05).*

Conclusions: *treatment-naïve patients who received brolucizumab demonstrated a significant improvement of anatomical and functional parameters. Meanwhile, patients with active nAMD despite ongoing treatment who received brolucizumab demonstrated a significant reduction in disease activity and tendency to the improvement of anatomical (but not functional) parameters.*

Keywords: *age-related macular degeneration, brolucizumab, optical coherence tomography, anti-VEGF therapy.*

For citation: *Kulikov A.N., Maltsev D.S., Malafeeva A.Yu. et al. The first experience with brolucizumab for neovascular age-related macular degeneration. Russian Journal of Clinical Ophthalmology. 2022;22(2):108–115 (in Russ.). DOI: 10.32364/2311-7729-2022-22-2-108-115.*

Введение

Неоваскулярная форма возрастной макулярной дегенерации (нВМД) — заболевание, связанное с патологическим ростом сосудов из сосудистой оболочки через мембрану Бруха в пространство под пигментным эпителием сетчатки или субретинальное пространство в макулярной области. Несмотря на успехи в терапии нВМД в течение последних 10–15 лет, это заболевание по-прежнему остается частой причиной слабовидения у пожилых пациентов. Одной из важных проблем в лечении нВМД является баланс между анатомо-функциональным улучшением и организационной нагрузкой на участников процесса лечения. Другими словами, для достижения стабильного улучшения необходимы частые и регулярные интравитреальные инъекции, что увеличивает объем работы врача, частоту визитов пациента в лечебное учреждение и вовлеченность родственников в лечение. В связи с изменениями эпидемиологической обстановки из-за появления новых штаммов SARS-CoV-2 доступность специализированной медицинской помощи существенно ограничена, включая возможность планового проведения интравитреальных инъекций [1, 2].

В этих условиях становится очевидной польза внедрения препаратов с пролонгированным действием, в частности препарата бролуцизумаб, который может вводиться пациенту с частотой 1 раз в 12 нед., что в 1,5 раза реже по сравнению с текущим стандартом лечения. Бролуцизумаб представляет собой одноцепочечный фрагмент гуманизированного антитела (ScFv, single-chain variable fragment) с молекулярной массой 26 кДа, который является наименьшей функциональной единицей антитела. Это позволяет вводить в одной дозе большее количество препарата, чем при применении зарегистрированных ранее антител к фактору роста эндотелия сосудов (VEGF), с потенциальной возможностью более длительного действия и более высокой пенетрацией в ткани. Бролуцизумаб с высокой аффинностью связывается с различными изоформами VEGF-A (в частности, с VEGF110, VEGF121 и VEGF165), тем самым препятствуя связыванию VEGF-A с его рецепторами (VEGFR-1 и VEGFR-2) [3, 4]. Бролуцизумаб был одобрен для клинического применения в лечении нВМД на территории России в конце 2020 г. и стал применяться в клинической практике с середины 2021 г. Однако на сегодняшний день в России отсутствуют собственные данные по безопасности и эффективности применения данного препарата. Кроме того, если эти показатели у пациентов, ранее не получавших лечение, подробно изучены в многоцентровых исследованиях, то у пациентов, резистентных к ранее проводившейся терапии, они исследованы недостаточно.

Цель исследования: оценить эффективность и безопасность применения препарата бролуцизумаб у российской популяции пациентов с нВМД.

Материал и методы

Проспективное интервенционное исследование было проведено на базе кафедры офтальмологии им. проф. В.В. Волкова Военно-медицинской академии им. С.М. Кирова. В исследование было включено 47 пациентов: 13 пациентов, ранее не получавших антиангиогенное лечение (1-я группа), и 34 пациента с активностью нВМД на фоне ранее проводившейся антиангиогенной терапии (2-я группа). *Критериями включения* были диагноз нВМД с любым типом хориоидальной неоваскуляризации, затрагивающей фовеальную область, и выполнение не менее 2 инъекций препарата бролуцизумаб. *Критериями исключения* были наличие иной сопутствующей ретинальной патологии (включая окклюзии вен сетчатки), снижение прозрачности оптических сред, способное повлиять на результаты оптической когерентной томографии (ОКТ), а также внутриглазное воспаление в анамнезе.

Все пациенты прошли стандартное офтальмологическое обследование и ОКТ на момент включения в исследование, а в дальнейшем — при каждом ежемесячном визите в клинику для контроля и проведения очередной инъекции. В ходе офтальмологического обследования особое внимание уделяли выявлению признаков внутриглазного воспаления в виде цитоза во влаге передней камеры, витреита и васкулита сосудов сетчатки. ОКТ проводили на аппарате RTVue-XR (Optovue, США). Дополнительно статус цитоза во влаге передней камеры был исследован с помощью ОКТ переднего сегмента протоколом сканирования 3D-Cornea по ранее описанной методике [5]. Также все пациенты прошли дополнительное обследование с помощью сканирующей лазерной офтальмоскопии (F-10, NIDEK, Япония) с целью оценки воспалительной реакции в стекловидном теле.

Оптическая когерентная томография включала получение макулярной карты с дальнейшим извлечением из нее показателей центральной толщины сетчатки (ЦТС) и макулярного объема (МО). Кроме того, путем просмотра всех структурных сканов макулярной карты определяли наличие какого-либо из типов жидкости: жидкости под пигментным эпителием сетчатки (ПЭС), субретинальной жидкости (СРЖ) или интраретинальной жидкости (ИРЖ). ИРЖ определяли как наличие гипорефлективных округлых полостей в нейросенсорной сетчатке по крайней мере на одном кросс-секционном скане. СРЖ определяли как гипорефлективное пространство между нейросенсорной сетчаткой и ПЭС как минимум на одном кросс-секционном скане. Жидкость под ПЭС определяли как гипорефлективное пространство между мембраной Бруха и ПЭС. Для оценки активности заболевания также анализировали кумулятивную частоту встречаемости различных типов жидкости у каждого пациента, под которой подразумевали сочетание типов жидкости в одном глазу и изменение этого сочетания на фоне лечения.

Для статистической обработки данных использовали программный пакет MedCalc 18.4.1 (MedCalc Software, Бельгия). Данные представлены как среднее ± стандартное отклонение. Однофакторный дисперсионный анализ с повторениями использовали для оценки статистической значимости различий ОЗ до лечения и после выполнения 2 инъекций. Статистическую значимость изменения частоты обнаружения ИРЖ, СРЖ и жидкости под ПЭС оценивали с помощью теста χ^2. Кумулятивную частоту встречаемости различных типов жидкости сравнивали с помощью теста Вилкоксона. Разницу считали статистически значимой при $p<0,05$.

Результаты исследования

Всего в исследование было включено 47 пациентов, разделенных на 2 группы. В 1-ю группу вошли 13 пациентов (13 глаз), ранее не получавших антиангиогенное лечение:

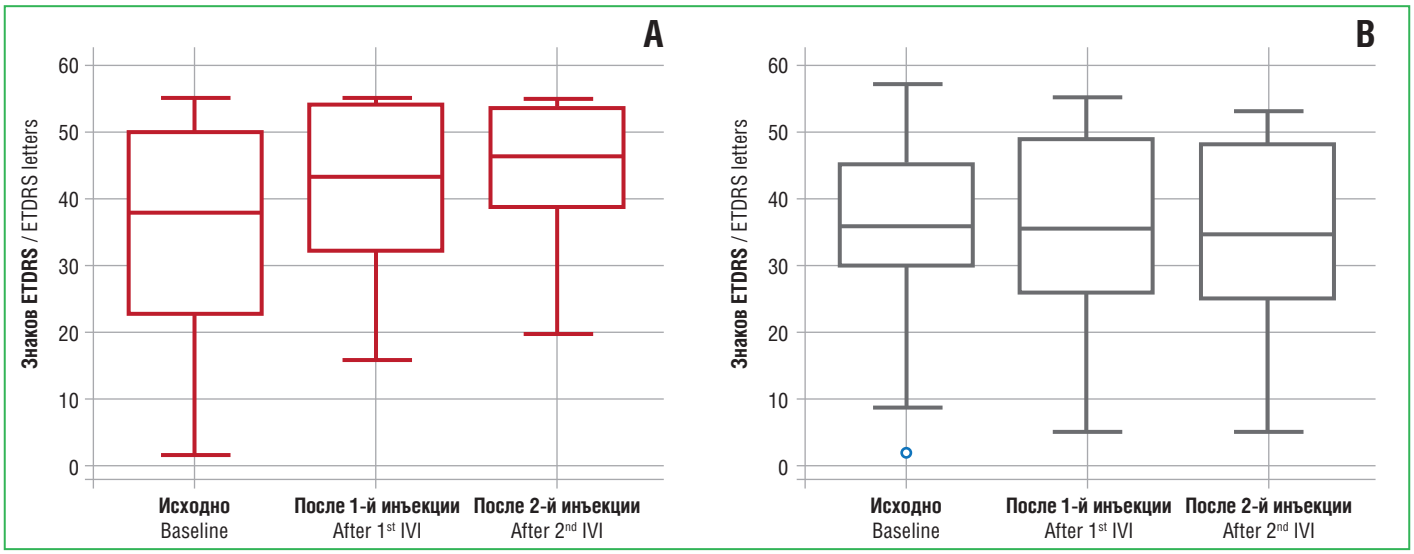

Рис. 1. Изменения максимальной корригированной остроты зрения у пациентов 1-й (A) и 2-й (B) групп
Fig. 1. Changes in BCVA in groups 1 (A) and 2 (B)

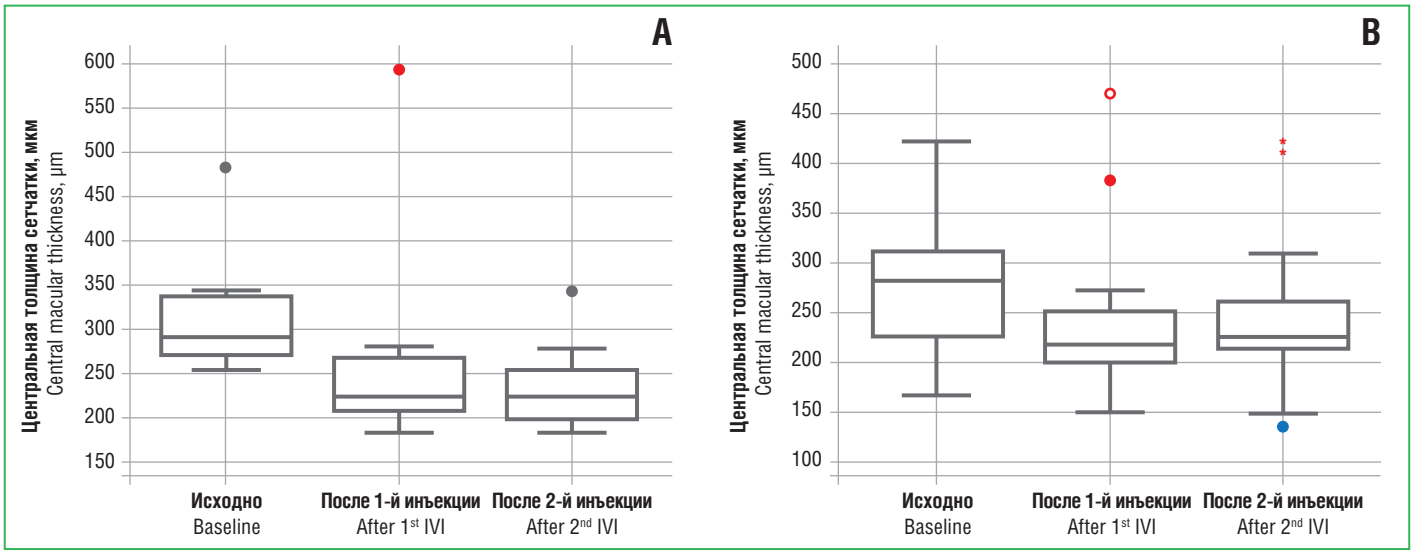

Рис. 2. Изменения центральной толщины сетчатки у пациентов 1-й (A) и 2-й (B) групп
Fig. 2. Changes in CMT in groups 1 (A) and 2 (B)

12 мужчин и 1 женщина, средний возраст которых составил 72,4±9,5 года, средняя ОЗ 0,43±0,32 (28,4±20,4 знака таблицы ETDRS) и ЦТС 331,0±99,2 мкм. Во 2-ю группу вошли 34 пациента (34 глаза) с активностью нВМД на фоне ранее проводившейся антиангиогенной терапии (пациенты получили 9,4±5,5 инъекции за 17,3±6,1 мес., соблюдая режим *pro re nata*): 25 мужчин и 9 женщин, средний возраст 74,1±8,0 года, средняя ОЗ 0,46±0,25 (34,3±14,1 знака таблицы ETDRS), ЦТС 293,5±73,8 мкм. Среди пациентов 1-й группы 11 больных получили по 2 инъекции, 9 пациентов — по 3 инъекции препарата. Среди пациентов 2-й группы 29 больных получили по 2 инъекции, 10 пациентов — по 3 инъекции. Таким образом, всего было выполнено 137 инъекций.

За период исследования не было зарегистрировано серьезных нежелательных явлений, связанных с внутриглазным воспалением. У 1 пациента был выявлен витреит легкой степени тяжести, обнаруженный через 2 дня после первой инъекции препарата бролуцизумаб, купированный однократной субконъюнктивальной инъекцией 0,1% раствора дексаметазона и инстилляциями местного стероидного препарата в течение 3 сут, после чего пациент продолжил лечение тем же препаратом.

Среди пациентов 1-й группы, которые получили по 2 инъекции (11 больных), ОЗ исходно, после 1-й и 2-й инъекций составила 34,9±6,6, 41,4±5,1 и 44,1±4,2 знака таблицы ETDRS соответственно, со статистически значимой тенденцией к увеличению (p=0,02) (рис. 1A). Было обнаружено статистически значимое снижение показателей ЦТС с 317,8±26,0 мкм до 272,8±47,1 мкм и до 236,4±18,3 мкм (p=0,05) (рис. 2A), а также статистически значимое уменьшение МО (p=0,04) с 6,24±0,42 мм^3 до 5,4±0,12 мм^3 и до 5,27±0,12 мм^3 (рис. 3A) исходно, после 1-й и 2-й инъекций соответственно. Частота обнаружения ИРЖ исходно, после 1-й и 2-й инъекций соответственно составила 15,4, 9,1 и 0,0% (p=0,22). Частота обнаружения жидкости под ПЭС исходно, после 1-й и 2-й инъекций соответственно составила 76,9, 36,3 и 11,1% (p=0,002). Частота обнаружения СРЖ исходно, после 1-й и 2-й инъекций соответственно составила 100,0, 36,3

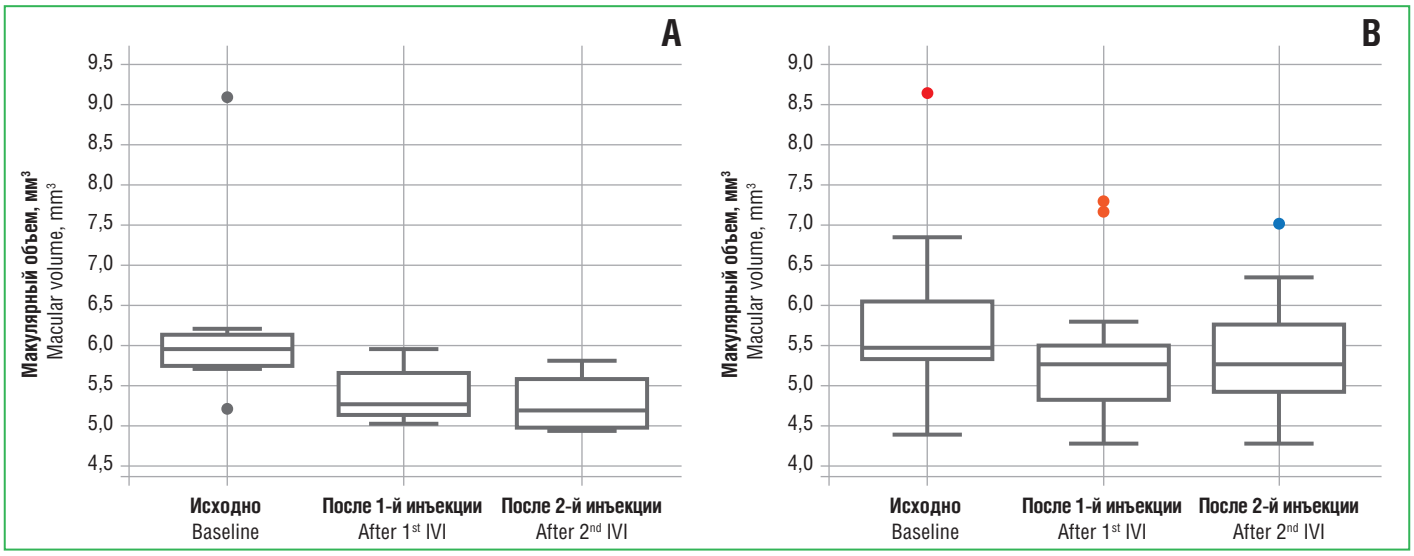

Рис. 3. Изменения макулярного объема у пациентов 1-й (А) и 2-й (В) групп
Fig. 3. Changes in MV in groups 1 (A) and 2 (B)

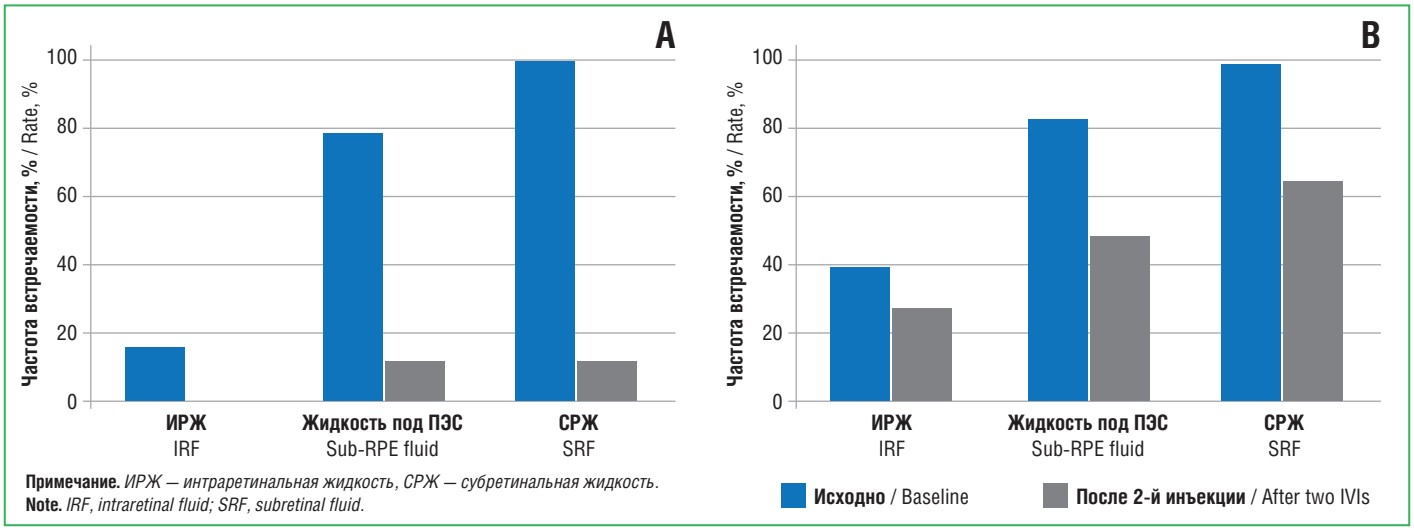

Рис. 4. Изменения частоты встречаемости различных видов экссудативной жидкости у пациентов 1-й (А) и 2-й (В) групп
Fig. 4. Changes in the rate of sub/intraretinal fluid in groups 1 (A) and 2 (B)

и 11,1% (p<0,0001) (рис. 4А). Анализ кумулятивной частоты встречаемости различных типов жидкости показал статистически значимое снижение медианного значения с 2 до 0 (p=0,004) (рис. 5А, 6).

Во 2-й группе пациентов, получивших по 2 инъекции, ОЗ исходно, после 1-й и 2-й инъекций соответственно составила 35,0±3,5, 36,0±3,5 и 33,8±3,7 знака таблицы ETDRS, без статистически значимой тенденции к изменению (p>0,05) (рис. 1В). Не было отмечено статистически значимой тенденции в снижении показателя ЦТС (p=0,06), который составил исходно, после 1-й и 2-й инъекций 276,7±16,8, 238,2±19,1 и 245,2±18,3 мкм соответственно (рис. 2В). Статистически значимая тенденция (p=0,04) была выявлена для изменения МО, который составил 5,76±0,23, 5,35±0,2 и 5,37±0,17 мм³ исходно, после 1-й и 2-й инъекций соответственно (рис. 3В). Частота обнаружения ИРЖ исходно, после 1-й и 2-й инъекций соответственно составила 38,2, 11,5 и 26,3% (p>0,05). Частота обнаружения жидкости под ПЭС исходно, после 1-й и 2-й инъекций соответственно составила 82,4, 56,0 и 47,4% (p>0,05). Частота обнаружения субретинальной СРЖ исходно, после 1-й и 2-й инъекций соответственно составила 97,1, 42,3 и 63,2% (p>0,05) (рис. 4В). Анализ кумулятивной частоты встречаемости различных типов жидкости показал статистически значимое снижение медианного значения с 2 до 1 (p=0,013) (рис. 5В и 7).

Обсуждение

Мы проанализировали первый собственный опыт применения препарата бролуцизумаб для лечения нВМД у пациентов, ранее не получавших лечение или демонстрирующих активность заболевания на фоне ранее проводившейся терапии. В данное исследование были включены пациенты, которым было выполнено по 2 инъекции, что продиктовано необходимостью получить как можно более ранние результаты в условиях начала широкого клинического применения бролуцизумаба на территории России. Исследование показало существенное анатомическое и функциональное улучшение у пациентов 1-й группы, что проявлялось

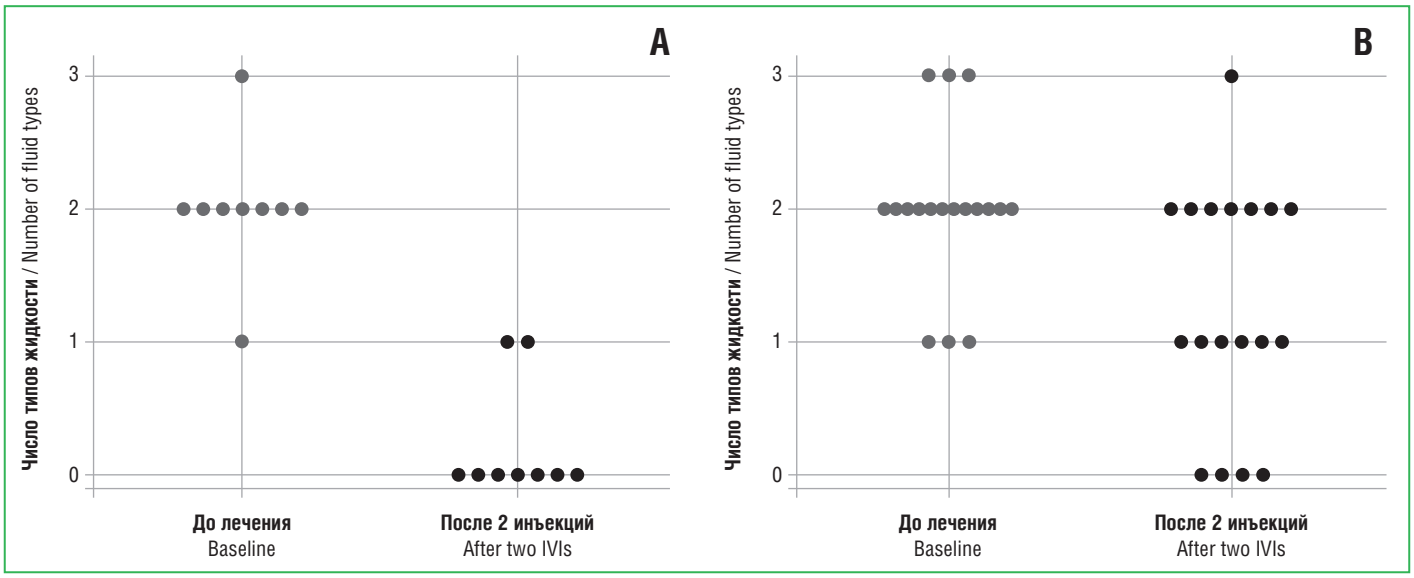

Рис. 5. Изменения кумулятивной встречаемости различных видов жидкости у пациентов 1-й (A) и 2-й (B) групп

Fig. 5. Changes in the cumulative rate of sub/intraretinal fluid in groups 1 (A) and 2 (B)

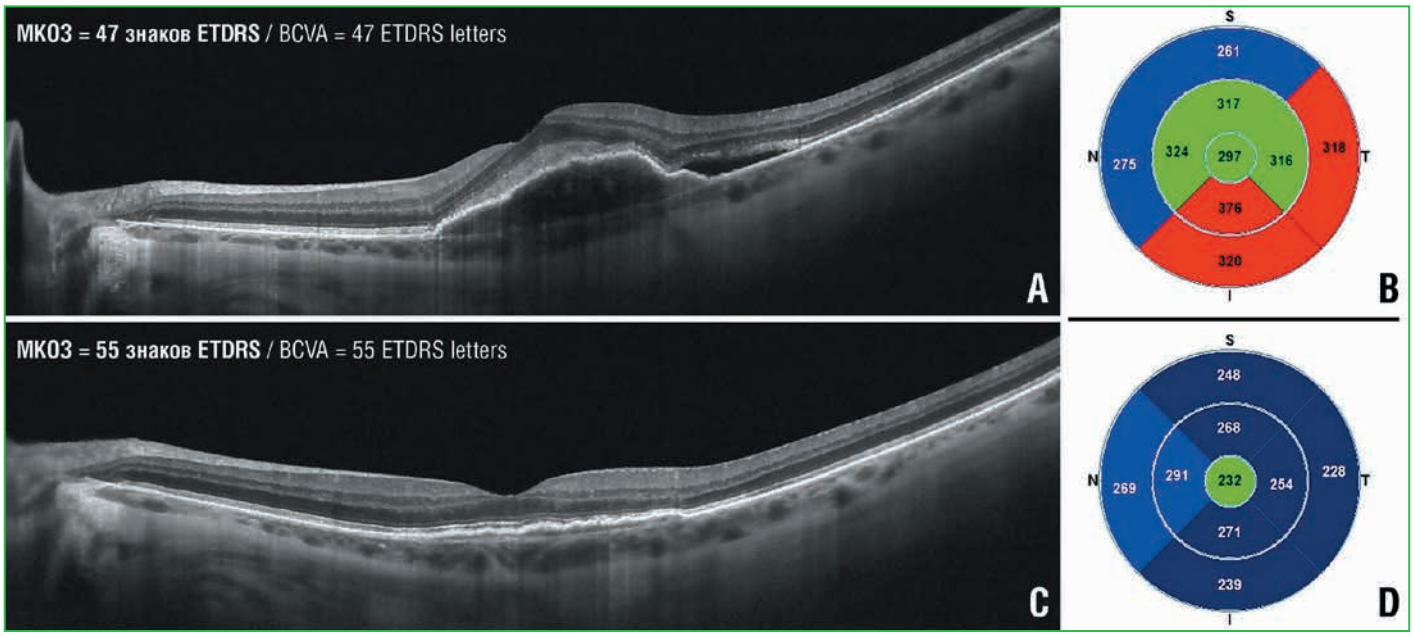

Рис. 6. Клинический пример изменения анатомо-функционального статуса у пациента 1-й группы: исходно (A, B) и после выполнения 2 инъекций препарата бролуцизумаб (C, D)

Fig. 6. Anatomical functional changes in a group 1 patient: at baseline (A, B) and after two IVIs of brolucizumab (C, D)

существенным снижением ЦТС, МО и увеличением ОЗ. Мы обнаружили выраженное снижение частоты встречаемости различных типов жидкости, в том числе статистически значимое снижение кумулятивной встречаемости (сочетания) различных типов жидкости, стремящееся к нулю, что можно интерпретировать как тенденцию к полному подавлению активности заболевания. Среди пациентов 1-й группы статистически значимые различия не были достигнуты для изменения частоты встречаемости ИРЖ из-за малого числа наблюдений, поскольку исходно только 2 пациента демонстрировали этот признак. Однако следует подчеркнуть, что после 2 инъекций ни в одном случае этот вид жидкости не определялся. Среднее увеличение ОЗ в нашем исследовании среди пациентов 1-й группы составило около 1 строки.

Эти данные соответствуют анатомо-функциональным показателям и их динамике в регистрационных клинических исследованиях эффективности и безопасности препарата бролуцизумаб HAWK [6] и HARRIER [7]: среднее увеличение ОЗ на 6 знаков и снижение ЦТС на 160–180 мкм к 3 мес. от начала лечения после выполнения 2 инъекций. Кроме того, наши данные соответствуют результатам исследований HAWK [6] и HARRIER [7] в отношении подавления активности заболевания по частоте встречаемости различных типов жидкости: к концу периода исследования (96 нед.) частота встречаемости ИРЖ или СРЖ составила 24%, что на 35–37% меньше по сравнению с таковыми при применении препарата афлиберцепт, а частота встречаемости жидкости под ПЭС составила 11–17%, что на 23–27% меньше, чем на фоне терапии афлиберцептом.

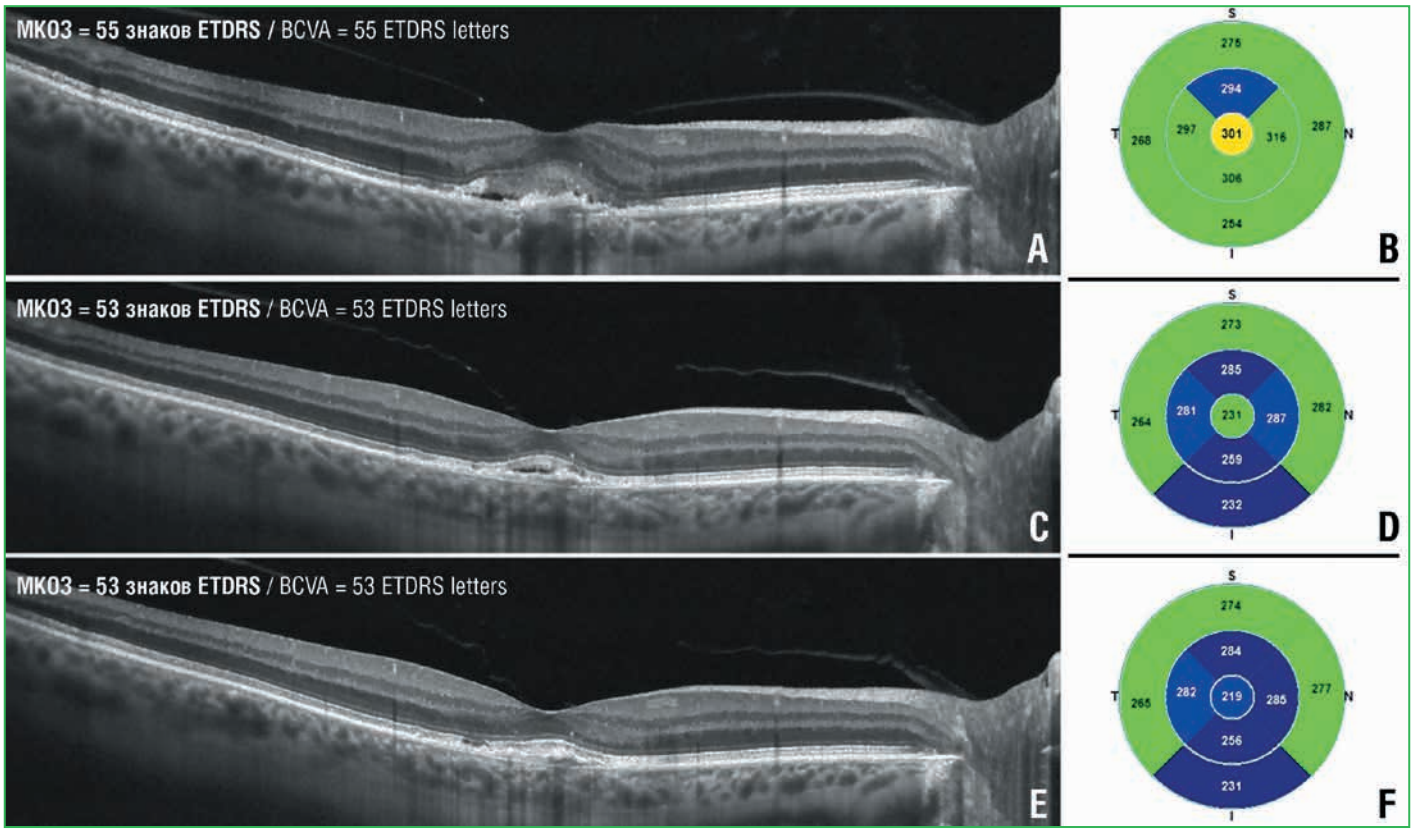

Рис. 7. Клинический пример изменения анатомо-функционального статуса у пациента 2-й группы: исходно (A, B), после проведения терапии афлиберцептом (C, D) и после 2 инъекций препарата бролуцизумаб (E, F)

Fig. 7. Anatomical functional changes in a group 2 patient: at baseline (A, B), after IVIs of aflibercept (C, D), and after two IVIs of brolucizumab (E, F)

С ростом числа исследований в области терапии нВМД стала понятна роль оценки различных типов жидкости и ЦТС по данным ОКТ, что нашло отображение в 2021 г. в федеральных клинических рекомендациях «Макулярная дегенерация возрастная» [8] как подход к оценке активности заболевания. Согласно изменениям анатомические параметры, наряду с ОЗ, являются ключевыми факторами активности заболевания, используемыми для мониторинга эффективности терапии и принятия решения о начале/возобновлении лечения пациента с ВМД. Признаками активности заболевания могут быть снижение ОЗ вследствие данного состояния и/или ухудшение анатомических параметров: появление макулярных геморрагий (в том числе геморрагических отслоек ПЭС или нейросенсорной сетчатки) и/или появление/увеличение скопления ИРЖ (отека нейросенсорной сетчатки), и/или появление/увеличение скопления СРЖ (отслойки нейросенсорной сетчатки), и/или появление/усиление экстравазального выхода красителя при флюоресцентной ангиографии.

Несмотря на относительно длительное применение препарата бролуцизумаб в клинической практике в США, данных о его эффективности и безопасности у пациентов, ранее получавших лечение, все еще мало. В то же время эта когорта будет наиболее обширной в начале применения препарата на территории России, и эти данные представляются достаточно ценными для реальной клинической практики.

В нашем исследовании мы проанализировали показатели пациентов, ранее получавших лечение препаратом афлиберцепт, которые демонстрировали активность заболевания наличием различных типов жидкости. В этой группе пациентов мы не выявили статистически значимого снижения частоты встречаемости каждого из типов жидкости по отдельности, хотя численные показатели снизились по каждому из них на 12–35%, что в целом соответствует динамике частоты встречаемости различных типов жидкости, показанной ранее в исследованиях HAWK [6] и HARRIER [7]. Отсутствие статистически значимых различий можно объяснить недостаточным числом наблюдений. Однако следует отметить, что кумулятивная частота встречаемости различных типов жидкости продемонстрировала статистически значимое снижение. Также, хотя численные показатели ЦТС демонстрировали снижение, к 3 мес. наблюдения оно оказалось статистически незначимым. В то же время статистически значимую тенденцию к уменьшению показал МО, что, вероятно, говорит о большей ценности этого показателя в оценке ранней динамики при переводе таких пациентов на лечение препаратом бролуцизумаб. За 3-месячный период наблюдения мы не обнаружили существенных изменений ОЗ, что, с одной стороны, может быть объяснено малым числом выполненных инъекций, а с другой — выраженными анатомическими изменениями за предшествующий период лечения (без полного подавления активности заболевания). Эти данные также могут указывать на потенциальные преимущества раннего полного подавления активности заболевания более эффективным препаратом по сравнению с переводом на такой препарат в случае резистентности заболевания к ранее проводившемуся лечению.

В этом краткосрочном исследовании мы не столкнулись с тяжелыми нежелательными реакциями в виде внутриглазного воспаления, хотя, по данным ранее выполненных исследований, их частота в реальной клинической практике может составлять около 2,4% [9]. В реальной клинической практике уровень риска развития внутриглазного воспаления был повышен у пациентов с предшествующими его эпизодами. Если рассматривать единственный случай витреита легкой степени тяжести, купированный приемом местного стероидного препарата, как внутриглазное воспаление, вызванное интравитреальной инъекцией, то частота нежелательных явлений в нашем исследовании составляет 2,1%.

Ограничениями данного исследования являются небольшое число включенных случаев и короткий срок наблюдения, однако все пациенты проходили обследование с помощью методов мультимодальной диагностики, и мы можем рассчитывать, что ни один, даже самый легкий, случай внутриглазного воспаления, кроме описанного выше, не был пропущен.

Заключение

По результатам проведенного нами исследования, несмотря на короткий период наблюдения и малое число выполненных интравитреальных инъекций бролуцизумаба, пациенты 1-й группы демонстрировали существенное улучшение анатомо-функциональных показателей, полностью соответствующее полученным ранее результатам в зарубежных многоцентровых исследованиях. При этом пациенты 2-й группы продемонстрировали существенное снижение активности заболевания с тенденцией к улучшению анатомических показателей, однако без статистически значимых функциональных изменений. Таким образом, полученные нами результаты доказывают необходимость дальнейших исследований у данной группы пациентов, а также, вероятно, преимущества раннего полного подавления активности заболевания по сравнению с подавлением активности после периода относительной резистентности к проводившемуся ранее антиангиогенному лечению.

Литература

1. Харакозов А.С., Куликов А.Н., Мальцев Д.С. Влияние перерыва антиангиогенной терапии на анатомо-функциональный статус пациентов с неоваскулярной возрастной макулярной дегенерацией. Офтальмологические ведомости. 2021;14(1):35–42. DOI: 10.17816/OV59966.
2. Харакозов А.С., Куликов А.Н., Мальцев Д.С. Предпочтительный режим антиангиогенной терапии афлиберцептом после перерыва в лечении неоваскулярной возрастной макулярной дегенерации. Офтальмологические ведомости. 2021;14(3):17–23. DOI: 10.17816/OV79934.
3. Brown D.M., Emanuelli A., Bandello F. et al. KESTREL and KITE: 52-week results from two Phase III pivotal trials of brolucizumab for diabetic macular edema. Am J Ophthalmol. 2022;238:157–172. DOI: 10.1016/j.ajo.2022.01.004.
4. Nguyen Q.D., Das A., Do D.V. et al. Brolucizumab: Evolution Through Preclinical and Clinical Studies and the Implications for the Management of Neovascular Age-Related Macular Degeneration. Ophthalmology. 2020;127:963–976. DOI: 10.1016/j.ophtha.2019.12.031.
5. Kulikov A.N., Maltsev D.S., Kazak A.A., Burnasheva M.A. Anterior chamber particles are associated with reduction of intraocular pressure after selective laser trabeculoplasty. Br J Ophthalmol. 2020;104:1508–1511. DOI: 10.1136/bjophthalmol-2019-315445.
6. Dugel P.U., Koh A., Ogura Y. et al. HAWK and HARRIER: phase 3, multicenter, randomized, double-masked trials of brolucizumab for neovascular age-related macular degeneration. Ophthalmology. 2020;127:72–84. DOI: 10.1016/j.ophtha.2019.04.017.
7. Dugel P.U., Singh S.R., Koh A. et al. HAWK and HARRIER: 96-Week outcomes from the phase 3 trials of brolucizumab for neovascular age-related macular degeneration. Ophthalmology. 2021;128:89–99. DOI: 10.1016/j.ophtha.2020.06.028.
8. Возрастная макулярная дегенерация. Клинические рекомендации (утв. Минздравом России) (Электронный ресурс.) URL: https://legalacts.ru/doc/klinicheskie-rekomendatsii-vozrastnaja-makuljarnaja-degeneratsija-utv-minzdravom-rossii (дата обращения: 14.01.2022).
9. Khanani A.M., Zarbin M.A., Barakat M.R. et al. Safety outcomes of brolucizumab in neovascular age-related macular degeneration: results from the IRIS registry and KOMODO healthcare map. JAMA Ophthalmol. 2022;140:20–28. DOI: 10.1001/jamaophthalmol.2021.4585.

References

1. Kharakozov A.S., Kulikov A.N., Maltsev D.S. Effects of treatment interruption on anatomical and functional status of eyes with neovascular age-related macular degeneration receiving anti-VEGF therapy. Ophthalmology J. 2021;14:35–42 (in Russ.). DOI: 10.17816/OV59966.
2. Kharakozov A.S., Kulikov A.N., Maltsev D.S. Preferred treatment regimen of aflibercept after treatment interruption in patients with neovascular age-related macular degeneration. Ophthalmology J. 2021;14:17–23 (in Russ.). DOI: 10.17816/OV79934.
3. Brown D.M., Emanuelli A., Bandello F. et al. KESTREL and KITE: 52-week results from two Phase III pivotal trials of brolucizumab for diabetic macular edema. Am J Ophthalmol. 2022;238:157–172. DOI: 10.1016/j.ajo.2022.01.004.
4. Nguyen Q.D., Das A., Do D.V. et al. Brolucizumab: Evolution Through Preclinical and Clinical Studies and the Implications for the Management of Neovascular Age-Related Macular Degeneration. Ophthalmology. 2020;127:963–976. DOI: 10.1016/j.ophtha.2019.12.031.
5. Kulikov A.N., Maltsev D.S., Kazak A.A., Burnasheva M.A. Anterior chamber particles are associated with reduction of intraocular pressure after selective laser trabeculoplasty. Br J Ophthalmol. 2020;104:1508–1511. DOI: 10.1136/bjophthalmol-2019-315445.
6. Dugel P.U., Koh A., Ogura Y. et al. HAWK and HARRIER: phase 3, multicenter, randomized, double-masked trials of brolucizumab for neovascular age-related macular degeneration. Ophthalmology. 2020;127:72–84. DOI: 10.1016/j.ophtha.2019.04.017.
7. Dugel P.U., Singh S.R., Koh A. et al. HAWK and HARRIER: 96-Week outcomes from the phase 3 trials of brolucizumab for neovascular age-related macular degeneration. Ophthalmology. 2021;128:89–99. DOI: 10.1016/j.ophtha.2020.06.028.
8. Age-related macular degeneration. Clinical recommendations (approved by the Russian Ministry of Health) (Electronic resource.) URL: https://legalacts.ru/doc/klinicheskie-rekomendatsii-vozrastnaja-makuljarnaja-degeneratsija-utv-minzdravom-rossii (access date: 14.01.2022) (in Russ.).
9. Khanani A.M., Zarbin M.A., Barakat M.R. et al. Safety outcomes of brolucizumab in neovascular age-related macular degeneration: results from the IRIS registry and KOMODO healthcare map. JAMA Ophthalmol. 2022;140:20–28. DOI: 10.1001/jamaophthalmol.2021.4585.

СВЕДЕНИЯ ОБ АВТОРАХ:

Куликов Алексей Николаевич — *д.м.н., профессор, начальник кафедры офтальмологии Военно-медицинской академии им. С.М. Кирова; 194044, Россия, г. Санкт-Петербург, ул. Боткинская, д. 21; ORCID iD 0000-0002-5274-6993.*

Мальцев Дмитрий Сергеевич — *д.м.н., заведующий отделением лазерной хирургии клиники офтальмологии Военно-медицинской академии им. С.М. Кирова; 194044, Россия, г. Санкт-Петербург, ул. Боткинская, д. 21; ORCID iD 0000-0001-6598-3982.*

Малафеева Анна Юрьевна — *заведующая отделением витреоретинальной хирургии клиники офтальмологии Военно-медицинской академии им. С.М. Кирова; 194044, Россия, г. Санкт-Петербург, ул. Боткинская, д. 21; ORCID iD 0000-0001-9957-1804.*

Перминова Софья Михайловна — *клинический ординатор клиники офтальмологии Военно-медицинской академии им. С.М. Кирова; 194044, Россия, г. Санкт-Петербург, ул. Боткинская, д. 21; ORCID iD 0000-0001-5697-5630.*

Жалимова Валерия Рафаэлевна — *врач-офтальмолог клиники офтальмологии Военно-медицинской академии им. С.М. Кирова; 194044, Россия, г. Санкт-Петербург, ул. Боткинская, д. 21; ORCID iD 0000-0001-8024-0300.*

Васильев Александр Сергеевич — *врач-офтальмолог клиники офтальмологии Военно-медицинской академии им. С.М. Кирова; 194044, Россия, г. Санкт-Петербург, ул. Боткинская, д. 21; ORCID iD 0000-0002-0635-4438.*

Казак Алина Алексеевна — *клинический ординатор клиники офтальмологии Военно-медицинской академии*

им. С.М. Кирова; 194044, Россия, г. Санкт-Петербург, ул. Боткинская, д. 21; ORCID iD 0000-0002-6855-2384.
Контактная информация: *Мальцев Дмитрий Сергеевич, e-mail: glaz.med@yandex.ru.*
Прозрачность финансовой деятельности: *никто из авторов не имеет финансовой заинтересованности в представленных материалах или методах.*
Конфликт интересов *отсутствует.*
Статья поступила *15.02.2022.*
Поступила **после рецензирования** *15.03.2022.*
Принята в печать *07.04.2022.*

ABOUT THE AUTHORS:
Aleksey N. Kulikov — *Dr. Sc. (Med.), Professor, Head of the Department of Ophthalmology, S.M. Kirov Military Medical Academy; 21, Botkinskaya str., St. Petersburg, 194044, Russian Federation; ORCID iD 0000-0002-5274-6993.*
Dmitriy S. Maltsev — *Dr. Sc. (Med.), Head of the Department of Laser Surgery of the Clinics of Ophthalmology, S.M. Kirov Military Medical Academy; 21, Botkinskaya str., St. Petersburg, 194044, Russian Federation; ORCID iD 0000-0001-6598-3982.*
Anna Yu. Malafeeva — *Head of Department of Vitreoretinal Surgery of the Clinics of Ophthalmology, S.M. Kirov Military Medical Academy; 21, Botkinskaya str., St. Petersburg, 194044, Russian Federation; ORCID iD 0000-0001-9957-1804.*
Sof'ya M. Perminova — *clinical resident of the Clinics of Ophthalmology, S.M. Kirov Military Medical Academy; 21, Botkinskaya str., St. Petersburg, 194044, Russian Federation; ORCID iD 0000-0001-5697-5630.*
Valeria P. Zhalimova — *ophthalmologist of the Clinics of Ophthalmology, S.M. Kirov Military Medical Academy; 21, Botkinskaya str., St. Petersburg, 194044, Russian Federation; ORCID iD 0000-0001-8024-0300.*
Aleksandr S. Vasile'v — *ophthalmologist of the Clinics of Ophthalmology, S.M. Kirov Military Medical Academy; 21, Botkinskaya str., St. Petersburg, 194044, Russian Federation; ORCID iD 0000-0002-0635-4438.*
Alina A. Kazak — *clinical resident of the Clinics of Ophthalmology, S.M. Kirov Military Medical Academy; 21, Botkinskaya str., St. Petersburg, 194044, Russian Federation; ORCID iD 0000-0002-6855-2384.*
Contact information: *Dmitriy S. Maltsev, e-mail: glaz.med@yandex.ru.*
Financial Disclosure: *no authors have a financial or property interest in any material or method mentioned.*
There is no **conflict of interests**.
Received *15.02.2022.*
Revised *15.03.2022.*
Accepted *07.04.2022.*

DOI: 10.32364/2311-7729-2022-22-2-116-121

Роль нейровоспаления в патогенезе глаукомной оптической нейропатии

Е.А. Егоров[1], В.Е. Корелина[2], Д.В. Чередниченко[3], И.Р. Газизова[3]

[1]РНИМУ им. Н.И. Пирогова Минздрава России, Москва, Россия
[2]ООО АМК, Санкт-Петербург, Россия
[3]ФГБУН ИМЧ РАН им. Н.П. Бехтеревой, Санкт-Петербург, Россия

РЕЗЮМЕ

Обзор посвящен последним исследованиям в области этиопатогенеза первичной открытоугольной глаукомы (ПОУГ). Согласно современным представлениям ПОУГ — нейродегенеративное заболевание, ассоциированное с нейровоспалением. В развитии нейровоспаления ключевую роль играют клетки нейроглии. При нарушении гомеостаза микроглия активируется и помогает предотвратить повреждения в сетчатке, вызванные глутаматной эксайтотоксичностью. Сохраняя активность, макрофаги выбрасывают в межклеточное пространство цитокины и синтезируют матриксные металлопротеиназы, в результате чего происходит усиленный распад коллагеновых волокон решетчатой пластинки и формирование глаукомной оптиконейропатии. В иммунорегуляции сетчатки также участвуют клетки макроглии (астроциты и клетки Мюллера). Астроциты вырабатывают нейротрофический фактор мозга, который способствует выживанию поврежденных нейронов. В то же время они секретируют фибриллярные белки, восстанавливающие внеклеточный матрикс, но формирующие глиальный рубец. Это блокирует аксональный транспорт, ограничивает возможность восстановления поврежденного аксона. Активация микро- и макроглии при глаукоме предшествует потере ганглиозных клеток сетчатки. Определение уровня активности глиальных клеток сетчатки поможет выявлять специфические биомаркеры начинающегося глаукомного процесса. Ранняя диагностика ПОУГ позволит противостоять необратимым последствиям. Обсуждается возможность регулировать активность глии: стимулировать выброс нейротрофических факторов и подавлять ее гиперактивность.

Ключевые слова: *первичная открытоугольная глаукома, нейродегенеративное заболевание, нейровоспаление, макроглия, микроглия, нейротрофические факторы.*

Для цитирования: *Егоров Е.А., Корелина В.Е., Чередниченко Д.В., Газизова И.Р. Роль нейровоспаления в патогенезе глаукомной оптической нейропатии. Клиническая офтальмология. 2022;22(2):116–121. DOI: 10.32364/2311-7729-2022-22-2-116-121.*

Role of neuroinflammation in the pathogenesis of glaucomatous optic neuropathy

E.A. Egorov[1], V.E. Korelina[2], D.V. Cherednichenko[3], I.R. Gazizova[3]

[1]Pirogov Russian National Research Medical University, Moscow, Russian Federation
[2]LLC "American Medical Clinic", St. Petersburg, Russian Federation
[3]N.P. Bekhtereva Institute of the Human Brain, St. Petersburg, Russian Federation

ABSTRACT

This article reviews recent studies on the etiology and pathogenesis of primary open-angle glaucoma (POAG). POAG is now considered a neurodegenerative disease associated with neuroinflammation. Neuroglia plays a key role in the development of neuroinflammation. In impaired homeostasis, microglia is activated to prevent retinal alterations triggered by glutamate excitotoxicity. Macrophages, being still active, release cytokines in the extracellular space and produce matrix metalloproteinases. The result is an increased degradation of collagen fibers of the lamina cribrosa and development of glaucomatous optic neuropathy. Macroglia (astrocytes and Muller cells) are also involved in retinal immunoregulation. Astrocytes produce neurotrophic brain factor which promote the survival of damaged neurons. Additionally, these cells secrete fibrillar proteins that regenerate the extracellular matrix but form a glial scar, thereby inhibiting axonal transport and limiting the regeneration of damaged axons. The activation of microglia and macroglia in glaucoma precedes the loss of retinal ganglion cells. Determining the activity of retinal ganglion cells helps identify specific biomarkers of early glaucoma. Early diagnosis of POAG prevents irreversible damage. The authors discuss potential ways to regulate the activity of glia by stimulating the release of neurotrophic factors and suppressing glia hyperactivity.

Keywords: *primary open-angle glaucoma, neurodegenerative disease, neuroinflammation, macroglia, microglia, neurotrophic factors.*

For citation: *Egorov E.A., Korelina V.E., Cherednichenko D.V., Gazizova I.R. Role of neuroinflammation in the pathogenesis of glaucomatous optic neuropathy. Russian Journal of Clinical Ophthalmology. 2022;22(2):116–121 (in Russ.). DOI: 10.32364/2311-7729-2022-22-2-116-121.*

Введение

Первичная открытоугольная глаукома (ПОУГ) является одним из самых противоречивых заболеваний глаз. У офтальмологов нет единого мнения об этиологии и патогенезе ПОУГ. Не существует отвечающего всем запросам определения болезни, дебаты о ранней диагностике и лечении ПОУГ не стихают. Ясно одно — глаукома перестала рассматриваться как исключительно глазное заболевание, связанное с нарушением гидродинамики. Поиск причин неумолимого прогрессирования оптической нейропатии увел исследователей далеко

от органа зрения. Согласно современным представлениям глаукома — нейродегенеративное заболевание, изучением которого занимаются и неврологи, и офтальмологи [1–3].

Благодаря экспериментальным и клиническим исследованиям [4–7] дегенеративные процессы выявлены не только в сетчатке и зрительном нерве, но и на всем протяжении зрительного пути. Структурные изменения головного мозга при ПОУГ аналогичны таковым при ряде нейродегенеративных заболеваний, например, болезни Альцгеймера (БА) и болезни Паркинсона (БП) [8, 9]. По данным Y.H. Yiicel et al. [10], N. Gupta et al. [11], характерные признаки дегенерации центральной нервной системы (ЦНС) могут предшествовать гибели волокон зрительного нерва. Можно ли считать нейродегенерацию при глаукоме процессом нисходящим или он начинается в сетчатке и постепенно продвигается в головной мозг? Вопрос остается открытым.

Нейродегенерация при ПОУГ

Наиболее распространенными нейродегенеративными заболеваниями являются БА и БП [12]. В качестве ключевого патогенетического события при БП и БА рассматривается накопление нейротоксичных белковых отложений в различных структурах мозга: α-синуклеина (α-син) при БП, тау-белка (p-tau) и β-амилоида (Aβ) при БА.

Для БА характерна потеря нейронов и синапсов в коре головного мозга, что приводит к когнитивному дефициту, прогрессирующей потере памяти и деменции. Отличительными признаками этого заболевания являются внеклеточные отложения Aβ и внутринейрональные скопления гиперфосфорилированного p-tau. Эти отложения также обнаруживаются в сетчатке и зрительном нерве [13].

БП представляет собой нейродегенеративное двигательное расстройство с прогрессирующей потерей дофаминергических нейронов. Это сопровождается появлением телец Леви, состоящим из агрегатов α-син. При БП также обнаруживают дегенерацию дофаминергических клеток сетчатки [14].

Глаукома — нейродегенеративное заболевание зрительного нерва, характеризуется гибелью ганглиозных клеток сетчатки (ГКС) с потерей зрительных функций [15, 16].

Что объединяет эти, столь разные на первый взгляд, заболевания? Во-первых, транссинаптический тип нейродегенерации, когда происходит непосредственный переход дегенеративного процесса с больных, измененных клеток на интактные. Во-вторых, гибель определенного типа нейронов с общим механизмом клеточной смерти в результате апоптоза. Все эти заболевания имеют хроническое течение с медленным прогрессированием, приводящим к потере функций. Для них характерно также увеличение заболеваемости с возрастом [8, 9, 17, 18].

У пациентов с БА глаукома встречается в 5 раз чаще, чем у их сверстников из контрольной группы [19]. G.L. Trick et al. [20] обнаружили у пациентов с БА дефекты полей зрения, идентичные глаукомным изменениям.

Метаанализ 25 исследований [21], изучавших состояние сетчатки пациентов с БА (887 больных БА, 216 человек с легкими когнитивными нарушениями и 864 здоровых человека из контрольной группы), показал положительную корреляцию между толщиной слоя нервных волокон сетчатки (СНВС) и выраженностью когнитивных нарушений. Исследователи [22, 23] связывают смерть ГКС с патологией головного мозга при БА.

Выраженную диссоциацию структурных и функциональных параметров сетчатки и зрительного нерва у пациентов с БА обнаружила в своем исследовании Л.А. Панюшкина [24]. По мнению автора, увеличение индекса глобальных потерь ГКС является наиболее чувствительным маркером нейродегенеративных изменений на уровне сетчатки у пациентов с БА.

По данным A.C. Gauthier и J. Liu [25], прослеживается положительная связь между глаукомными изменениями и смешанной деменцией. Из 1168 пожилых пациентов, включенных в исследование, больные ПОУГ были склонны к развитию БА в 3 раза чаще. Пациенты с БП чаще страдали глаукомой, чем обследуемые из контрольной группы.

Нейровоспаление

Развитие нейродегенеративных процессов в настоящее время связывают с нейровоспалением. Многочисленные исследования [26–28] подтверждают ключевую роль воспаления в прогрессировании большинства дегенеративных процессов нервной ткани. В ответ на воздействие любых патогенных факторов (метаболические, токсические, инфекционные, травматические, в том числе и хронический стресс) возникает воспаление как защитный механизм. Вызываемый иммунный ответ приводит к активации провоспалительных цитокинов, запускающих неконтролируемый процесс гибели нейронов и глии — совокупности вспомогательных клеток в нервной ткани. Таким образом, нейровоспаление — многоуровневый клеточный механизм, обеспечивающий компенсаторную реакцию нервной ткани, но приводящий в последующем к нейродегенерации. В сетчатке за иммунные реакции отвечает нейроглия.

Основные участники нейровоспаления

Нейроглия заполняет пространство между нейронами и сосудами, обеспечивает опорную, разграничительную, трофическую, секреторную и защитную функции. Различают макро- и микроглию. Макроглия развивается из элементов нервной ткани и в сетчатке представлена клетками Мюллера и астроцитами. Клетки Мюллера проходят через все слои сетчатки, осуществляя опору и поддерживая ее метаболизм. Астроциты расположены преимущественно во внутренних слоях сетчатки. Они прилегают к телам нейронов и стенкам капилляров, участвуя в создании гематоретинального барьера. Микроглия представляет собой макрофаги, которые развиваются из моноцитов и обладают фагоцитарной активностью. В зрелом активном состоянии эти клетки также способны выделять цитокины и хемокины. В дополнение к иммунным функциям, микроглия играет важную роль в физиологии и выживании нейронов.

Активация микроглии

По мнению многих авторов [29–33], в развитии нейровоспаления клетки микроглии играют ключевую роль. Нейроны секретируют специальные сигнальные пептиды. В нормальных здоровых глазах человека, когда нейронам не угрожает опасность, активность макрофагов подавляется [33]. При нарушении гомеостаза микроглия активируется и обнаруживает готовность защищать ГКС от любых повреждений. Макрофаги приобретают амебовидную форму, становятся подвижными и способными к фагоцитозу. Так, микроглия помогает предотвратить дальнейшие нарушения в сетчатке, очищая ткань от поврежденных или мерт-

вых нервных клеток [34]. Выделяемый при гибели нейронов глутамат также удаляется микроглией [35]. Известно, что глутамат, хранящийся внутри клеток, не вреден, но во внеклеточном пространстве он может проявлять эксайтотоксичность. Защищая нейроны от глутамата, микроглия проявляет свою антиапоптотическую активность. Кроме того, клетки микроглии продуцируют нейротрофические факторы [36] и оказывают антиокислительное действие, вырабатывая антиоксидантные ферменты [37, 38]. Активировавшись, макрофаги выбрасывают в межклеточное пространство белки системы комплемента, цитокины и хемокины для привлечения большего количества иммунных клеток крови в сетчатку [39, 40]. Под влиянием цитокинов микроглия синтезирует матриксные металлопротеиназы. Вследствие такого синтеза происходит усиленный распад коллагеновых волокон решетчатой пластинки и формирование глаукомной оптиконейропатии. Значительное содержание металлопротеиназ при ПОУГ отмечалось многими исследователями [41–43]. Сохраняя высокий уровень активности, микроглия продолжает выделять воспалительные цитокины, такие как фактор некроза опухоли α (TNF-α), интерлейкин (IL) 1β, IL-6, лиганды Fas и активные формы кислорода (АФК). Нервная ткань особенно чувствительна к повреждающему действию АФК, что может быть связано с активным поглощением кислорода, необходимым для производства аденозинтрифосфата (АТФ). Большое количество АТФ необходимо для поддержания внутриклеточного ионного гомеостаза нейронов посредством открытия и закрытия ионных каналов, которые участвуют в распространении потенциала и нейросекреции [44, 45].

Как известно, процесс старения неразрывно связан со снижением способности клеток реагировать на окислительное повреждение. Следовательно, активные формы кислорода и азота имеют тенденцию накапливаться в стареющих нейронах. Собственная антиоксидантная система, в свою очередь, не может эффективно им противодействовать. Нейротоксический эффект накапливается, нарушается взаимоотношение нервной и сосудистой ткани, что способствует развитию митохондриальной дисфункции, нарушению транспорта ионов. Окислительный стресс, изменение митохондриальной ДНК, увеличение концентрации ионов кальция являются мощными факторами ускорения апоптоза ГКС и развития нейродегенеративного процесса [46].

Таким образом, микроглия при глаукоме оказывает сначала нейропротекторное, а затем нейротоксическое действие. Активируясь на ранних стадиях, быстро мигрирует к месту повреждения. Макрофаги стабилизируют микроокружение сетчатки за счет фагоцитоза и секреции противовоспалительных цитокинов, тем самым защищая зрительный нерв и ГКС. Однако на поздней стадии глаукомы сверхактивированная микроглия продуцирует провоспалительные цитокины, комплемент и другие токсические факторы, которые вызывают ускорение апоптоза ГКС и нейродегенерацию.

Активация макроглии

В иммунорегуляции сетчатки участвуют клетки микро- и макроглии (астроциты и клетки Мюллера) [47]. В нормальной сетчатке эти клетки обеспечивают питание и структурную поддержку, участвуют в метаболизме и регулируют гомеостаз. Они координируют друг с другом, следя за состоянием нейронов с помощью фагоцитоза, секреции воспалительных цитокинов и нейротрофических факторов [48]. Таким образом, микро- и макроглия функционируют содружественно, между ними всегда существует тонкий баланс.

Астроциты, занимающие стратегическое положение между эндотелиальными клетками сосудов и нейронами, реагируют на сигналы опасности, исходящие от нейронов, и на вещества, выделяемые активированной микроглией. При необходимости они увеличиваются в размере и начинают выделять нейрорегуляторные пептиды, например BDNF (brain derived neurotrophic factor) — нейротрофический фактор мозга, который способствует выживанию поврежденных нейронов. В то же время они секретируют фибриллярные белки, восстанавливающие внеклеточный матрикс и формируя глиальный рубец, что блокирует аксональный транспорт, ограничивает возможность восстановления поврежденного аксона. Процесс формирования глиального рубца при экспериментальной глаукоме Н.М. Аничков и соавт. [6] описывают как дегенеративные изменения нервной ткани с заменой нейронов на незрелые астроциты, которые не могут полноценно выполнять свои опорную, трофическую и защитную функции. В глиальном рубце астроциты вырабатывают ингибиторы роста аксонов (хондроитина сульфат, протеогликаны) — это способствует прогрессированию атрофии волокон зрительного нерва.

Клетки Мюллера играют решающую роль в поддержании гомеостаза сетчатки. Они способны выделять глутаминсинтетазу, обеспечивающую защиту ГКС от токсического действия глутамата. Иммуногистохимические исследования [49, 50] сетчатки выявили усиленное выделение мюллеровскими клетками глутаминсинтетазы и NO-синтетазы у животных с адреналин-индуцируемой глаукомой. Также клетки Мюллера способны высвобождать фактор роста нервов [51]. Однако выделяемый глиальным рубцом виментин не способствует возобновлению роста аксонов, а фактически активирует деградацию ткани [52]. Таким образом, преувеличенный реактивный ответ макроглии приводит к деградации внеклеточного матрикса, что способствует прогибу решетчатой пластинки и формированию экскавации.

По данным A. Reichenbach и A. Bringmann [53], на ранней стадии глаукомы астроциты и клетки Мюллера ограничивают распространение воспаления и прогрессирование глаукомы. Но на поздних стадиях заболевания сверхактивные глиальные клетки образуют глиальные рубцы, которые усугубляют прогрессирование глаукомы. Многие исследователи [54] сходятся во мнении, что активация микро- и макроглии при глаукоме предшествует потере ГКС и является одним из первых этапов повреждения нервной ткани.

При нейродегенеративных заболеваниях ЦНС (например, БА, БП) также описана активация микро- и макроглии и показано участие нейровоспаления как пускового фактора развития заболевания [55].

Бета-амилоид и тау-белок

Известно огромное число триггерных факторов, запускающих активацию микроглии и воспалительный ответ (ишемия, хронический стресс, высокий уровень внутриглазного давления (ВГД)), а также генетическая предрасположенность конкретного индивидуума к данному воспалительному ответу [56]. Повышение уровня ВГД, которое называли основным патогенетическим механизмом развития ПОУГ, стали относить к числу факторов риска, наряду с возрастными изменениями, наследственностью и сопутствующей соматической патологией. Считается, что хроническое повышение

ВГД приводит к накоплению Aβ и p-tau в ГКС, что, в свою очередь, способствует потере нейронов [57].

При глаукоме отложения Aβ присутствуют во всех слоях сетчатки, включая слой ганглиозных клеток, слой нервных волокон, слой фоторецепторов и внутренний плексиформный слой, где они способствуют фосфорилированию и накоплению p-tau в виде аморфных отложений в ГКС [58]. В эксперименте выявлена прямая корреляция между p-tau, отложениями Aβ и гибелью ГКС [59]. Интересно, что повышенное ВГД увеличивает накопление p-tau и гибель ГКС, а подавление p-tau спасает ГКС. Более того, отложения Aβ инициируют каскад событий, которые активируют астроциты сетчатки и микроглию с секрецией воспалительных цитокинов, включая IL-1β, IL-6 и TNF-α. Вместе с Aβ-генерируемыми АФК они создают токсическое микроокружение, приводящее к гибели ГКС и истончению СНВС [60]. Вследствие накопления Aβ и гибели аксонов зрительного нерва происходит нарушение межсинаптических связей и развитие дегенеративных изменений в проводящих путях всего зрительного анализатора.

Антиоксиданты при ПОУГ

Нейровоспаление является одним из ключевых факторов возникновения и прогрессирования глаукомы. Понимание взаимодействия между клетками макро- и микроглии необходимо для разработки новых лекарственных препаратов с целью лечения глаукомы. Особое внимание уделяется попыткам создать контролируемое нейровоспаление. Обсуждается возможность регулировать активность глии, стимулировать выброс нейротрофических факторов и подавлять ее гиперактивность.

Глаз подвергается постоянному воздействию стрессовых факторов (свет, кислород, окружающая среда, физиологическое старение), что со временем неизбежно приводит к перепроизводству АФК [61]. Разработка методов эффективного ингибирования окислительных процессов позволит остановить процесс повреждения нервной ткани при глаукоме и разорвать порочный круг, который приводит к нейродегенерации.

В связи с этим терапия первичной глаукомы антиоксидантами демонстрирует обнадеживающие результаты. Известно, что свободные радикалы вызывают повреждение клетки в результате пероксидации, которая приводит к ингибированию природных антиоксидантных систем. Компенсировать недостаток активности антиоксидантов позволяют их синтетические и полусинтетические аналоги. Большую группу синтетических антиоксидантов составляют 3-оксипиридины, являющиеся структурными аналогами витамина B_6. Наиболее известным препаратом этой группы является эмоксипин. Применение его в комплексном лечении больных глаукомой показывает выраженный терапевтический эффект. Препарат ингибирует перекисное окисление липидов и белков биомембран, повышает активность антиоксидантных ферментов, обладает антитоксическим действием. В экстремальных ситуациях, сопровождающихся усилением окисления и гипоксией, оптимизирует биоэнергетические процессы. Препарат тормозит перекисное окисление и свободнорадикальные процессы, увеличивает концентрацию восстановленного глутатиона, стимулирует энергосинтезирующие функции митохондрий и улучшает энергетический обмен в клетке. При местном применении быстро проникает в глаз, где происходит его депонирование и метаболизм. В тканях глаза концентрация препарата выше, чем в крови. Он снижает проницаемость капилляров, укрепляет сосудистую стенку, стабилизирует мембрану клетки, тормозит агрегацию тромбоцитов, уменьшает свертываемость и вязкость крови, обладает антиагрегационным и антигипоксическим действием [41].

Заключение

Таким образом, многие факторы, в том числе активация глиальных клеток, митохондриальная дисфункция, окислительный стресс и дефекты в иммунном ответе, запускают процесс апоптоза ГКС и повреждение зрительного нерва. Активация нейроглии на первых порах играет защитную роль, но в последующем приводит к «цитокиновому шторму», нарушающему гомеостаз сетчатки и имеющему трагические последствия для зрения. Знание нейрохимических механизмов развития нейродегенерации при глаукоме позволяет получать информацию о начале патологического процесса на доклиническом этапе. Умение оценивать уровень активности глиальных клеток сетчатки поможет выявлять специфические биомаркеры начинающегося глаукомного процесса. Ранняя диагностика глаукомы создает больше шансов попасть в «терапевтическое окно» и противостоять необратимым последствиям. Углубленное изучение механизмов, лежащих в основе иммунного ответа, могло бы оказать положительное влияние на терапию глаукомы.

Литература

1. Gupta N., Yűcel Y.H. Glaucoma as a neurodegenerative disease. Current Opinion in Opthal. 2007;18:110–114. DOI: 10.1097/ICU.0b013e3280895aea.
2. McKinnon S.J. Glaucoma: ocular Alzheimer's disease? Front Biosci. 2003;8:1140–1156. DOI: 10.2741/1172. PMID: 12957857.
3. Yücel Y.H., Zhang Q., Gupta N. et al. Loss of neurons in magnocellular and parvocellular layers of the lateral geniculate nucleus in glaucoma. Arch. Ophthalmol. 2000;118(3):378–384. DOI: 10.1001/archopht.118.3.378.
4. Gupta N., Ang L.C., Noel de Tilly L., Yücel Y.H. Human glaucoma and neuronal degeneration in the intracranial optic nerve, lateral geniculate nucleus and visual cortex of the brain. Br J Ophthal. 2006;90:674–678. DOI: 10.1136/bjo.2005.086769.
5. Алексеев В.Н., Газизова И.Р., Никитин Д.Н. Морфологические особенности центральных отделов зрительного анализатора при экспериментальной глаукоме. В кн.: Современные технологии диагностики и лечения при поражениях органа зрения: Сб. науч. трудов по материалам конференции. СПб.; 2013:13–14.
6. Аничков Н.М., Коржевский Д.Э., Захряпин М.С. и др. Головной мозг и открытоугольная глаукома. Практическая медицина. 2012;4(59):157–161.
7. Газизова И.Р. Глаукома как нейродегенеративное заболевание. Клиническая офтальмология. 2014;3:123–127.
8. Yücel Y.H., Zhang Q., Weinreb R.N. et al. Atrophy of relay neurons in mango- and parvocellular layers in the lateral geniculate nucleus in experimental glaucoma. Invest Ophthalmol Vis Sci. 2001;42(13):3216–3222.
9. Газизова И.Р. Новые аспекты патогенеза глаукомной оптической нейропатии: автореф. дис. … д-ра мед. наук. СПб.; 2013.
10. Yücel Y.H., Zhang Q., Weinreb R.N. et al. Effects of retinal ganglion cell loss on mango-, parvo-, koniocellular pathway in the lateral geniculate nucleus and visual cortex in glaucoma. Prog Retin Eye Res. 2003;22(4):465–481. DOI: 10.1016/s1350-9462(03)00026-0.
11. Gupta N., Zhang Q., Kaufman P.L. et al. Chronic ocular hypertension induces dendrite pathology in the lateral geniculate nucleus of the brain. Exper Eye Research. 2007;84:176–184. DOI: 10.1016/j.exer.2006.09.013.
12. De Lau L.M., Breteler M.M. Epidemiology of Parkinson's disease. Lancet Neurol. 2006;5(6):525–535. DOI: 10.1016/S1474-4422(06)70471-9.
13. Sharma S., Lipincott W. Biomarkers in Alzheimer's Disease-Recent Update. Current Alzheimer research. 2017;14:156–164. DOI: 10.2174/1567205014666170220141822.
14. Orr C.F., Rowe D.B., Halliday G.M. An inflammatory review of Parkinson's disease. Prog Neurobiol. 2002;68(5):325–340. DOI: 10.1016/s0301-0082(02)00127-2.
15. Еричев В.П., Туманов В.П., Панюшкина Л.А., Федоров А.А. Сравнительный анализ морфологических изменений в зрительных центрах при первичной глаукоме и болезни Альцгеймера. Глаукома. 2014;13(3):5–13.
16. De Hoz R., Rojas B., Ramírez A.I. et al. Retinal Macroglial Responses in Health and Disease. Biomed Res Int. 2016;11(55):2954721. DOI: 10.1155/2016/2954721.
17. Gupta N., Ang L.C., Girard E., Yücel Y.H. Retinal tau pathology in human glaucomas. Can J Ohthal. 2008;43:53–60. DOI: 10.3129/i07-185.
18. Tezel G. Oxidative stress in glaucomatous neurodegeneration: mechanisms and conseguences. Prog Retin Eye Res. 2006;25:490–513. DOI: 10.1016/j.preteyeres.2006.07.003.
19. Bayer A.U., Ferrari F., Erb C. High occurrence rate of glaucoma among patients with Alzheimer's disease. Eur Neurol. 2002;47:165–168. DOI: 10.1159/000047976.
20. Trick G.L., Trick L.R., Morris P., Wolf M. Visual field loss in senile dementia of the Alzheimer's disease type. Neurology. 1995;45:68–74. DOI: 10.1212/wnl.45.1.68.

21. Den Haan J., Verbraak F.D., Visser P.J., Bouwman F.H. Retinal thickness in Alzheimer's disease: A systematic review and meta-analysis. Alzheimers Dement (Amst). 2017;6:162–170. DOI: 10.1016/j.dadm.2016.12.014.
22. Cerquera-Jaramillo M.A., Nava-Mesa M.O., González-Reyes R.E. et al. Visual Features in Alzheimer's Disease: From Basic Mechanisms to Clinical Overview. Neural Plast. 2018;14:2941783. DOI: 10.1155/2018/2941783.
23. Jones-Odeh E., Hammond C.J. How strong is the relationship between glaucoma, the retinal nerve fibre layer, and neurodegenerative diseases such as Alzheimer's disease and multiple sclerosis? Eye (Lond). 2015;29(10):1270–1284. DOI: 10.1038/eye.2015.158.
24. Панюшкина Л.А. Клинико-морфологические особенности зрительного пути при глаукоме и при болезни Альцгеймера: автореф. дис. … канд. мед. наук. М., 2015.
25. Gauthier A.C., Liu J. Neurodegeneration and Neuroprotection in Glaucoma. Yale J Biol Med. 2016;89(1):73–79.
26. Singhal G., Jaehne E.J., Corrigan F. et al. Inflammasomes in neuroinflammation and changes in brain function: a focused review. Front Neurosci. 2014;8:315. DOI: 10.3389/fnins.2014.00315.
27. Voet S., Prinz M., van Loo G. Microglia in Central Nervous System Inflammation and Multiple Sclerosis Pathology. Trends Mol Med. 2019;25(2):112–123. DOI: 10.1016/j.molmed.2018.11.005.
28. Yang Z., Quigley H.A., Pease M.E. et al. Changes in gene expression in experimental glaucoma and optic nerve transection: the equilibrium between protective and detrimental mechanisms. Invest Ophthalmol Vis Sci. 2007;48(12):5539–5548. DOI: 10.1167/iovs.07-0542.
29. Glass C.K., Saijo K., Winner B. et al. Mechanisms underlying inflammation in neurodegeneration. Cell. 2010;140(6):918–934. DOI: 10.1016/j.cell.2010.02.016.
30. Ransohoff R.M., Cardona A.E. The myeloid cells of the central nervous system parenchyma. Nature. 2010;468(7321):253–622. DOI: 10.1038/nature09615.
31. Dudvarski S.N., Teodorczyk M., Ploen R. et al. Microglia-blood vessel interactions: a double-edged sword in brain pathologies. Acta Neuropathol. 2016;131(3):347–363. DOI: 10.1007/s00401-015-1524-y.
32. Verkhratsky A., Butt A.M. Glial physiology and pathophysiology. Oxford: Wiley-Blackwell-John Wiley & Sons; 2013.
33. Neufeld A.H., Liu B. Glaucomatous optic neuropathy: when glia misbehave. Neuroscientist. 2003;9(6):485–495. DOI: 10.1177/1073858403253460.
34. Sierra A., Abiega O., Shahraz A., Neumann H. Janus-faced microglia: beneficial and detrimental consequences of microglial phagocytosis. Front Cell Neurosci. 2013;7:6. DOI: 10.3389/fncel.2013.00006.
35. Basilico B., Pagani F., Grimaldi A. et al. Microglia shape presynaptic properties at developing glutamatergic synapses. Glia. 2019;67:53–67. DOI: 10.1002/glia.23508.
36. Harada T., Harada C., Kohsaka S. et al. Microglia-Müller glia cell interactions control neurotrophic factor production during light-induced retinal degeneration. J Neurosci. 2002;22(21):9228–9236. DOI: 10.1523/JNEUROSCI.22-21-09228.2002.
37. Корелина В.Е. Изучение коррекции перекисного окисления липидов антиоксидантами при экспериментальной глаукоме (экспериментальное исследование): автореф. дис. … канд. мед. наук. СПб.; 1999.
38. Vilhardt F., Haslund-Vinding J., Jaquet V., McBean G. Microglia antioxidant systems and redox signalling. Br J Pharmacol. 2017;174(12):1719–1732. DOI: 10.1111/bph.13426.
39. Callahan M.K., Ransohoff R.M. Analysis of leukocyte extravasation across the blood-brain barrier: conceptual and technical aspects. Curr Allergy Asthma Rep. 2004;4(1):65–73. DOI: 10.1007/s11882-004-0046-9.
40. Kettenmann H., Hanisch U.K., Noda M., Verkhratsky A. Physiology of microglia. Physiol Rev. 2011;91(2):461–553. DOI: 10.1152/physrev.00011.2010.
41. Черных В.В., Ходжаев Н.С., Трунов А.Н. и др. Особенности патогенеза первичной открытоугольной глаукомы с нормализованным внутриглазным давлением, новые подходы к комплексному лечению. Бюллетень СО РАМН. 2014;34(3):6–12.
42. Трунов А.Н., Бгатова Н.П., Еремина А.В. и др. Новые подходы к оценке выраженности воспалительных нарушений в патогенезе первичной открытоугольной глаукомы. Аллергология и иммунология. 2016;17(2):107–111.
43. Markiewicz L., Pytel D., Mucha B. et al. Altered Expression Levels of MMP1, MMP9, MMP12, TIMP1, and IL-1P as a Risk Factor for the Elevated IOP and Optic Nerve Head Damage in the Primary Open-Angle Glaucoma Patients. Biomed Res Int. 2015;15:812503. DOI: 10.1155/2015/812503.
44. Provis J.M., Diaz C.M., Penfold P.L. Microglia in human retina: a heterogeneous population with distinct ontogenies. Perspect Dev Neurobiol. 1996;3(3):213–222.
45. Алексеев В.Н., Газизова И.Р. Новые молекулярно-биологические аспекты нейродегенерации при глаукоме. Клиническая офтальмология. 2014;2:85–90.
46. Lee D., Shim M.S., Kim K.Y. et al. Coenzyme Q10 inhibits glutamate excitotoxicity and oxidative stress-mediated mitochondrial alteration in a mouse model of glaucoma. Invest Ophthalmol Vis Sci. 2014;55(2):993–1005. DOI: 10.1167/iovs.13-12564.
47. Adornetto A., Russo R., Parisi V. Neuroinflammation as a target for glaucoma therapy. Neural Regen Res. 2019;14(3):391–394. DOI: 10.4103/1673-5374.245465.
48. Vecino E., Rodriguez F.D., Ruzafa N. et al. Glia-neuron interactions in the mammalian retina. Prog Retin Eye Res. 2016;51:1–40. DOI: 10.1016/j.preteyeres.2015.06.003.
49. Алексеев В.Н., Корелина В.Е., Мартынова Е.Б. Лечебный патоморфоз экспериментальной глаукомы (экспериментальное исследование). В кн.: VII Всерос. школа офтальмологов: Сб. науч. тр. М.; 2008:17–23.
50. Самусенко И.А., Алексеев В.Н, Абузайед В.Н. Морфологические проявления лечебного патоморфоза глаукоматозной оптической нейропатии при экспериментальной глаукоме. Глаукома. 2003;4:3–9.
51. Bringmann A., Yandiev I., Pannike T. et al. Zelluläre Signalübertragung und Faktoren, die an der Müller-Zell-Gliose beteiligt sind: neuroprotektive und schädliche Wirkungen. Progr Retin Augenres. 2009;28:423–451.
52. Hernandez M.R. The optic nerve head in glaucoma: role of astrocytes in tissue remodeling. Prog Retin Eye Res. 2000;19(3):297–321. DOI: 10.1016/s1350-9462(99)00017-8.
53. Reichenbach A., Bringmann A. Glia of the human retina. Glia. 2020;68(4):768–796. DOI: 10.1002/glia.23727.
54. Vernazza S., Tirendi S., Bassi A.M. et al. Neuroinflammation in primary open-angle glaucoma. GCM. 2020;9(10):3172. DOI: 10.3390/jcm9103172.
55. Sommer A., Winner B., Prots I. The Trojan horse — neuroinflammatory impact of T cells in neurodegenerative diseases. Molecular Neurodegeneration. 2017;12(1):78. DOI: 10.1186/s13024-017-0222-8.
56. Voet S., Prinz M., van Loo G. Microglia in Central Nervous System Inflammation and Multiple Sclerosis Pathology. Trends Mol Med. 2019;25(2):112–123. DOI: 10.1016/j.molmed.2018.11.005.
57. Gupta V., Gupta V.B., Chitranshi N. et al. One protein, multiple pathologies: multifaceted involvement of amyloid β in neurodegenerative disorders of the brain and retina. Cell Mol Life Sci. 2016;73(22):4279–4297. DOI: 10.1007/s00018-016-2295-x.
58. Hart N.J., Koronyo Y., Black K.L., Koronyo-Hamaoui M. Ocular indicators of Alzheimer's: Exploring disease in the retina. Acta Neuropathol. 2016;132:767–787. DOI: 10.1007/s00401-016-1613-6.
59. Chiasseu M., Alarcon-Martinez L., Belforte N. et al. Tau accumulation in the retina promotes early neuronal dysfunction and precedes brain pathology in a mouse model of Alzheimer's disease. Mol Neurodegener. 2017;12(1):58. DOI: 10.1186/s13024-017-0199-3.
60. Fernández-Albarral J.A., Salobrar-García E., Martínez-Páramo R. et al. Retinal glial changes in Alzheimer's disease — A review. J Ophtalm. 2019;12(3):198–207. DOI: 10.1016/j.optom.2018.07.001.
61. Алексеев В.Н., Корелина В.Е., Шаша Ч. Нейропротекция новым антиоксидантом Рексод при экспериментальной глаукоме. Клиническая офтальмология. 2008;3:82–83.

References

1. Gupta N., Yűcel Y.H. Glaucoma as a neurodegenerative disease. Current Opinion in Opthal. 2007;18:110–114. DOI: 10.1097/ICU.0b013e3280895aea.
2. McKinnon S.J. Glaucoma: ocular Alzheimer's disease? Front Biosci. 2003;8:1140–1156. DOI: 10.2741/1172. PMID: 12957857.
3. Yücel Y.H., Zhang Q., Gupta N. et al. Loss of neurons in magnocellular and parvocellular layers of the lateral geniculate nucleus in glaucoma. Arch Ophthalmol. 2000;118(3):378–384. DOI: 10.1001/archopht.118.3.378.
4. Gupta N., Ang L.C., Noel de Tilly L., Yücel Y.H. Human glaucoma and neuronal degeneration in the intracranial optic nerve, lateral geniculate nucleus and visual cortex of the brain. Br J Ophthal. 2006;90:674–678. DOI: 10.1136/bjo.2005.086769.
5. Alekseev V.N., Gazizova I.R., Nikitin D.N. Morphological features of the central parts of the visual analyzer in experimental glaucoma. In: Modern technologies of diagnosis and treatment of lesions of the organ of vision: Collection of scientific papers based on the materials of the conference. SPb.; 2013:13–14 (in Russ.).
6. Anichkov N.M., Korzhevsky D.E., Zakhryapin M.S. et al. The brain and open-angle glaucoma. Practical medicine. 2012;4(59):157–161 (in Russ.).
7. Gazizova I.R. Glaucoma as a neurodegenerative disease. Clinical Ophthalmology. 2014;3:123–127 (in Russ.).
8. Yücel Y.H., Zhang Q., Weinreb R.N. et al. Atrophy of relay neurons in mango- and parvocellular layers in the lateral geniculate nucleus in experimental glaucoma. Invest Ophthalmol Vis Sci. 2001;42(13):3216–3222.
9. Gazizova I.R. New aspects of the pathogenesis of glaucoma optic neuropathy: thesis. SPb.; 2013 (in Russ.).
10. Yücel Y.H., Zhang Q., Weinreb R.N. et al. Effects of retinal ganglion cell loss on mango-, parvo-, koniocellular pathway in the lateral geniculate nucleus and visual cortex in glaucoma. Prog Retin Eye Res. 2003;22(4):465–481. DOI: 10.1016/s1350-9462(03)00026-0.
11. Gupta N., Zhang Q., Kaufman P.L. et al. Chronic ocular hypertension induces dendrite pathology in the lateral geniculate nucleus of the brain. Exper Eye Research. 2007;84:176–184. DOI: 10.1016/j.exer.2006.09.013.
12. De Lau L.M., Breteler M.M. Epidemiology of Parkinson's disease. Lancet Neurol. 2006;5(6):525–535. DOI: 10.1016/S1474-4422(06)70471-9.
13. Sharma S., Lipincott W. Biomarkers in Alzheimer's Disease-Recent Update. Current Alzheimer research. 2017;14:156–164. DOI: 10.2174/1567205014666170220141822.
14. Orr C.F., Rowe D.B., Halliday G.M. An inflammatory review of Parkinson's disease. Prog Neurobiol. 2002;68(5):325–340. DOI: 10.1016/s0301-0082(02)00127-2.
15. Erichev V.P., Tumanov V.P., Panyushkina L.A., Fedorov A.A. Comparative analysis of morphological changes in the optic centers in patients with glaucoma and Alzheimer's disease. National Journal glaucoma. 2014;13(3):5–13 (in Russ.).
16. de Hoz R., Rojas B., Ramírez A.I. et al. Retinal Macroglial Responses in Health and Disease. Biomed Res Int. 2016;11(55):2954721. DOI: 10.1155/2016/2954721.
17. Gupta N., Ang L.C., Girard E., Yücel Y.H. Retinal tau pathology in human glaucomas. Can J Ohthal. 2008;43:53–60. DOI: 10.3129/i07-185.
18. Tezel G. Oxidative stress in glaucomatous neurodegeneration: mechanisms and conseguences. Prog Retin Eye Res. 2006;25:490–513. DOI: 10.1016/j.preteyeres.2006.07.003.
19. Bayer A.U., Ferrari F., Erb C. High occurrence rate of glaucoma among patients with Alzheimer's disease. Eur Neurol. 2002;47:165–168. DOI: 10.1159/000047976.
20. Trick G.L., Trick L.R., Morris P., Wolf M. Visual field loss in senile dementia of the Alzheimer's disease type. Neurology. 1995;45:68–74. DOI: 10.1212/wnl.45.1.68.
21. Den Haan J., Verbraak F.D., Visser P.J., Bouwman F.H. Retinal thickness in Alzheimer's disease: A systematic review and meta-analysis. Alzheimers Dement (Amst). 2017;6:162–170. DOI: 10.1016/j.dadm.2016.12.014.
22. Cerquera-Jaramillo M.A., Nava-Mesa M.O., González-Reyes R.E. et al. Visual Features in Alzheimer's Disease: From Basic Mechanisms to Clinical Overview. Neural Plast. 2018;14:2941783. DOI: 10.1155/2018/2941783.
23. Jones-Odeh E., Hammond C.J. How strong is the relationship between glaucoma, the retinal nerve fibre layer, and neurodegenerative diseases such as Alzheimer's disease and multiple sclerosis? Eye (Lond). 2015;29(10):1270–1284. DOI: 10.1038/eye.2015.158.

24. Panyushkina L.A. Clinical and morphological features of the visual pathway in glaucoma and Alzheimer's disease: thesis. M.; 2015 (in Russ.).
25. Gauthier A.C., Liu J. Neurodegeneration and Neuroprotection in Glaucoma. Yale J Biol Med. 2016;89(1):73–79.
26. Singhal G., Jaehne E.J., Corrigan F. et al. Inflammasomes in neuroinflammation and changes in brain function: a focused review. Front Neurosci. 2014;8:315. DOI: 10.3389/fnins.2014.00315.
27. Voet S., Prinz M., van Loo G. Microglia in Central Nervous System Inflammation and Multiple Sclerosis Pathology. Trends Mol Med. 2019;25(2):112–123. DOI: 10.1016/j.molmed.2018.11.005.
28. Yang Z., Quigley H.A., Pease M.E. et al. Changes in gene expression in experimental glaucoma and optic nerve transection: the equilibrium between protective and detrimental mechanisms. Invest Ophthalmol Vis Sci. 2007;48(12):5539–5548. DOI: 10.1167/iovs.07-0542.
29. Glass C.K., Saijo K., Winner B. et al. Mechanisms underlying inflammation in neurodegeneration. Cell. 2010;140(6):918–934. DOI: 10.1016/j.cell.2010.02.016.
30. Ransohoff R.M., Cardona A.E. The myeloid cells of the central nervous system parenchyma. Nature. 2010;468(7321):253–622. DOI: 10.1038/nature09615.
31. Dudvarski S.N., Teodorczyk M., Ploen R. et al. Microglia-blood vessel interactions: a double-edged sword in brain pathologies. Acta Neuropathol. 2016;131(3):347–363. DOI: 10.1007/s00401-015-1524-y.
32. Verkhratsky A., Butt A.M. Glial physiology and pathophysiology. Oxford: Wiley-Blackwell-John Wiley & Sons; 2013.
33. Neufeld A.H., Liu B. Glaucomatous optic neuropathy: when glia misbehave. Neuroscientist. 2003;9(6):485–495. DOI: 10.1177/1073858403253460.
34. Sierra A., Abiega O., Shahraz A., Neumann H. Janus-faced microglia: beneficial and detrimental consequences of microglial phagocytosis. Front Cell Neurosci. 2013;7:6. DOI: 10.3389/fncel.2013.00006.
35. Basilico B., Pagani F., Grimaldi A. et al. Microglia shape presynaptic properties at developing glutamatergic synapses. Glia. 2019;67:53–67. DOI: 10.1002/glia.23508.
36. Harada T., Harada C., Kohsaka S. et al. Microglia-Müller glia cell interactions control neurotrophic factor production during light-induced retinal degeneration. J Neurosci. 2002;22(21):9228–9236. DOI: 10.1523/JNEUROSCI.22-21-09228.2002.
37. Korelina V.E. Study of correction of lipid peroxidation by antioxidants in experimental glaucoma (experimental study): thesis. SPb.; 1999 (in Russ.).
38. Vilhardt F., Haslund-Vinding J., Jaquet V., McBean G. Microglia antioxidant systems and redox signalling. Br J Pharmacol. 2017;174(12):1719–1732. DOI: 10.1111/bph.13426.
39. Callahan M.K., Ransohoff R.M. Analysis of leukocyte extravasation across the blood-brain barrier: conceptual and technical aspects. Curr Allergy Asthma Rep. 2004;4(1):65–73. DOI: 10.1007/s11882-004-0046-9.
40. Kettenmann H., Hanisch U.K., Noda M., Verkhratsky A. Physiology of microglia. Physiol Rev. 2011;91(2):461–553. DOI: 10.1152/physrev.00011.2010.
41. Chernykh V.V., Khodzhaev N.S., Trunov A.N. et al. Peculiarities of pathogenesis of primary open angle glaucoma with normalized intraocular pressure, new approaches to the integrated treatment. Bulletin SB RAMS. 2014;34(3):6–12 (in Russ.).
42. Trunov A.N., Bgatova N.P., Eremina A.V. et al. New approaches to the evaluation of inflammatory disorders intensity in pathogenesis of primary open angle glaucoma. Allergology and immunology. 2016;17(2):107–111 (in Russ.).
43. Markiewicz L., Pytel D., Mucha B. et al. Altered Expression Levels of MMP1, MMP9, MMP12, TIMP1, and IL-1P as a Risk Factor for the Elevated IOP and Optic Nerve Head Damage in the Primary Open-Angle Glaucoma Patients. Biomed Res Int. 2015;15:812503. DOI: 10.1155/2015/812503.
44. Provis J.M., Diaz C.M., Penfold P.L. Microglia in human retina: a heterogeneous population with distinct ontogenies. Perspect Dev Neurobiol. 1996;3(3):213–222.
45. Alekseev V.N., Gazizova I.R. New molecular and biological aspects of neurodegeneration in glaucoma. Clinical Ophthalmology. 2014;2:85–90 (in Russ.).
46. Lee D., Shim M.S., Kim K.Y. et al. Coenzyme Q10 inhibits glutamate excitotoxicity and oxidative stress-mediated mitochondrial alteration in a mouse model of glaucoma. Invest Ophthalmol Vis Sci. 2014;55(2):993–1005. DOI: 10.1167/iovs.13-12564.
47. Adornetto A., Russo R., Parisi V. Neuroinflammation as a target for glaucoma therapy. Neural Regen Res. 2019;14(3):391–394. DOI: 10.4103/1673-5374.245465.
48. Vecino E., Rodriguez F.D., Ruzafa N. et al. Glia-neuron interactions in the mammalian retina. Prog Retin Eye Res. 2016;51:1–40. DOI: 10.1016/j.preteyeres.2015.06.003.
49. Alekseev V.N., Korelina V.E., Martynova E.B. Therapeutic pathomorphosis of experimental glaucoma (experimental study). In: VII All-Russian School of Ophthalmologists: thesis. M.; 2008:17–23 (in Russ.).
50. Samusenko I.A., Alekseev V.N., Abuzayed V.N. Morphological appearance of the therapeutical patomorphosis of the glaucomatous optical neuropathy at the experimental glaucoma. National Journal glaucoma. 2003;4:3–9 (in Russ.).
51. Bringmann A., Yandiev I., Pannike T. et al. Zelluläre Signalübertragung und Faktoren, die an der Müller-Zell-Gliose beteiligt sind: neuroprotektive und schädliche Wirkungen. Progr Retin Augenres. 2009;28:423–451.
52. Hernandez M.R. The optic nerve head in glaucoma: role of astrocytes in tissue remodeling. Prog Retin Eye Res. 2000;19(3):297–321. DOI: 10.1016/s1350-9462(99)00017-8.
53. Reichenbach A., Bringmann A. Glia of the human retina. Glia. 2020;68(4):768–796. DOI: 10.1002/glia.23727.
54. Vernazza S., Tirendi S., Bassi A.M. et al. Neuroinflammation in primary open-angle glaucoma. GCM. 2020;9(10):3172. DOI: 10.3390/jcm9103172.
55. Sommer A., Winner B., Prots I. The Trojan horse — neuroinflammatory impact of T cells in neurodegenerative diseases. Molecular Neurodegeneration. 2017;12(1):78. DOI: 10.1186/s13024-017-0222-8.
56. Voet S., Prinz M., van Loo G. Microglia in Central Nervous System Inflammation and Multiple Sclerosis Pathology. Trends Mol Med. 2019;25(2):112–123. DOI: 10.1016/j.molmed.2018.11.005.
57. Gupta V., Gupta V.B., Chitranshi N. et al. One protein, multiple pathologies: multifaceted involvement of amyloid β in neurodegenerative disorders of the brain and retina. Cell Mol Life Sci. 2016;73(22):4279–4297. DOI: 10.1007/s00018-016-2295-x.
58. Hart N.J., Koronyo Y., Black K.L., Koronyo-Hamaoui M. Ocular indicators of Alzheimer's: Exploring disease in the retina. Acta Neuropathol. 2016;132:767–787. DOI: 10.1007/s00401-016-1613-6.
59. Chiasseu M., Alarcon-Martinez L., Belforte N. et al. Tau accumulation in the retina promotes early neuronal dysfunction and precedes brain pathology in a mouse model of Alzheimer's disease. Mol Neurodegener. 2017;12(1):58. DOI: 10.1186/s13024-017-0199-3.
60. Fernández-Albarral J.A., Salobrar-García E., Martínez-Páramo R. et al. Retinal glial changes in Alzheimer's disease — A review. J Ophtalm. 2019;12(3):198–207. DOI: 10.1016/j.optom.2018.07.001.
61. Alekseev V.N., Korelina V.E., Shasha Ch. Neuroprotection by new antioxidant Rexode in experimental glaucoma. Clinical ophthalmology. 2008;3:82–83 (in Russ.).

СВЕДЕНИЯ ОБ АВТОРАХ:

Егоров Евгений Алексеевич — *д.м.н., профессор, заведующий кафедрой офтальмологии им. акад. А.П. Нестерова РНИМУ им. Н.И. Пирогова Минздрава России; 117997, Россия, г. Москва, ул. Островитянова, д. 1; ORCID iD 0000-0002-6495-7173.*
Корелина Виктория Евгеньевна — *к.м.н., врач-офтальмолог ООО АМК; 190068, Россия, г. Санкт-Петербург, наб. реки Мойки, д. 78, лит. А; ORCID iD 0000-0003-2022-5912.*
Чередниченко Денис Владимирович — *к.м.н., первый заместитель директора ФГБУН ИМЧ РАН им. Н.П. Бехтеревой; 197376, Россия, г. Санкт-Петербург, ул. Акад. Павлова, д. 12А; ORCID iD 0000-0002-8957-8970.*
Газизова Ильмира Рифовна — *д.м.н., ученый секретарь, заведующая отделением офтальмологии ФГБУН ИМЧ РАН им. Н.П. Бехтеревой; 197376, Россия, г. Санкт-Петербург, ул. Акад. Павлова, д. 12А; ORCID iD 0000-0003-4611-9931.*
Контактная информация: *Газизова Ильмира Рифовна, e-mail: ilmiraufa88@gmail.com.*
Прозрачность финансовой деятельности: *никто из авторов не имеет финансовой заинтересованности в представленных материалах или методах.*
Конфликт интересов *отсутствует.*
Статья поступила *10.02.2022.*
Поступила **после рецензирования** *10.03.2022.*
Принята в печать *04.04.2022.*

ABOUT THE AUTHORS:

Evgeniy A. Egorov — *Dr. Sc. (Med.), Professor, Head of the Academician A.P. Nesterov Department of Ophthalmology, Pirogov Russian National Research Medical University; 1, Ostrovityanov str., Moscow, 117437, Russian Federation; ORCID iD 0000-0002-6495-7173.*
Viktoria E. Korelina — *C. Sc. (Med.), ophthalmologist, LLC "American Medical Clinic"; 78, letter A, river Moika embankment, St. Petersburg, 190000, Russian Federation; ORCID iD 0000-0003-2022-5912.*
Denis V. Cherednichenko — *C. Sc. (Med.), First Deputy Director, N.P. Bekhtereva Institute of the Human Brain; 12a, Academician Pavlov str., St. Petersburg, 197376, Russian Federation; ORCID iD 0000-0002-8957-8970.*
Ilmira R. Gazizova — *Dr. Sc. (Med.), Scientific Secretary, Head of the Department of Ophthalmology, N.P. Bekhtereva Institute of the Human Brain; 12a, Academician Pavlov str., St. Petersburg, 197376, Russian Federation; ORCID iD 0000-0003-4611-9931.*
Contact information: *Ilmira R. Gazizova, e-mail: ilmiraufa88@gmail.com.*
Financial Disclosure: *no authors have a financial or property interest in any material or method mentioned.*
There is no **conflict of interests**.
Received *10.02.2022.*
Revised *10.03.2022.*
Accepted *04.04.2022.*

DOI: 10.32364/2311-7729-2022-22-2-122-126

Синдром «сухого глаза» при кератоконусе: аспекты этиологии и медикаментозной коррекции

В.В. Аверич

ФГБНУ «НИИГБ», Москва, Россия

РЕЗЮМЕ

В статье представлен обзор литературы, касающейся исследований сочетания кератоконуса с признаками синдрома «сухого глаза» (ССГ). Несмотря на отсутствие прямой взаимосвязи между ССГ и кератоконусом, в многочисленных исследованиях показано, что кератоконус более чем в 80% случаев сочетается с признаками ССГ. Описаны основные эндогенные и экзогенные факторы (воспалительный, иммуноаллергический, механический, нейропатический), служащие пусковым механизмом возникновения и ассоциации этих двух заболеваний. Рассмотрены подходы к медикаментозной коррекции нарушений, возникающих при сочетании данных заболеваний. Основная тактика лечения заключается в протекции слезной пленки и глазной поверхности слезозаменительными препаратами на основе натриевой соли гиалуроновой кислоты. При недостаточном эффекте слезозаменительной терапии, на фоне ношения роговичных жестких контактных линз, рекомендовано применение декспантенола в высокой концентрации на гелевой основе, что позволяет существенно повысить биодоступность препарата и пролонгировать процессы репарации глазной поверхности. Склеральные контактные линзы, обеспечивающие интактность роговичного эпителия и высокие зрительные функции при иррегулярном астигматизме, индуцированном кератоконусом, применяются также для протекции роговицы и в терапии ССГ.

Ключевые слова: *кератоконус, кератоэктазии, синдром сухого глаза, эпителиопатия, слезная пленка.*

Для цитирования: *Аверич В.В. Синдром «сухого глаза» при кератоконусе: аспекты этиологии и медикаментозной коррекции. Клиническая офтальмология. 2022;22(2):122–126. DOI: 10.32364/2311-7729-2022-22-2-122-126.*

Dry eye disease in keratoconus: etiology and medical treatment

V.V. Averich

Scientific Research Institute of Eye Diseases, Moscow, Russian Federation

ABSTRACT

This paper reviews published data on the studies on keratoconus associated with dry eye disease (DED) presentations. Despite the lack of a direct correlation between DED and keratoconus, many studies have demonstrated that keratoconus is associated with DED in more than 80% of cases. The author describes major endogenous and exogenous (inflammatory, immune/allergic, mechanical, neuropathic) factors triggering the development and association of these conditions. Approaches to the medical treatment of disorders resulting from the association of these entities are discussed. The primary management strategy implies tear film and ocular surface protection with tear substitutes based on the sodium salt of hyaluronic acid. In the lack of the effect of tear substitutes or in rigid gas permeable contact lens wearers, gel-based dexpanthenol in high concentrations is recommended. This treatment significantly increases drug bioavailability and prolongs the ocular surface reparation. Scleral contact lenses ensuring intact corneal epithelium and high visual acuity in irregular astigmatism caused by keratoconus are also used for corneal protection and DED therapy.

Keywords: *keratoconus, keratectasia, dry eye disease, epitheliopathy, tear film.*

For citation: *Averich V.V. Dry eye disease in keratoconus: etiology and medical treatment. Russian Journal of Clinical Ophthalmology. 2022;22(2):122–126 (in Russ.). DOI: 10.32364/2311-7729-2022-22-2-122-126.*

Введение

Кератоконус (КК) — это прогрессирующее дегенеративное заболевание, характеризующееся структурным изменением роговицы, приводящее к ее истончению, с последующим формированием конусовидной деформации и неправильного астигматизма. Актуальность проблемы КК в последние годы значимо возросла в связи с появлением тенденции к увеличению выявляемости данного заболевания, что может быть ассоциировано с улучшением качества диагностики потенциальных роговичных патологий благодаря внедрению эксимерлазерной хирургии. Самым прецизионным методом в диагностике КК на сегодняшний день является метод сканирующей кератотопографии, основанный на принципе Шампфлюга (Pentacam, Galilei, Sirius). Выстраивая трехмерную модель переднего отрезка глаза на основе ряда оптических срезов, прибор позволяет не только оценить топографию передней поверхности роговицы, но и дать полную оценку ее задней поверхности, что особенно важно при скрининге раннего КК.

В 2015 г. была опубликована работа «Кератоконус и эктатические заболевания: глобальный консенсус», в которой, помимо прочих, рассматривался вопрос о взаимосвязи КК и синдрома «сухого глаза» (ССГ). На сегодняшний день считается, что прямой взаимосвязи между ССГ и КК не существует [1].

Однако, согласно многочисленным исследованиям, КК более чем в 80% случаев сочетается с признаками ССГ и характеризуется снижением показателей теста Ширмера, времени разрыва слезной пленки (ВРСП), а также увеличением баллов по результатам опросника OSDI (Ocular surface disease index — индекс заболевания глазной поверхности). При этом авторами подчеркивается, что данные изменения нарастают по мере прогрессирования заболевания [2–5].

На последнем съезде DEWS II (Dry Eye WorkShop, 2017) было сформулировано определение ССГ как «мультифакторного заболевания глазной поверхности, которое характеризуется потерей гомеостаза слезной пленки и сопровождается глазными симптомами, при этом нестабильность и гиперосмолярность слезной пленки, воспаление и повреждение глазной поверхности, а также нейросенсорные нарушения играют этиологическую роль» [6].

Несмотря на отсутствие прямой взаимосвязи КК и ССГ, с точки зрения патогенетических процессов этих двух заболеваний имеет место неслучайность их сочетания. С учетом того, что данные заболевания являются мультифакторными, наличие того или иного предрасполагающего фактора, влияющего на патофизиологию КК, может каким-либо образом запускать механизмы, приводящие к формированию ССГ. К таким факторам можно отнести:

- эндогенные — воспалительный, иммуноаллергический, нейропатический;
- экзогенные — механический вследствие ношения контактных линз или после перенесенного хирургического лечения КК (5).

Общие патофизиологические факторы развития КК и ССГ

Воспалительный фактор

Известно, что классическое определение КК трактует это заболевание как невоспалительное, однако с каждым годом все больше исследований доказывают участие воспалительного процесса в патогенезе данной кератэктазии [7–10]. Повышенное содержание таких медиаторов воспаления, как IL-1, -4, -5 -6, -8, TNF-α, TNF-β, металлопротеиназы (MMP-1, -3, -7, -9, -13), и катепсинов было обнаружено в составе слезной жидкости даже на начальных стадиях КК [9]. При иммуногистохимическом исследовании роговичных дисков 14 пациентов с КК была выявлена повышенная концентрация 23 провоспалительных цитокинов, играющих важную роль в процессе заживления ран, апоптозе клеток, нейропротекции, ангиогенезе и непосредственно в самом воспалении. Уровень 8 из них был превышен в 1,7–42 раза, что позволило авторам исследования сделать заключение о связи дегенеративных процессов роговичной ткани в патогенезе КК с данными воспалительными процессами [7]. В другой работе выявленное авторами превышение содержания иммуновоспалительных маркеров (IL-1β, IL-6, LIF, IL-17A, TNF-α, IFN-α/β/γ, EPO, TGF-β_1, PDGF-BB, sVCAM, sL-селектина, гранзима-B, перфорина, MMP-2, sFasL и IgE) в слезной жидкости имело корреляцию со стадиями КК и изменением кератопахиметрических значений, что также доказывает значимую роль воспаления в патофизиологических процессах кератэктазии [10]. Аналогичные механизмы воспаления прослеживаются и при развитии ССГ [11, 12]. Хроническая иммуновоспалительная стимуляция тканей переднего отдела глаза, возникающая на фоне дестабилизации слезной пленки (вследствие ее повышенной эвопорации или в результате дефицита слезопродукции), подтверждается обнаружением провоспалительных цитокинов в слезе в высокой концентрации [12]. Это, в свою очередь, вызывает повреждение эпителиоцитов не только роговицы, но и конъюнктивальной выстилки, вызывая апоптоз бокаловидных клеток, ответственных за секрецию муцинового слоя слезной пленки. Постоянная патологическая экспрессия продуктов воспаления клетками эпителия приводит к еще большей дестабилизации слезной пленки и клеточному апоптозу, создавая тем самым порочный круг [12]. Одним из основных клинических проявлений реорганизации роговичной ткани при КК является нарушение структуры ее эпителиального слоя — эпителиопатия, визуализируемая при биомикроскопии в виде поверхностных точечных дефектов. В этих же местах из-за повреждения эпителиоцитов происходит нарушение нормального функционирования трансмембранных муцинов и сиаломуцинового комплекса, что в конечном счете приводит к локальному нарушению адгезии слезной пленки и формированию так называемого сухого пятна, вызывая усугубление признаков ССГ [13]. Помимо этого, с помощью метода импрессионной цитологии тарзальной и бульбарной конъюнктивы была описана картина плоскоклеточной метаплазии со снижением количества бокаловидных клеток, вплоть до полного их отсутствия по мере увеличения стадии КК [13, 14]. Однако, несмотря на значимое накопление данных о роли воспалительного фактора в формировании кератэктазии и ксеротического изменения глазной поверхности при КК, первостепенность патогенеза этих процессов до сих пор остается неясной.

Иммуноаллергический фактор

С позиции клинической иммунологии и генетики атопические заболевания определяются как обусловленная генетическим предрасположением (в отличие от аллергических) способность организма к повышенной продукции общего и специфического IgE, связанной с Th2-клеточным иммунным ответом на различные аллергены [15]. Повышенная частота встречаемости атопии у пациентов с КК описана в литературе с начала XX в. довольно полно [15–18]. Установлено, что примерно один из трех пациентов с КК имеет основное атопическое заболевание, хотя распространенность атопии в разных исследованиях колеблется от 1,8 до 57% [17, 18]. Сочетание атопических заболеваний с трением глаз является одним из провоцирующих факторов в формировании эктатического процесса [15]. Помимо этого, у пациентов с КК нередко встречаются признаки блефарита [19] и дисфункции мейбомиевых желез [20] на фоне имеющегося атопического заболевания или повышенного трения глаз.

Ассоциация КК и аллергических глазных проявлений, таких как весенний кератоконъюнктивит, варьируется в пределах от 0,77 до 26,8%; для последнего характерна стойкая воспалительная реакция ткани глазной поверхности с эозинофильной инфильтрацией, увеличением количества тучных клеток, базофилов, макрофагов и лимфоцитов [21]. Показано, что хроническое воспаление глазной поверхности при атопиях и аллергиях приводит к изменению эпителиальной выстилки, нарушению слезопродукции и возникновению признаков ССГ [13, 21].

Нейропатический фактор

Известно, что роговица является одной из наиболее чувствительных тканей человеческого организма благодаря ее обильной иннервации. Раздражение сенсорных

нервных окончаний эпителия роговицы реализуется в активный роговичный рефлекс, в результате чего обеспечивается увлажнение глазной поверхности, а также защита от внешних воздействий. Любые изменения нормального функционирования иннервации роговицы приводят к нарушению трофики всей глазной поверхности и изменению гомеостаза слезной пленки [22]. В исследованиях роговицы *in vivo* при КК с помощью конфокальной микроскопии сообщается о низкой плотности нервных волокон и изменении их морфологии — появлении чрезмерной извитости, их утолщении и изменении ориентации в зоне эктазии [23, 24]. Помимо этого, имеются сообщения о значительном уменьшении чувствительности нервных волокон роговицы, имеющем корреляцию со снижением их плотности и нарушением слезопродукции [4, 22]. Недавнее исследование с применением газового эстезиометра Бельмонте продемонстрировало более высокий порог отклика сенсорных нервных окончаний роговицы при КК на механические, химические и тепловые раздражители, что является признаком гипестезии роговицы [22]. Снижение восприимчивости афферентных нервных окончаний роговицы может негативно сказываться на ее ноцицептивной системе (совершение мигательных движений в ответ на испарение слезной пленки или раздражающий фактор), что потенциально может вызывать нарушение базальной слезопродукции, дестабилизацию слезной пленки и появление ксеротических изменений глазной поверхности.

Механический фактор

На сегодняшний день коррекция жесткими контактными линзами (ЖКЛ) остается оптимальным способом оптической нехирургической реабилитации пациентов с КК. При контакте с иррегулярной поверхностью роговицы, индуцированной КК, ЖКЛ формирует более правильную сферическую переднюю поверхность, а так называемый слезный зазор, находящийся между роговицей и линзой, позволяет создать единую ровную оптическую систему и получить максимальный корригирующий эффект [13]. Несмотря на значительное повышение зрительных функций в ЖКЛ при КК, нельзя не учитывать их потенциально неблагоприятное воздействие на глазную поверхность. Описанные ранее явления эпителиопатии, нестабильности слезной пленки и хронического воспалительного процесса при КК могут усугубляться механическим воздействием линз на эпителий роговицы, вызывая усиление признаков ССГ и снижение переносимости контактной коррекции [25, 26]. Нарушение правил ухода за линзами, износ материала ЖКЛ и, как следствие, снижение смачиваемости линз дополнительно могут усугублять ксеротические проявления [13, 25].

Современная хирургия КК направлена на остановку прогрессирования эктатического процесса, повышение зрительных функций и устранение грубых структурных нарушений в роговице, характерных для поздних стадий заболевания. В настоящее время процедура кросс-линкинга роговичного коллагена (КРК) является единственным патогенетически обоснованным методом остановки прогрессирования КК путем увеличения биомеханической прочности стромы роговицы за счет реакций фотодинамической полимеризации в фибриллах коллагена [27]. С учетом того, что процедура предполагает определенное энергетическое воздействие на роговицу, встает вопрос об общем влиянии ее на гомеостаз глазной поверхности. Ряд исследований, проведенных в ФГБНУ «НИИГБ», показал, что через 1 мес. после КРК показатели функциональных проб либо возвращались к исходным значениям, либо значимо улучшались в сравнении с данными до процедуры, что, скорее всего, было ассоциировано с назначением корнеотрофической и слезозаменительной терапии в послеоперационном периоде [28, 29].

Дополнительная оценка структуры роговичной ткани после КРК с помощью лазерной конфокальной микроскопии позволила установить, что в период с 3-го по 12-й месяц послеоперационного наблюдения происходило восстановление стромальных слоев роговицы после транзиторного отека с формированием характерной для данной процедуры демаркационной линии. Поврежденные в ходе проведения КРК отростки нервных волокон роговицы восстанавливались ближе к 12 мес., однако сохраняли извитость своего хода [24]. Полученные данные согласуются с рядом других исследований [23]. Единичные работы, посвященные изучению состояния слезной пленки после имплантации интрастромальных колец, сообщают о транзиторном изменении показателей стабильности слезной пленки и ее осмолярности, которые спустя 6 мес. после операции возвращаются к исходным значениям [30].

Общие подходы к лечению КК и ССГ

Медикаментозная коррекция ССГ заключается, прежде всего, в применении топических препаратов, обеспечивающих устранение дефицита влаги в конъюнктивальной полости, стабилизацию слезной пленки и лечение сопутствующей эпителиопатии. Помимо этого, немаловажными являются борьба с хроническим воспалительным процессом в тканях глазной поверхности и коррекция местного и системного иммунитета [13]. При КК, когда имеют место патогенетически опосредованные структурные изменения роговицы, в частности эпителиопатия, которая приводит к дестабилизации прероговичной слезной пленки, целесообразно назначение слезозаменительных препаратов низкой вязкости на основе натриевой соли гиалуроновой кислоты [31]. Являясь физиологическим гликозаминогликаном и естественным компонентом слезы, гиалуроновая кислота способна связывать и длительно удерживать на глазной поверхности большое количество молекул воды. Помимо муко-адгезивных свойств, определяемых ее молекулярным весом, гиалуроновая кислота обладает противовоспалительным и репаративным свойствами, способствуя заживлению эпителиальных дефектов путем стимуляции миграции эпителиоцитов [32–34]. Восстановление структуры эпителиальной выстилки на фоне инстилляций препаратов с гиалуроновой кислотой доказано с помощью методов конфокальной микроскопии и импрессионной цитологии [13, 35].

В случае использования пациентом контактной коррекции, когда имеет место постоянное гипоксическое и механическое воздействие на эпителий, или в послеоперационном периоде лечения КК для достижения максимального репаративного эффекта в схему лечения необходимо добавление декспантенола [31]. Являясь производным пантотеновой кислоты (витамин B_5), декспантенол стимулирует регенеративные процессы в слизистых оболочках путем ускорения митоза и миграции клеток в область повреждения [36]. Под воздействием декспантенола за счет нормализации структуры фибробластов в регенерированных участках увеличивается плотность и правильная ориентация коллагеновых волокон, что предотвращает формирование фиброзной ткани в строме роговицы [31, 37, 38].

Кроме того, поддерживая водный баланс в тканях, декспантенол способствует снижению степени реактивного отека при различных повреждениях, чем обеспечивает противовоспалительный эффект [38]. На сегодняшний день в максимальной концентрации 5% декспантенол представлен в офтальмологическом гелевом препарате Корнерегель на основе полиакриловой кислоты (карбомер). Карбомер (Carbopol 980) относится к высокомолекулярным соединениям, обладающим высокими мукоадгезивными свойствами [39, 40]. Взаимодействуя со слоем муцина и молекулами воды, он укрепляет их связь, утолщая тем самым водно-муциновый слой прекорнеальной слезной пленки, что в сочетании с увеличенной вязкостью самого карбомера обеспечивает тиксотропность препарата на глазной поверхности, т. е. переход из жидкого состояния во время моргания в гелеобразное в состоянии покоя [31]. В дополнение к этому, известно, что увеличение вязкости лекарственного препарата обусловливает пролонгацию биодоступности его основного вещества [41, 42], а гелевая основа в составе препарата позволяет ему удерживаться в глазной полости в 4 раза дольше, чем капельные аналоги [43], обеспечивая протекцию слезной пленки и глазной поверхности при движении век во время моргания [39]. Исходя из этого, комбинация карбомера и декспантенола в высокой концентрации в препарате Корнерегель обеспечивает пролонгирование лечебного действия последнего [39]. Благодаря такому уникальному составу в настоящее время препарат Корнерегель не имеет аналогов на российском рынке в нише офтальмологических гелевых препаратов.

При сочетании КК с выраженным снижением слезопродукции, наличии аллергического компонента, а также на фоне ношения контактных линз положительный результат можно получить от местного применения 0,05% эмульсии циклоспорина, что доказано исследованиями [44].

В последние годы в оптической коррекции КК все большее применение находят склеральные контактные линзы. Благодаря большому диаметру и кастомизированным дизайнам линз удается получить их стабильную посадку на глазу даже при выраженном иррегулярном астигматизме, индуцированном КК, обеспечивая интактность роговичного эпителия и высокие зрительные функции. Помимо компенсации рефракционных нарушений, данный тип линз все чаще стал применяться для протекции роговицы и в терапии ССГ, что в сочетании с КК является еще более перспективным методом коррекции кератэктазии [45–47].

Заключение

Таким образом, ассоциация КК с ССГ, с точки зрения общих предрасполагающих к этим заболеваниям факторов, довольно очевидна, однако первостепенность патогенетических механизмов до сих пор остается неясной, что может стать актуальной предпосылкой для будущих научных изысканий. ▲

Литература

1. Gomes J.A., Tan D., Rapuano C.J. et al. Global consensus on keratoconus and ectatic diseases. Cornea. 2015;34(4):359–369. DOI: 10.1097/ICO.0000000000000408.
2. Constantin M.M., Corbu C., Potop V. et al. Evaluation of Dry Eye Symptomatology at Patients with Keratoconus. Revista de Chimie. 2019;70(1):92–95. DOI: 10.37358/RC.19.1.6858.
3. Бубнова И.А., Аверич В.В. Состояние прекорнеальной слезной пленки при кератоконусе. Современные технологии в офтальмологии. 2020;(4):319–320. DOI: 10.25276/2312-4911-2020-4-319-320.
4. Carracedo G., Recchioni A., Alejandre-Alba N. et al. Signs and symptoms of dry eye in keratoconus patients: a pilot study. Curr Eye Res. 2015;40(11):1088–1094. DOI: 10.3109/02713683.2014.987871.
5. Rattan S.A., Anwar D.S. Comparison of corneal epithelial thickness profile in dry eye patients, keratoconus suspect, and healthy eyes. Eur J Ophthalmol. 2020;30(6):1506–1511. DOI: 10.1177/1120672120952034.
6. Craig J.P., Nichols K.K., Akpek E.K. et al. TFOS DEWS II Definition and Classification Report. Ocul Surf. 2017;15(3):276–283. DOI: 10.1016/j.jtos.2017.05.008.
7. Loh I.P., Sherwin T. Is keratoconus an inflammatory disease? The implication of inflammatory pathways. Ocul Immunol Inflamm. 2022;30(1):246–255. DOI: 10.1080/09273948.2020.1780271.
8. Lema I., Durán J.A. Inflammatory molecules in the tears of patients with keratoconus. Ophthalmology. 2005;112(4):654–659. DOI: 10.1016/j.ophtha.2004.11.050.
9. Lema I., Sobrino T., Durán J.A. et al. Subclinical keratoconus and inflammatory molecules from tears. Br J Ophthalmol. 2009;93(6):820–824. DOI: 10.1136/bjo.2008.144253.
10. D'Souza S., Nair A.P., Sahu G.R. et al. Keratoconus patients exhibit a distinct ocular surface immune cell and inflammatory profile. Sci Rep. 2021;11(1):20891. DOI: 10.1038/s41598-021-99805-9.
11. Solomon A., Dursun D., Liu Z. et al. Pro- and anti-inflammatory forms of interleukin-1 in the tear fluid and conjunctiva of patients with dry-eye disease. Invest Ophthalmol Vis Sci. 2001;42(10):2283–2292.
12. Perez V.L., Stern M.E., Pflugfelder S.C. Inflammatory basis for dry eye disease flares. Exp Eye Res. 2020;201:108294. DOI: 10.1016/j.exer.2020.108294.
13. Бржеский В.В., Егорова Г.Б., Егоров Е.А. Синдром «сухого глаза» и заболевания глазной поверхности: клиника, диагностика, лечение. М.: ГЭОТАР-Медиа; 2016.
14. Dogru M., Karakaya H., Ozçetin H. et al. Tear function and ocular surface changes in keratoconus. Ophthalmology. 2003;110(6):1110–1118. DOI: 10.1016/S0161-6420(03)00261-6.
15. Harrison R.J., Klouda P.T., Easty D.L. et al. Association between keratoconus and atopy. Br J Ophthalmol. 1989;73(10):816–822. DOI: 10.1136/bjo.73.10.816.
16. Rahi A., Davies P., Ruben M. et al. Keratoconus and coexisting atopic disease. Br J Ophthalmol. 1977;61(12):761–764. DOI: 10.1136/bjo.61.12.761.
17. Khor W.B., Wei R.H., Lim L. et al. Keratoconus in Asians: demographics, clinical characteristics and visual function in a hospital-based population. Clin Exp Ophthalmol. 2011;39(4):299–307. DOI: 10.1111/j.1442-9071.2010.02458.x.
18. Owens H., Gamble G. A profile of keratoconus in New Zealand. Cornea. 2003;22(2):122–125. DOI: 10.1097/00003226-200303000-00008.
19. Mostovoy D., Vinker S., Mimouni M. et al. The association of keratoconus with blepharitis. Clin Exp Optom. 2018;101(3):339–344. DOI: 10.1111/cxo.12643.
20. Pinto R.D.P., Abe R.Y., Gomes F.C. et al. Meibomian gland dysfunction and dry eye in keratoconus. Arq Bras Oftalmol. 2021:S0004–27492021005008209. (Online ahead of print.) DOI: 10.5935/0004-2749.20220056.
21. Feizi S., Javadi M.A., Alemzadeh-Ansari M. et al. Management of corneal complications in vernal keratoconjunctivitis: A review. Ocul Surf. 2021;19:282–289. DOI: 10.1016/j.jtos.2020.10.005.
22. Dienes L., Kiss H.J., Perényi K. et al. corneal sensitivity and dry eye symptoms in patients with keratoconus. PLoS One. 2015;10(10):e0141621. DOI: 10.1371/journal.pone.0141621.
23. Бубнова И., Сурнина З., Аверич В., Саркисова К. Влияние кросс-линкинга роговичного коллагена на структуру роговицы при кератоконусе. Вестник офтальмологии. 2020;136(5):268–276. DOI: 10.17116/oftalma202013652268.
24. Аветисов С.Э., Бубнова И.А., Сурнина З.В. и др. Изменение структуры роговицы после применения кросс-линкинга роговичного коллагена при кератоконусе. Медицинский совет. 2022;16(6):226–233. DOI: 10.21518/2079-701X-2022-16-6-226-233.
25. Lema I., Durán J.A., Ruiz C. et al. Inflammatory response to contact lenses in patients with keratoconus compared with myopic subjects. Cornea. 2008;27(7):758–763. DOI: 10.1097/ICO.0b013e31816a3591.
26. López-de la Rosa A., González-García M.J., Calonge M., Enríquez-de-Salamanca A. Tear inflammatory molecules in contact lens wearers: a literature review. Curr Med Chem. 2020;27(4):523–548. DOI: 10.2174/0929867326666190409152921.
27. Mazzotta C., Raiskup F., Baiocchi S. et al. crosslinking results and literature overview. management of early progressive corneal ectasia: Springer; 2017: 33–62.
28. Бубнова И.А., Егорова Г.Б., Аверич В.В., Митичкина Т.С. Медикаментозная коррекция синдрома «сухого глаза» у пациентов с кератоконусом, перенесших процедуру кросс-линкинга. РМЖ. Клиническая офтальмология. 2020;(20)2:67–71. DOI: 10.32364/2311-7729-2020-20-2-67-71.
29. Воронин Г.В., Бубнова И.А., Аверич В.В., Саркисова К.Г. Состояние прекорнеальной слезной пленки после кросс-линкинга роговичного коллагена при кератоконусе (предварительное сообщение). Вестник офтальмологии. 2021;137(5):224–230. DOI: 10.17116/oftalma2021137052224.
30. Vastardis I., Gatzioufas Z., McLintock C. et al. Tear film parameters before and after intracorneal ring segment implantation in keratoconic eyes. Eur J Ophthalmol. 2021;31(5):2213–2218. DOI: 10.1177/1120672120958301.
31. Егорова Г.Б., Митичкина Т.С., Шамсудинова А.Р. Корнеопротекция при применении контактных линз. Вестник офтальмологии. 2014;130(2):57–64.
32. Aragona P., Papa V., Micali A. et al. Long term treatment with sodium hyaluronate — containing artificial tears reduces ocular surface damage in patients with dry eye. Br J Ophthalmol. 2002;86(2):181–184. DOI: 10.1136/bjo.86.2.181.
33. Johnson M.E., Murphy P.J., Boulton M. Effectiveness of sodium hyaluronate eyedrops in the treatment of dry eye. Graefes Arch Clin Exp Ophthalmol. 2006;244(1):109–112.
34. Nishida T., Nakamura M., Mishima H., Otori T. Hyaluronan stimulates corneal epithelial migration. Exp Eye Res. 1991;53:753–758. DOI: 10.1016/0014-4835(91)90110-z.
35. Егорова Г.Б., Федоров А.А., Митичкина Т.С. и др. Влияние слезозаместительной и корнеопротекторной терапии на состояние глазной поверхности при синдроме «сухого глаза». РМЖ. Клиническая офтальмология. 2015;16(1):17–23.
36. Jain S., Singh S., Nagar A. Brief communication: Dexpanthenol and its ophthalmic uses. J Clin Exp Ophthalmol. 2017;8(5):678. DOI: 10.4172/2155-9570.1000678.
37. Kobayashi D., Kusama M., Onda M., Nakahata N. The effect of pantothenic acid deficiency on keratinocyte proliferation and the synthesis of keratinocyte growth factor and collagen in fibroblasts. J Pharmacol Sci. 2011;115(2):230–234. DOI: 10.1254/jphs.10224sc.
38. Рыбакова Е.Г., Егорова Г.Б., Калинич Н.И. Корнерегель — новый стимулятор репаративной регенерации. РМЖ. Клиническая офтальмология. 2001;4:162.
39. Wilson C.G., Zhu Y.P., Frier M. et al. Ocular contact time of a carbomer gel (GelTears) in humans. Br J Ophthalmol. 1998;82(10):1131–1134. DOI: 10.1136/bjo.82.10.1131.
40. Кухтенко Г.П., Попова Т.В., Гладух Е.В., Кухтенко А.С. Сравнительный анализ карбомерных полимеров для фармацевтической и косметической практики. Запорожский медицинский журнал. 2020;22(3):431–436.

41. Анурова М.Н., Бахрушина Е.О., Лапик И.В., Кречетов С.П. Современные аспекты создания глазных лекарственных форм: определение реологических оптимумов офтальмологических гелей. Разработка и регистрация лекарственных средств. 2017;(4):64–70.
42. Rajoria G. Gupta A. In-Situ Gelling System: A Novel Approach for Ocular Drug Delivery. Am J Pharm Tech Res. 2012;2(4):24–53.
43. Гросс Д., Текстер А. Отчет о биологической оценке и клинической оценке препарата ПАРИН-ПОС. Редакция 005. Пер. с англ. и нем. 2015.
44. Егорова Г.Б., Митичкина Т.С., Шамсудинова А.Р. Оценка возможностей коррекции синдрома «сухого глаза» при ношении контактных линз с помощью препарата Рестасис. РМЖ. Клиническая офтальмология. 2014;14(4):198–202.
45. Shorter E., Harthan J., Nau A. et al. Dry eye symptoms in individuals with keratoconus wearing contact lenses. Eye Contact Lens. 2021;47(9):515–519. DOI: 10.1097/ICL.0000000000000802.
46. Федотова К., Грабовецкии В.Р., Новиков С.А., Эзугбая М. Мини-склеральные контактные линзы в лечении пациентов с синдромом «сухого глаза» (первый собственный опыт применения). Офтальмологические ведомости. 2019;12(1):5–12. DOI: 10.17816/OV1215-12.
47. Листратов С.В., Бакалова Н.А., Аверич В.В. Технология производства склеральных контактных линз OKVision® SMARTFIT™. The Eye Глаз. 2021;23(2):47–52. DOI: 10.33791/2222-4408-2021-2-47-52.

References

1. Gomes J.A., Tan D., Rapuano C.J. et al. Global consensus on keratoconus and ectatic diseases. Cornea. 2015;34(4):359–369. DOI: 10.1097/ICO.0000000000000408.
2. Constantin M.M., Corbu C., Potop V. et al. Evaluation of Dry Eye Symptomatology at Patients with Keratoconus. Revista de Chimie. 2019;70(1):92–95. DOI: 10.37358/RC.19.1.6858.
3. Bubnova I.A., Averich V.V. Status of precorneal tear film in keratoconus Sovremennye tekhnologii v oftal'mologii. 2020;(4):319–320 (in Russ.). DOI: 10.25276/2312-4911-2020-4-319-320.
4. Carracedo G., Recchioni A., Alejandre-Alba N. et al. Signs and symptoms of dry eye in keratoconus patients: a pilot study. Curr Eye Res. 2015;40(11):1088–1094. DOI: 10.3109/02713683.2014.987871.
5. Rattan S.A., Anwar D.S. Comparison of corneal epithelial thickness profile in dry eye patients, keratoconus suspect, and healthy eyes. Eur J Ophthalmol. 2020;30(6):1506–1511. DOI: 10.1177/1120672120952034.
6. Craig J.P., Nichols K.K., Akpek E.K. et al. TFOS DEWS II Definition and Classification Report. Ocul Surf. 2017;15(3):276–283. DOI: 10.1016/j.jtos.2017.05.008.
7. Loh I.P., Sherwin T. Is keratoconus an inflammatory disease? The implication of inflammatory pathways. Ocul Immunol Inflamm. 2022;30(1):246–255. DOI: 10.1080/09273948.2020.1780271.
8. Lema I., Durán J.A. Inflammatory molecules in the tears of patients with keratoconus. Ophthalmology. 2005;112(4):654–659. DOI: 10.1016/j.ophtha.2004.11.050.
9. Lema I., Sobrino T., Durán J.A. et al. Subclinical keratoconus and inflammatory molecules from tears. Br J Ophthalmol. 2009;93(6):820–824. DOI: 10.1136/bjo.2008.144253.
10. D'Souza S., Nair A.P., Sahu G.R. et al. Keratoconus patients exhibit a distinct ocular surface immune cell and inflammatory profile. Sci Rep. 2021;11(1):20891. DOI: 10.1038/s41598-021-99805-9.
11. Solomon A., Dursun D., Liu Z. et al. Pro- and anti-inflammatory forms of interleukin-1 in the tear fluid and conjunctiva of patients with dry-eye disease. Invest Ophthalmol Vis Sci. 2001;42(10):2283–2292.
12. Perez V.L., Stern M.E., Pflugfelder S.C. Inflammatory basis for dry eye disease flares. Exp Eye Res. 2020;201:108294. DOI: 10.1016/j.exer.2020.108294.
13. Brzhesky V.V., Egorova G.B., Egorov E.A. Dry eye syndrome and ocular surface diseases: clinic, diagnosis, treatment. Moscow: GEOTAR-Media; 2016 (in Russ.).
14. Dogru M., Karakaya H., Ozçetin H. et al. Tear function and ocular surface changes in keratoconus. Ophthalmology. 2003;110(6):1110–1118. DOI: 10.1016/S0161-6420(03)00261-6.
15. Harrison R.J., Klouda P.T., Easty D.L. et al. Association between keratoconus and atopy. Br J Ophthalmol. 1989;73(10):816–822. DOI: 10.1136/bjo.73.10.816.
16. Rahi A., Davies P., Ruben M. et al. Keratoconus and coexisting atopic disease. Br J Ophthalmol. 1977;61(12):761–764. DOI: 10.1136/bjo.61.12.761.
17. Khor W.B., Wei R.H., Lim L. et al. Keratoconus in Asians: demographics, clinical characteristics and visual function in a hospital-based population. Clin Exp Ophthalmol. 2011;39(4):299–307. DOI: 10.1111/j.1442-9071.2010.02458.x.
18. Owens H., Gamble G. A profile of keratoconus in New Zealand. Cornea. 2003;22(2):122–125. DOI: 10.1097/00003226-200303000-00008.
19. Mostovoy D., Vinker S., Mimouni M. et al. The association of keratoconus with blepharitis. Clin Exp Optom. 2018;101(3):339–344. DOI: 10.1111/cxo.12643.
20. Pinto R.D.P., Abe R.Y., Gomes F.C. et al. Meibomian gland dysfunction and dry eye in keratoconus. Arq Bras Oftalmol. 2021:S0004–27492021005008209. (Online ahead of print.) DOI: 10.5935/0004-2749.20220056.
21. Feizi S., Javadi M.A., Alemzadeh-Ansari M. et al. Management of corneal complications in vernal keratoconjunctivitis: A review. Ocul Surf. 2021;19:282–289. DOI: 10.1016/j.jtos.2020.10.005.
22. Dienes L., Kiss H.J., Perényi K. et al. corneal sensitivity and dry eye symptoms in patients with keratoconus. PLoS One. 2015;10(10):e0141621. DOI: 10.1371/journal.pone.0141621.
23. Bubnova I., Surnina Z., Averich V., Sarkisova K. Effect of corneal collagen crosslinking on the corneal structure in keratoconus. Vestnik Oftalmologii. 2020;136(5):268–276 (in Russ.). DOI: 10.17116/oftalma2020136052268.
24. Avetisov S.E., Bubnova I.A., Surnina Z.V. et al. Changes in cornea structure after corneal collagen crosslinking in keratoconus. Meditsinskiy Sovet. 2022;16(6):226–233 (in Russ.). DOI: 10.21518/2079-701X-2022-16-6-226-233.
25. Lema I., Durán J.A., Ruiz C. et al. Inflammatory response to contact lenses in patients with keratoconus compared with myopic subjects. Cornea. 2008;27(7):758–763. DOI: 10.1097/ICO.0b013e31816a3591.
26. López-de la Rosa A., González-García M.J., Calonge M., Enríquez-de-Salamanca A. Tear inflammatory molecules in contact lens wearers: a literature review. Curr Med Chem. 2020;27(4):523–548. DOI: 10.2174/0929867326666190409152921.
27. Mazzotta C., Raiskup F., Baiocchi S. et al. crosslinking results and literature overview. management of early progressive corneal ectasia: Springer; 2017: 33–62.
28. Bubnova I.A., Egorova G.B., Averich V.V., Mitichkina T.S. Medical treatment for dry eye in patients with keratoconus after corneal cross-linking. Russian Journal of Clinical Ophthalmology. 2020;20(2):67–71 (in Russ.). DOI: 10.32364/2311-7729-2020-20-2-67-71.
29. Voronin G.V., Bubnova I.A., Averich V.V., Sarkisova K.G. Precorneal tear film after corneal collagen cross-linking in keratoconus (preliminary report). Vestnik Oftalmologii. 2021;137(5):224–230 (in Russ.). DOI: 10.17116/oftalma2021137052224.
30. Vastardis I., Gatzioufas Z., McLintock C. et al. Tear film parameters before and after intracorneal ring segment implantation in keratoconic eyes. Eur J Ophthalmol. 2021;31(5):2213–2218. DOI: 10.1177/1120672120958301.
31. Egorova G.B., Mitichkina T.S., Shamsudinova A.R. Corneal protection in contact lens users. Vestnik Oftalmologii. 2014;130(2):57–64 (in Russ.).
32. Aragona P., Papa V., Micali A. et al. Long term treatment with sodium hyaluronate — containing artificial tears reduces ocular surface damage in patients with dry eye. Br J Ophthalmol. 2002;86(2):181–184. DOI: 10.1136/bjo.86.2.181.
33. Johnson M.E., Murphy P.J., Boulton M. Effectiveness of sodium hyaluronate eyedrops in the treatment of dry eye. Graefes Arch Clin Exp Ophthalmol. 2006;244(1):109–112.
34. Nishida T., Nakamura M., Mishima H., Otori T. Hyaluronan stimulates corneal epithelial migration. Exp Eye Res. 1991;53:753–758. DOI: 10.1016/0014-4835(91)90110-z.
35. Egorova G.B., Fedorov A.A., Mitichkina T.S. et al. Influence of tear substitutes and corneoprotective therapy on a condition of ocular surface in patients with dry eye syndrome. Russian Journal of Clinical Ophthalmology. 2015;16(1):17–23 (in Russ.).
36. Jain S., Singh S., Nagar A. Brief communication: Dexpanthenol and its ophthalmic uses. J Clin Exp Ophthalmol. 2017;8(5):678. DOI: 10.4172/2155-9570.1000678.
37. Kobayashi D., Kusama M., Onda M., Nakahata N. The effect of pantothenic acid deficiency on keratinocyte proliferation and the synthesis of keratinocyte growth factor and collagen in fibroblasts. J Pharmacol Sci. 2011;115(2):230–234. DOI: 10.1254/jphs.10224sc.
38. Rybakova E.G., Egorova G.B., Kalinich N.I. Corneregel — new stimulator of reparative regeneration. Russian Journal of Clinical Ophthalmology. 2001;4:162 (in Russ.).
39. Wilson C.G., Zhu Y.P., Frier M. et al. Ocular contact time of a carbomer gel (GelTears) in humans. Br J Ophthalmol. 1998;82(10):1131–1134. DOI: 10.1136/bjo.82.10.1131.
40. Kukhtenko G.P., Popova T.V., Gladukh Ie.V., Kukhtenko A.S. Comparative analysis of carbomer polymers for pharmaceutical and cosmetic practice Zaporozhye medical journal. 2020;22(3):431–436 (in Russ.).
41. Anurova M.N., Bakhrushina E.O., Lapik I.V., Krechetov S.P. The determination of the rheological optimum of ophthalmic gels. Modern aspects of the ophthalmic dosage forms development. Drug development & registration. 2017;(4):64–70 (in Russ.).
42. Rajoria G. Gupta A. In-Situ Gelling System: A Novel Approach for Ocular Drug Delivery. Am J Pharm Tech Res. 2012;2(4):24–53.
43. Gross D., Tekster A. Report on biological assessment and clinical evaluation of the drug PARIN-POS. Edition 005. Translation from English and German. 2015 (in Russ.).
44. Egorova G.B., Mitichkina T.S., Shamsudinova A.R. Evaluation of Restasis usage in contact lens wearers with dry eye syndrome. Russian Journal of Clinical Ophthalmology. 2014;14(4):198–202 (in Russ.).
45. Shorter E., Harthan J., Nau A. et al. Dry eye symptoms in individuals with keratoconus wearing contact lenses. Eye Contact Lens. 2021;47(9):515–519. DOI: 10.1097/ICL.0000000000000802.
46. Fedotova K., Grabovetsky V.R., Novikov S.A., Ezugbaya M. Miniscleral lenses in the treatment of patients with dry eye syndrome (first own experience). Ophthalmology Journal. 2019;12(1):5–12 (in Russ.). DOI: 10.17816/OV1215-12.
47. Listratov S.V., Bakalova N.A., Averich V.V. OKVision® SMARTFIT™ scleral contact lens manufacturing technology. The EYE GLAZ. 2021;23(2):47–52 (in Russ.). DOI: 10.33791/2222-4408-2021-2-47-52.

СВЕДЕНИЯ ОБ АВТОРЕ:
Аверич Вероника Валерьевна — *к.м.н., младший научный сотрудник отдела рефракционных нарушений ФГБНУ «НИИГБ»; 119021, Россия, г. Москва, ул. Россолимо, д. 11А, Б; ORCID iD 0000-0001-5778-4123.*
Контактная информация: *Аверич Вероника Валерьевна, e-mail: veronikky@mail.ru.*
Прозрачность финансовой деятельности: *автор не имеет финансовой заинтересованности в представленных материалах или методах.*
Конфликт интересов *отсутствует.*
Статья поступила *02.03.2022.*
Поступила **после рецензирования** *29.03.2022.*
Принята в печать *21.04.2022.*

ABOUT THE AUTHOR:
Veronika V. Averich — *C. Sc. (Med.), junior researcher of the Division of Refractive Disorders, Scientific Research Institute of Eye Diseases; 11A, B, Rossolimo str., Moscow, 119021, Russian Federation; ORCID iD 0000-0001-5778-4123.*
Contact information: *Veronika V. Averich, e-mail: veronikky@mail.ru.*
Financial Disclosure: *the author has no a financial or property interest in any material or method mentioned.*
There is no **conflict of interests**.
Received *02.03.2022.*
Revised *29.03.2022.*
Accepted *21.04.2022.*

DOI: 10.32364/2311-7729-2022-22-2-127-131

Блефаропластика: исторические аспекты, терминология и современные представления

А.Д. Казанцев, Э.П. Казанцева, И.Б. Алексеев

ФГБОУ ДПО РМАНПО Минздрава России, Москва, Россия

РЕЗЮМЕ

Визуальный контакт является одним из важных аспектов невербального общения. Взгляд каждого человека уникален, он подчеркивает индивидуальность, отражает внутреннее состояние и переживания. При взгляде в глаза формируется первое впечатление о собеседнике, происходит его психологическая оценка. С возрастом происходят необратимые изменения всех слоев тканей периорбитальной области верхней части лица, обусловливая функциональные изменения и визуализируемые косметические дефекты, что может вызывать дискомфорт в области век и отрицательно сказываться на психосоциальном состоянии человека. Пациенты обращаются к узким специалистам — пластическим хирургам и офтальмохирургам для решения данных возрастных проблем. Блефаропластика — востребованное, эффективное и безопасное хирургическое вмешательство, направленное на реконструкцию мягких тканей периорбитальной области. Ее история начинается с X в., когда персидский ученый Авиценна описал методику удаления избытков нависающей кожи на верхних веках. После этого блефаропластика прошла долгий путь развития. И по сей день она не теряет своей актуальности, являясь одним из наиболее частых оперативных вмешательств с целью эстетической коррекции во всем мире. Современные высокоэффективные методы диагностики и высокотехнологичное медицинское оборудование позволяют достаточно точно прогнозировать конечный результат операции, что обусловливает важность концепции «желаемые изменения — реалистичные ожидания». В данном обзоре литературы представлены исторические аспекты, современные взгляды на блефаропластику, а также профессиональная терминология, которую используют узкие специалисты: пластические хирурги и офтальмохирурги, специализирующиеся на эстетической хирургии век.

Ключевые слова: *блефаропластика, история развития, пластическая хирургия, офтальмохирургия, периорбитальная область, профессиональная терминология, современные представления, предоперационное планирование, реконструкция мягких тканей века.*

Для цитирования: *Казанцев А.Д., Казанцева Э.П., Алексеев И.Б. Блефаропластика: исторические аспекты, терминология и современные представления. Клиническая офтальмология. 2022;22(2):127–131. DOI: 10.32364/2311-7729-2022-22-2-127-131.*

Blepharoplasty: historical aspects, terminology, and modern ideas

A.D. Kazantsev, E.P. Kazantseva, I.B. Alekseev

Russian Medical Academy of Continuous Professional Education, Moscow, Russian Federation

ABSTRACT

Visual contact is one of the important aspects of non-verbal communication. The look of every person is unique, it emphasizes individuality and represents what is happening in the inside and emotional experience. When we look in the eyes, we gain our first impression of an interlocutor and his/her psych evaluation. Irreversible changes of periorbital tissues of the upper face occur with aging. They result in the functional changes and visible cosmetic defects, thereby negatively affecting psychological social status and provoking eyelid discomfort. Patients refer to specialists (plastic or ocular surgeons) to address these age-related issues. Blepharoplasty is a popular, effective, and safe surgical procedure to reconstruct periorbital soft tissues. The history of blepharoplasty began in the 10th century when a Persian scientist Avicenna described a technique of removing the excessive overhanging skin of the upper lids. Later on, blepharoplasty goes through a long way of development, evolution, and practice. Blepharoplasty is no less important today, being one of the most common esthetic procedures of plastic surgery worldwide. Modern, highly effective diagnostic tools and professional medical equipment allow for an accurate prediction of surgical outcome, thereby emphasizing the importance of the conception "desired changes — realistic expectations". This paper reviews the historic aspects and current views on blepharoplasty, and professional terminology used by plastic and ocular surgeons specializing in esthetic eyelid surgery.

Keywords: *blepharoplasty, history of blepharoplasty, plastic surgery, eye surgery, periorbital area, professional terminology, current ideas, preoperative planning, reconstruction of eyelid soft tissues.*

For citation: *Kazantsev A.D., Kazantseva E.P., Alekseev I.B. Blepharoplasty: historical aspects, terminology, and modern ideas. Russian Journal of Clinical Ophthalmology. 2022;22(2):127–131 (in Russ.). DOI: 10.32364/2311-7729-2022-22-2-127-131.*

Введение

Внешность человека, в особенности глаза, являются неотъемлемой чертой его индивидуальности [1, 2]. Первые возрастные изменения начинают проявляться в периорбитальной области верхней части лица (глаза, брови, лоб) и затрагивают все слои тканей: кожу, подкожную жировую клетчатку, хрящевую ткань, связки и сухожилия. Они могут проявляться дерматохалязисом (избытком кожи века), хро-

нологически и генетически детерминированными дегенеративными изменениями тонкой кожи века, птозом бровей, грыжей орбитальной клетчатки, блефароптозом или эктропионом [3, 4].

Исторические аспекты блефаропластики

История оперативного вмешательства на веках начинается в X в. Персидский ученый Авиценна (980–1036 гг.) в трактате по медицине описал методику удаления избытков нависающей кожи на верхних веках, при этом он отмечал значительное улучшение обзора (полей зрения) у пациентов [5]. Для того времени одними из самых важных показаний к данной операции служили старческое провисание век и посттравматические изменения [6]. В европейской медицинской литературе первое упоминание об операции на верхнем веке датируется 1792 г., когда B. Beer опубликовал монографию, где предложил свою методику устранения излишков кожи верхнего века для улучшения полей зрения, а также ввел понятие «дерматохалязис» [5, 7]. Термин «блефаропластика» был предложен немецким врачом-офтальмологом фон Грефе в 1818 г. и длительное время применялся только в реконструктивной хирургии. Фон Грефе впервые использовал данный термин для описания реконструктивной операции по устранению деформаций после удаления карциномы века [5, 8]. Позднее в Европе начали активно выполнять косметические и реконструктивные операции на верхних и нижних веках. Отчеты об иссечении излишков кожи были опубликованы Mackenzie (1830), Alibert (1832), Graf (1836), Dupuytren (1839), Miller (1906). Вышеуказанные авторы во время операции проводили только удаление избытка кожи век [8, 9].

Термин «псевдогрыжа век» впервые ввел Sichel в 1844 г., а в 1899 г. Schmidt-Rimpler дополнил понятие «жировые грыжи века» и полностью описал их. В 1929 г. Bourguet дал описание двух «жировых мешков» на верхнем веке и предложил свою методику резекции жировой клетчатки при верхней блефаропластике [5, 10]. Он был первым, кто предложил новый — трансконъюнктивальный — доступ для удаления окологлазничной клетчатки в области нижних век и описал все грыжевые мешки. До внедрения трансконъюнктивального доступа при нижней блефаропластике использовался чрескожный доступ [11].

В середине XIX в. термин «блефаропластика» стал включать в себя и операции по изменению контура верхних век, в основном за счет все того же удаления кожи, но уже с косметическими целями. В 1931 г. Joseph описал разметку на веках при проведении эстетической верхней и нижней блефаропластики, которая и в настоящее время является актуальной. После Второй мировой войны в большинстве публикаций, которые были включены в монографии May (1947), Padgett и Stephenson (1948), описывалось удаление клетчатки как основная часть оперативного вмешательства. В 1951 г. Castanares дал подробное описание анатомо-топографических связей жировых грыж верхнего и нижнего века [12].

Современные варианты блефаропластики с учетом анатомо-топографических особенностей и хирургических доступов были описаны следующими пластическими хирургами: Holden (1951), Bames (1958), Fox (1952), Gonzalez-Ulloa (1964), Rees and Ristow (1968), Lewis (1969) [5].

Tomlison и Honey (1975) оживили интерес к трансконъюнктивальному доступу. А в 1977–1978 гг. Loeb и Furnas независимо друг от друга описали методику резекции круговой мышцы глаза [5].

Следующее поколение пластических хирургов — J. Sheen (1974), R. Flowers (1976), T. Baker (1977), R. De La Plasa (1996), U. Hinderer (1975, 1993, 1999), C. McCord (2001), C. McCord, M. Codner (2008) посвятили свои работы эстетической хирургии верхних и нижних век, в том числе блефаропластике с сохранением периорбитальной клетчатки, а также дали ответы на большинство вопросов относительно техники коррекции. Во многом это было связано с развитием хирургии «азиатских век» (коррекция азиатского разреза глаз, целью которой является формирование пальпебральной складки, устранение эпикантуса, облегчение века с его эстетическим контурированием) [5].

В настоящее время отмечается неиссякаемый интерес к оперативному вмешательству на веках. Этой теме посвящены ежегодные конгрессы, научные сессии и конференции. Ежегодно публикуются научные статьи в авторитетных журналах, в которых описаны уникальные и классические клинические ситуации, а также предложены модифицированные и персонифицированные методики эстетической коррекции век.

Профессиональная терминология

Профессиональная терминология, используемая пластическими хирургами и офтальмологами, включает такие термины, как «дерматохалязис», «блефарохалязис», «стеатоблефарон», «эктропион», «втягивание века» и «блефароптоз».

Дерматохалязис — наличие избытка кожи на верхнем или нижнем веке вследствие изменения механо-динамических свойств кожи с потерей эластичности, что приводит к ее выпуклости и провисанию в периорбитальной области. Обычно дерматохалязис возникает в результате нормальных физиологических изменений в мягких тканях окологлазничной области в процессе старения и гравитационного влияния, в некоторых случаях он осложняется пролапсом жировой клетчатки через ослабленную орбитальную перегородку (стеатоблефарон) [13].

В отличие от дерматохалязиса, блефарохалязис — состояние, которое характеризуется повторяющимися эпизодами отека верхнего и нижнего века и чаще всего встречается у молодых женщин. В период полового созревания блефарохалязис проявляется безболезненным ангионевротическим отеком и покраснением. Менструации и частые эпизоды плача провоцируют его повторное появление, при этом возникает слабовыраженная атрофия тканей век после отека, постепенно формируется их «мешковатость» [14].

Такие термины, как «эктропион» и «втягивание века», также часто трактуются ошибочно. Эктропион обозначает выворот края века, тогда как втягивание века возникает в результате его вертикального укорочения после рубцевания [13–15]. Любое из вышеописанных состояний может быть осложнением блефаропластики. Блефароптоз (или птоз) обозначает аномально низкое положение верхнего века, приводящее к частичному или полному закрытию глазной щели, может являться осложнением блефаропластики в результате интраоперационной травмы мышцы, поднимающей верхнее веко, или ее апоневроза [3, 16, 17].

С одной стороны, с появлением вышеперечисленных изменений возникают функциональные расстройства

в виде сужения полей зрения, а с другой — наблюдается появление косметических дефектов. К указанным нарушениям могут приводить врожденные патологии век, травмы, ожоги, воспалительные явления, осложнения после операций. Все перечисленное напрямую отражает состояние периорбитальных тканей, а следовательно, и выражение глаз человека [3].

Блефаропластика — хирургическое вмешательство, направленное на реконструкцию мягких тканей периорбитальной области. В мире ее доля составляет 13–25% в структуре оперативных вмешательств эстетического профиля в пластической хирургии, частота проведения этой операции в Российской Федерации составляет около 14% (по данным за 2016 г.) [2, 18]. В процессе операции выборочно проводится резекция избытка кожи, круговой мышцы глаза и окологлазничной клетчатки. Оперативное вмешательство имеет ряд положительных эффектов — расширяет область периферического зрения, устраняет излишки жировой клетчатки, кожи и мышечной ткани, придает глазам «отдохнувший» вид, создает симметричные и плавные контуры век [4, 19]. Но необходимо помнить, что блефаропластика не устраняет морщины и пигментные пятна, которые также являются частью возрастного процесса. Такие изменения обычно устраняются с помощью химического пилинга или лазерной шлифовки кожи. Таким образом, блефаропластика и косметологические процедуры дополняют друг друга, а не исключают [13].

Хирург, выполняющий блефаропластику, должен хорошо знать анатомо-топографические особенности периорбитальной, орбитальной областей и понимать взаимосвязь между верхней и средней частями лица. Динамические топографические области играют ключевую роль в выражении эмоций, формируя их как важные компоненты эстетической и функциональной единицы лица. С точки зрения антропологии, особенности анатомии век зависят от принадлежности человека к определенному полу и расе, а эстетические характеристики у разных народов — различные. Соответственно, не существует идеальной или нормальной эстетической анатомии век [20–22]. Врач предоставляет рекомендации, которые удовлетворяют конкретные потребности каждого пациента.

Предоперационное планирование

Перед проведением пластической операции специалисту необходимо собрать подробный медицинский и офтальмологический анамнез для выявления у пациента повышенного риска возможных послеоперационных осложнений, которые могут оказать негативное влияние на конечный результат после косметической хирургии век [23]. Верхняя и нижняя блефаропластика требует тщательного планирования. Четкое видение положительного результата формируется в процессе общения с пациентом в формате «желаемые изменения — реалистичные ожидания», поскольку ожидания пациента должны иметь первостепенное значение. Острота зрения, полноценность смыкания век и внутриглазное давление должны быть документированы. Следует обратить внимание в анамнезе на наличие таких системных заболеваний, как болезнь Грейвса, синдром Шегрена, ревматоидный артрит, розацеа, паралич Белла, миастения или другие нервно-мышечные заболевания [24, 25]. Наличие синдрома «сухого глаза» (ССГ) и предрасполагающих факторов риска для его развития должно насторожить хирурга, поскольку после верхней и нижней блефаропластики временно изменяется механика закрытия век, что может только усугубить проявления синдрома в послеоперационном периоде. Если в анамнезе у пациентов были жалобы на проявления ССГ или непереносимость контактных линз, то необходимо провести тест Ширмера, который помогает оценить количество слезного секрета. Наличие феномена Белла (глазной окулогирический рефлекс), проявляющегося в движении глаз вверх и наружу при попытке их закрыть, должно быть задокументировано [2, 26]. Феномен Белла не является противопоказанием для блефаропластики, но его присутствие должно нацелить хирурга на более консервативный оперативный подход. Плохо контролируемая артериальная гипертензия, нарушение свертываемости крови, а также прием некоторых лекарственных препаратов (антиагреганты/антикоагулянты) и травяных биологически активных добавок могут увеличить риск кровотечений и появления синяков в послеоперационном периоде [11]. Следует оценить функции мимической мускулатуры (электронейромиография, шкала Хауса — Бракманна) для исключения невропатии лицевого нерва. Крайне важно обращать внимание на пациентов, в анамнезе у которых — лазерная коррекция зрения (LASIK, Femto-LASIK, Smile и др.), поскольку у них может быть повышенный риск послеоперационного ССГ. Рекомендуется придерживаться выжидательной тактики в течение 6 мес. после лазерной коррекции зрения, чтобы восстановить нормальную чувствительность роговицы до оперативного вмешательства на веках [27]. Специалист должен обратить внимание на наличие в анамнезе аллергических реакций на глазах, травм верхней, средней и нижней части лица, предыдущие операции, включая онкологические, или любые предшествующие глазные процедуры.

Рекомендуется документировать все эстетические и функциональные жалобы пациента. При заполнении документации важно, чтобы пациент, находясь рядом с хирургом, смотрел в зеркало и указывал на то, что необходимо скорректировать [2, 13]. Далее хирург проводит анализ признаков старения и топографии периорбитальной области. Стандартизованные предоперационные фотографии делаются в 6 ракурсах, включая вид спереди, сбоку, три четверти и вид крупным планом. Фотографии закрытых в статичном положении глаз и открытых, с направленным взглядом вверх, помогают оценить избыток кожи на верхнем веке и количество орбитальной клетчатки на нижнем веке соответственно. На снимках часто визуализируются асимметрии, иногда не заметные при осмотре, особенно при блефароптозе, который становится более очевидным, когда пациент расслабляет взгляд перед камерой [26, 27]. Выявление степени блефароптоза имеет решающее значение, поскольку от этого зависит объем оперативного вмешательства.

Важно до операции проинформировать пациента о возрастных изменениях, требующих дополнительной коррекции: опущение бровей, мимические морщины на лбу, периорбитальной области и надпереносье [4].

Показания к блефаропластике делятся на функциональные (дерматохалязис, эпиблефарон с птозом ресниц, блефарохалязис, различные дефекты и др.) и эстетические (предъявляет сам пациент, показывает на себе) [11, 28, 29].

Методики при верхней и нижней блефаропластике являются стандартизированными. С учетом накопленного опыта врач-хирург может вносить «уникальные» дополнения

и модификации, и при большей эффективности они должны быть патентованы.

Послеоперационный период

В послеоперационный период пациенту необходимо строго следовать рекомендациям хирурга.

Такие послеоперационные осложнения блефаропластики, как гематома (экхимоз), асимметрия век, лагофтальм, блефароптоз, формирование эстетически неприемлемого рубца, длительное слезотечение, ССГ, инфекционные болезни переднего отрезка глаза (например, кератит и блефароконъюнктивит), частыми возбудителями которых являются коагулазоотрицательные стафилококки, *Staphylococcus aureus, Streptococcus pneumoniae, Haemophilus influenzae и Pseudomonas aeruginosa* и др., должны быть профилактированы или экстренно скорректированы — при их возникновении хирург обязан постараться максимально устранить их в целях достижения оптимального эстетического результата. Следует отметить, что ретробульбарная гематома является самым грозным осложнением блефаропластики и непременно должна быть предупреждена.

Что касается инфекционной этиологии, то возможно применение (без ожидания результатов посева на чувствительность) антибактериальных препаратов широкого спектра действия с быстрым бактерицидным эффектом [30]. Одним из таких препаратов, входящих в национальное руководство по лечению патологии переднего отрезка глаза [31], является офлоксацин, выпускаемый в виде двух лекарственных форм: в каплях и 0,3% глазной мази. Результаты исследований [32, 33] подтверждают актуальность его применения и высокую степень влияния на грамположительную и грамотрицательную флору. Присоединение бактериальной инфекции в послеоперационном периоде как возможное осложнение может замедлить заживление и вызвать грубое рубцевание ран. За счет оптимального уровня абсорбции через край века и фолликулы ресниц офлоксацин способен длительно сохранять высокую концентрацию в тканях в течение 24 ч. Как было показано в исследованиях на животных [33], офлоксацин (мазь) создает высокую концентрацию антибактериального вещества в тканях века. Интересно, что в проведенном исследовании фармакокинетика глазных капель левофлоксацина 1,5% и фармакокинетика офтальмологической мази офлоксацина 0,3% заметно различались: значение C_{max} офлоксацина в веках было выше, чем у левофлоксацина, и сохранялось на более высоком уровне в течение 24 ч [33]. Таким образом, офлоксацин может быть использован как препарат выбора для профилактики послеоперационных инфекционных осложнений блефаропластики.

Заключение

Блефаропластика — востребованное оперативное вмешательство, которое проводят пластические хирурги и офтальмохирурги, специализирующиеся на эстетической хирургии век. В связи с отсутствием стандартизированных критериев оценки результатов для верхней или нижней блефаропластики врач должен иметь определенные навыки и профессиональную подготовку, обладать художественным воображением и иметь хороший эстетический вкус для достижения гармонии черт лица пациента. Базовые знания истории искусства расширяют кругозор специалиста, помогают достичь максимального косметического баланса [34]. Сохранение естественной складки века и ее объема, грамотная, не чрезмерная резекция слоев тканей, с которыми работает хирург, определяют современную блефаропластику. Освоение вспомогательных методов, таких как кантопексия/кантопластика, и умение транспозировать окологлазничую жировую клетчатку помогают предотвратить послеоперационные осложнения и улучшить эстетические результаты.

Литература / References

1. Krastinova-Lolov D., Seknadje P., Franchi G., Jasinski M. Blepharoplasties esthetiques. Annales de chirurgie plastique esthetique. 2003;48:350–363. DOI: 10.1016/j.anplas.2003.09.002.
2. Fincher E.F., Moy R.L. Cosmetic blepharoplasty. Dermatol Clin. 2005;23(3):431–442. DOI: 10.1016/j.det.2005.05.002.
3. Alghoul M. Blepharoplasty: Anatomy, Planning, Techniques, and Safety. Aesthet Surg J. 2019;39(1):10–28. DOI: 10.1093/asj/sjy034.
4. Mack W.P. Blepharoplasty complications. Facial Plast Surg. 2012;28(3):273–287. DOI: 10.1055/s-0032-1312705.
5. Пшениснов К.П. Курс пластической хирургии. Ярославль: Изд-во ОАО «Рыбинский Дом печати»; 2010.
[Pshenisnov K.P. Plastic Surgery Course. Yaroslavl: JSC "Rybinsk printing house"; 2010 (in Russ.)].
6. Hester T.R. Jr., Douglas T., Szczerba S. Decreasing complications in lower lid and midface rejuvenation: the importance of orbital morphology, horizontal lower lid laxity, history of previous surgery, and minimizing trauma to the orbital septum: a critical review of 269 consecutive cases. Plast Reconstr Surg. 2009;123(3):1037–1049. DOI: 10.1097/PRS.0b013e318199f671.
7. Codner M.A., McCord C.D., Mejia J.D., Lalonde D. Upper and lower eyelid reconstruction. Plast Reconstr Surg. 2010;126(5):231e–245e. DOI: 10.1097/PRS.0b013e3181eff70e.
8. Jindal K., Sarcia M., Codner M.A. Functional considerations in aesthetic eyelid surgery. Plast Reconstr Surg. 2014;134(6):1154–1170. DOI: 10.1097/PRS.0000000000000748.
9. Hartstein M.E., Massry G.G., Holds J.B. et al. Pearls and Pitfalls in Cosmetic Oculoplastic Surgery. New York. NY: Springer; 2015.
10. Rohrich R.J., Arbique G.M., Wong C. et al. The anatomy of suborbicularis fat: implications for periorbital rejuvenation. Plast Reconstr Surg. 2009;124(3):946–951. DOI: 10.1097/PRS.0b013e3181b17b76.
11. Ramil M.E. Fat Grafting in Hollow Upper Eyelids and Volumetric Upper Blepharoplasty. Plast Reconstr Surg. 2017;140(5):889–897. DOI: 10.1097/PRS.0000000000003758.
12. Eftekhari K., Peng G.L., Landsberger H. et al. The Brow Fat Pad Suspension Suture: Safety Profile and Clinical Observations. Ophthalmic Plast Reconstr Surg. 2018;34(1):7–12. DOI: 10.1097/IOP.0000000000000831.
13. Biesman B.S. Blepharoplasty. Semin Cutan Med Surg. 1999;18(2):129–138. DOI: 10.1016/s1085-5629(99)80037-6.
14. Pessa J.E., Rohrich R.J. Facial Topography: Clinical Anatomy of the Face. Boca Raton. FL: CRC Press; 2012.
15. Cotofana S., Gotkin R.H., Frank K. et al. The Functional Anatomy of the Deep Facial Fat Compartments: A Detailed Imaging-Based Investigation. Plast Reconstr Surg. 2019;143(1):53–63. DOI: 10.1097/PRS.0000000000005080.
16. Tessier P. The conjunctival approach to the orbital floor and maxilla in congenital malformation and trauma. J Maxillofac Surg. 1973;1(1):3–8. DOI: 10.1016/s0301-0503(73)80005-0.
17. Hartstein M.E., Kikkawa D. How to avoid blepharoplasty complications. Oral Maxillofac Surg Clin North Am. 2009;21(1):31–41. DOI: 10.1016/j.coms.2008.10.006.
18. Фортыгина Ю.А., Коваленко Ю.А., Танцурова К.С., Попова М.Ю. Блефаропластика с точки зрения офтальмолога. Вестник совета молодых ученых и специалистов Челябинской области. 2016;3:95–98.
[Fortygina Yu.A., Kovalenko Yu.A., Tantsurova K.S., Popova M.Yu. Blepharoplasty from the point of view of an ophthalmologist. Bulletin of the Council of Young Scientists and Specialists of the Chelyabinsk Region. 2016;3:95–98 (in Russ.)].
19. Jawad B.A., Raggio B.S. Direct Brow Lift (Electronic resource.) URL: https://pubmed.ncbi.nlm.nih.gov/32644687/ (access date: 15.01.2022).
20. Cohen B.D., Reiffel A.J., Spinelli H.M. Browpexy through the upper lid (BUL): a new technique of lifting the brow with a standard blepharoplasty incision. Aesthet Surg J. 2011;31(2):163–169. DOI: 10.1177/1090820X10395009.
21. Alghoul M.S., Vaca E.E., Mioton L.M. Getting Good Results in Cosmetic Blepharoplasty. Plast Reconstr Surg. 2020;146(1):71e–82e. DOI: 10.1097/PRS.0000000000006953.
22. Vaca E.E., Bricker J.T., Helenowski I. et al. Identifying Aesthetically Appealing Upper Eyelid Topographic Proportions. Aesthet Surg J. 2019;39(8):824–834. DOI: 10.1093/asj/sjz014.
23. Rees T.D. The surgery of aesthetics: a modern dilemma. Aesthetic Plast Surg. 1991;15(2):99–104. DOI: 10.1007/BF02273841.
24. Pacella S.J., Codner M.A. Minor complications after blepharoplasty: dry eyes, chemosis, granulomas, ptosis, and scleral show. Plast Reconstr Surg. 2010;125(2):709–718. DOI: 10.1097/PRS.0b013e3181c830c7.

25. Prischmann J., Sufyan A., Ting J.Y. et al. Dry eye symptoms and chemosis following blepharoplasty: a 10-year retrospective review of 892 cases in a single-surgeon series. JAMA Facial Plast Surg. 2013;15(1):39–46. DOI: 10.1001/2013.jamafacial.1.
26. Wong C.H., Hsieh M.K.H., Mendelson B. The tear trough ligament: anatomical basis for the tear trough deformity. Plast Reconstr Surg. 2012;129(6):1392–1402. DOI: 10.1097/PRS.0b013e31824ecd77.
27. Stern C.S., Schreiber J.E., Surek C.C. et al. Three-Dimensional Topographic Surface Changes in Response to Compartmental Volumization of the Medial Cheek: Defining a Malar Augmentation Zone. Plast Reconstr Surg. 2016;137(5):1401–1408. DOI: 10.1097/PRS.0000000000002066.
28. Leather B.B. Blepharoplasty. In: Oculoplastic Surgery. London, UK: Informa Healthcare; 2011310–345.
29. Pepper J.P., Moyer J.S. Upper blepharoplasty: the aesthetic ideal. Clin Plast Surg. 2013;40(1):133–138. DOI: 10.1016/j.cps.2012.07.001.
30. Lin A., Rhee M.K., Akpek E.K. et al. American Academy of Ophthalmology Preferred Practice Pattern Cornea and External Disease Panel. Bacterial Keratitis Preferred Practice Pattern®. Ophthalmology. 2019;126(1):P1–P55. DOI: 10.1016/j.ophtha.2018.10.018.
31. Аветисов С.Э. Офтальмология. Национальное руководство. М.: ГЭОТАР-Медиа; 2019.
[Avetisov S.E. Ophthalmology. National leadership. M.: GEOTAR-Media; 2019 (in Russ.)].
32. Thomas R.K., Melton R., Asbell P.A. Antibiotic resistance among ocular pathogens: current trends from the ARMOR surveillance study (2009–2016). Clin Optom (Auckl). 2019;11:15–26. DOI: 10.2147/OPTO.S189115.
33. Sakai T., Shinno K., Kurata M., Kawamura A. Pharmacokinetics of Azithromycin, Levofloxacin, and Ofloxacin in Rabbit Extraocular Tissues After Ophthalmic Administration. Ophthalmol Ther. 2019;8(4):511–517. DOI: 10.1007/s40123-019-00205-0.
34. Казанцев А.Д., Казанцева Э.П. Применение современной электронной обучающей программы «Блефаропластика» в процессе освоения хирургического и офтальмологического модулей (Электронный ресурс.) URL: https://science-education.ru/ru/article/view?id=30711 (дата обращения: 10.01.2022).
[Kazantsev A.D., Kazantseva E.P. Use of modern electronic training program "Blepharoplasty" in the process of studying the surgical and ophthalmological module (Electronic resource.) URL: https://science-education.ru/ru/article/view?id=30711 (access date: 10.01.2022) (in Russ.)].

СВЕДЕНИЯ ОБ АВТОРАХ:

Казанцев Александр Дмитриевич — *ординатор кафедры пластической и челюстно-лицевой хирургии ФГБОУ ДПО РМАНПО Минздрава России; 125993, Россия, г. Москва, ул. Баррикадная, д. 2/1; ORCID iD 0000-0003-1238-1990.*
Казанцева Эльвира Павловна — *ординатор кафедры офтальмологии ФГБОУ ДПО РМАНПО Минздрава России; 125993, Россия, г. Москва, ул. Баррикадная, д. 2/1; ORCID iD 0000-0002-9752-3494.*
Алексеев Игорь Борисович — *д.м.н., профессор кафедры офтальмологии ФГБОУ ДПО РМАНПО Минздрава России; 125993, Россия, г. Москва, ул. Баррикадная, д. 2/1; ORCID iD 0000-0002-4506-4986.*
Контактная информация: *Казанцев Александр Дмитриевич, e-mail: alex_nordsbk@inbox.ru.*
Прозрачность финансовой деятельности: *никто из авторов не имеет финансовой заинтересованности в представленных материалах или методах.*
Конфликт интересов *отсутствует.*
Статья поступила*: 13.02.2022.*
Поступила **после рецензирования***: 11.03.2022.*
Принята в печать*: 05.04.2022.*

ABOUT THE AUTHORS:

Aleksandr D. Kazantsev — *resident of the Department of Plastic and Maxillofacial Surgery, Russian Medical Academy of Continuous Professional Education; 2/1, Barrikadnaya str., Moscow, 125993, Russian Federation; ORCID iD 0000-0003-1238-1990.*
Elvira P. Kazantseva — *resident of the Department of Ophthalmology, Russian Medical Academy of Continuous Professional Education; 2/1, Barrikadnaya str., Moscow, 125993, Russian Federation; ORCID iD 0000-0002-9752-3494.*
Igor B. Alekseev — *Dr. Sc. (Med.), professor of the Department of Ophthalmology, Russian Medical Academy of Continuous Professional Education; 2/1, Barrikadnaya str., Moscow, 125993, Russian Federation; ORCID iD 0000-0002-4506-4986.*
Contact information: *Aleksandr D. Kazantsev, e-mail: alex_nordsbk@inbox.ru.*
Financial Disclosure: *no authors have a financial or property interest in any material or method mentioned.*
There is no **conflict of interests**.
Received *13.02.2022.*
Revised *11.03.2022.*
Accepted *05.04.2022.*

DOI: 10.32364/2311-7729-2022-22-2-132-136

Офтальмологические изменения после сочетанной трансплантации почки и поджелудочной железы

И.В. Воробьева[1], Е.В. Булава[1], Л.К. Мошетова[1], А.В. Пинчук[2–4]

[1]ФГБОУ ДПО РМАНПО Минздрава России, Москва, Россия
[2]ГБУЗ «НИИ СП им. Н.В. Склифосовского ДЗМ», Москва, Россия
[3]ФГБОУ ВО МГМСУ им. А.И. Евдокимова Минздрава России, Москва, Россия
[4]ГБУ «НИИОЗММ ДЗМ», Москва, Россия

РЕЗЮМЕ

Сахарный диабет (СД) 1 типа является одним из наиболее распространенных хронических заболеваний у людей молодого возраста. Одно из наиболее грозных осложнений СД 1 типа — диабетическая нефропатия, которая в 80% случаев прогрессирует до терминальной стадии хронической почечной недостаточности в течение 10–15 лет. Сочетанная трансплантация почки и поджелудочной железы может избавить пациента как от инсулинотерапии, так и от диализа, предупреждая дальнейшее прогрессирование диабетических осложнений. Нормализация углеводного обмена и купирование уремии на фоне пересадки поджелудочной железы и почки может оказать благоприятное влияние на структуры глаза. В обзоре представлены результаты исследований, посвященных изучению особенностей изменений структур глаза в посттрансплантационном периоде. Установлено, что после сочетанной трансплантации почки и поджелудочной железы наблюдается улучшение периферической микроциркуляции бульбарной конъюнктивы и иннервации роговицы. В большинстве работ у пациентов, перенесших пересадку почки и поджелудочной железы, отмечены стабилизация процесса и улучшение течения диабетической ретинопатии, проявляющиеся снижением активной сосудистой пролиферации, потребности в проведении лазерной коагуляции сетчатки и витрэктомии. В то же время имеются исследования, которые не выявили отличий морфофункционального состояния сетчатки в до- и послеоперационном периоде сочетанной трансплантации почки и поджелудочной железы. Не решена проблема увеличения числа пациентов с катарактой среди реципиентов почки и поджелудочной железы на фоне иммуносупрессивной терапии.

Ключевые слова: *сахарный диабет 1 типа, трансплантация почки, трансплантация поджелудочной железы, сочетанная трансплантация почки и поджелудочной железы, диабетическая ретинопатия, диабетический макулярный отек.*

Для цитирования: *Воробьева И.В., Булава Е.В., Мошетова Л.К., Пинчук А.В. Офтальмологические изменения после сочетанной трансплантации почки и поджелудочной железы. Клиническая офтальмология. 2022;22(2):132–136. DOI: 10.32364/2311-7729-2022-22-2-132-136.*

Ocular changes after simultaneous kidney-pancreas transplant

I.V. Vorobyeva[1], E.V. Bulava[1], L.K. Moshetova[1], A.V. Pinchuk[2–4]

[1]Russian Medical Academy of Continuous Professional Education, Moscow, Russian Federation
[2]N.V. Sklifosovskiy Research Institute for Emergency Medical Aid, Moscow, Russian Federation
[3]A.I. Yevdokimov Moscow University of Medicine & Dentistry, Moscow, Russian Federation
[4]Research Institute of Public Health Organization and Medical Management, Moscow, Russian Federation

ABSTRACT

Type 1 diabetes (T1D) is one of the most common chronic diseases in young individuals. Diabetic nephropathy, being one of the most dangerous complications of T1D, progresses to end-stage renal disease within 10–15 years in 80%. The simultaneous kidney-pancreas transplant prevents insulin therapy and dialysis, thereby avoiding further progression of complications of diabetes. Normalization of carbohydrate metabolism and resolving of uremia after simultaneous kidney-pancreas transplant are beneficial for ocular structures. This article reviews studies on the pattern of changes in ocular structures in the post-transplant period. The procedure improves peripheral microcirculation of the bulbar conjunctiva and corneal innervation. Most studies demonstrate stabilization and improvement of the course of diabetic retinopathy as illustrated by the reduction in active vascular proliferation, need for retinal laser photocoagulation and vitrectomy. Meanwhile, some studies failed to reveal any differences in the morphological functional status of the retina in the pre- and postoperative periods. An increase in cataract rate among simultaneous kidney-pancreas transplant recipients receiving immunosuppressant therapy remains a challenge.

Keywords: *type 1 diabetes, kidney transplant, pancreas transplant, simultaneous kidney-pancreas transplant, diabetic retinopathy, diabetic macular edema.*

For citation: *Vorobyeva I.V., Bulava E.V., Moshetova L.K., Pinchuk A.V. Ocular changes after simultaneous kidney-pancreas transplant. Russian Journal of Clinical Ophthalmology. 2022;22(2):132–136 (in Russ.). DOI: 10.32364/2311-7729-2022-22-2-132-136.*

Введение

Сахарный диабет (СД) 1 типа является одним из наиболее распространенных хронических заболеваний у людей молодого возраста, которое развивается на фоне аутоиммунного разрушения β-клеток поджелудочной железы и характеризуется развитием абсолютной инсулиновой недостаточности [1]. По данным Федерального регистра сахарного диабета, число больных СД 1 типа в РФ на конец 2020 г. составило около 265,4 тыс. [2]. Неуклонное прогрессирование аутоиммунного поражения β-клеток поджелудочной железы при СД 1 типа приводит к серьезным долгосрочным осложнениям. К ним относят микрососудистые поражения, проявляющиеся в виде ретинопатии, нейропатии и нефропатии, а также макрососудистую патологию, затрагивающую ЦНС и сердечно-сосудистую систему [3, 4]. Эти осложнения напрямую связаны с гипергликемией, развивающейся на фоне абсолютной инсулиновой недостаточности. По этой причине смертность пациентов с СД 1 типа от вторичных диабетических осложнений остается высокой, составляя около 13% после 20 лет течения заболевания [5].

Одним из наиболее грозных осложнений СД 1 типа является диабетическая нефропатия (ДН) [6]. На ранних стадиях она проявляется микроальбуминурией с последующим прогрессированием до протеинурии. При СД 1 типа 80% случаев нефропатии прогрессирует до терминальной стадии хронической почечной недостаточности (ТХПН) в течение 10–15 лет [7]. Пациенты с развившейся ТХПН нуждаются в заместительной терапии, такой как перитонеальный диализ, гемодиализ и трансплантация почки [8].

Исследование по контролю и осложнениям диабета (The Diabetes Control and Complication Trial) показало, что жесткий контроль гликемии, достигнутый с помощью интенсивной инсулинотерапии, замедляет прогрессирование СД 1 типа и снижает риск развития микро- и макрососудистых осложнений [9]. Несмотря на использование инсулинотерапии, экзогенное поступление инсулина не может обеспечить нормальный и стабильный уровень глюкозы так эффективно, как функционирующая поджелудочная железа [10]. Таким образом, аллогенная трансплантация поджелудочной железы была разработана для достижения физиологической нормогликемии. В свою очередь комбинация трансплантации поджелудочной железы и почки избавляет пациента как от инсулинотерапии, так и от необходимости в проведении диализа, предупреждая дальнейшее прогрессирование диабетических осложнений [11].

Показания к проведению сочетанной трансплантации почки и поджелудочной железы

Первая сочетанная трансплантация почки и поджелудочной железы (СТПиПЖ) была проведена в 1966 г. W. Kelly и R. Lillehei в Университете Миннесоты (США) пациенту с ТХПН, развившейся на фоне ДН [12]. Сначала подобные операции проводились очень редко и процент выживаемости пациентов в посттрансплантационном периоде оставался очень низким. Однако с введением в клиническую практику циклоспорина и улучшением хирургических подходов в 1980-х годах выживаемость трансплантатов выросла более чем на 70% [13].

На данный момент уже довольно четко определены показания к проведению СТПиПЖ. Ими являются следующие состояния: декомпенсированное течение СД 1 типа с некорригируемой гипергликемией и частыми кетоацидотическими состояниями; СД 1 типа с периферической нейропатией в сочетании с ишемическими нарушениями (диабетическая стопа без инфекционных осложнений, хроническая артериальная недостаточность нижних конечностей); СД 1 типа, осложненный диабетическим гломерулосклерозом; СД 1 типа, осложненный препролиферативной ретинопатией [14–16].

Влияние СТПиПЖ на состояние структур глаза

Сосудистая сеть бульбарной конъюнктивы может быть уникальным местом для изучения микроциркуляторных изменений у пациентов с СД. С появлением компьютерной прижизненной микроскопии стало известно, что типичные морфологические и функциональные диабетические аномалии сосудов, наблюдаемые в периферическом кровотоке, также присущи и сосудистому руслу конъюнктивы. Бульбарная конъюнктива доступна для легкого и неинвазивного исследования. Кроме того, в отличие от диабетической сетчатки, бульбарная конъюнктива не подвергается лазерному воздействию и, соответственно, не имеет ишемических изменений, связанных с этим методом лечения. Ряд исследований продемонстрировали улучшение морфологических и гемодинамических показателей при микроангиопатии, выявленных с помощью компьютерной микроскопии сосудистого русла бульбарной конъюнктивы в течение первого года после СТПиПЖ, которое проявлялось уменьшением диаметра венул, повышением плотности и перфузии артериол [17, 18], что, в свою очередь, может отражать улучшение не только гемодинамики глаза, но и периферического кровотока в других органах.

Одним из проявлений периферической нейропатии, возникающей у больных СД, является уменьшение плотности нервных волокон роговицы, характеризующееся снижением корнеальной чувствительности. При помощи конфокальной микроскопии удалось доказать улучшение иннервации роговицы за счет увеличения плотности и длины нервных волокон роговицы в посттрансплантационном периоде СТПиПЖ по сравнению с данными осмотра до операции [19–21].

Катаракта, являющаяся одной из ведущих причин слепоты во всем мире [22], довольно часто встречается среди пациентов с СД 1 типа. Помутнения хрусталика у диабетических реципиентов развиваются на фоне длительной предшествующей гипергликемии и послеоперационной пожизненной иммуносупрессивной терапии [23]. В исследовании R.P. Pai et al. [24] распространенность катаракты у пациентов с СД 1 типа после СТПиПЖ в течение 6 лет выросла с 40% до 78%. Причем около половины случаев приходилось на заднекапсулярные помутнения хрусталика.

Большинство исследований по изучению течения диабетической ретинопатии (ДР) в посттрансплантационном периоде после СТПиПЖ показали благоприятное влияние трансплантации на морфофункциональное состояние сетчатки, заключающееся в стабилизации процесса или даже улучшении состояния в послеоперационном периоде [25–31].

P.S. Zehr et al. [25] изучили влияние успешной СТПиПЖ (отсутствие отторжения трансплантатов, нормальное функционирование трансплантатов — достижение нормогликемии и купирование уремического синдрома)

на зрительные функции и состояние сетчатки 18 пациентов с СД 1 типа и пролиферативной ДР (ПДР). Офтальмологическое наблюдение пациентов проводилось в течение посттрансплантационного периода (от 1 года до 6 лет). Анализ результатов показал, что ДР стабилизировалась после трансплантации в 12 (66%) случаях. Пролиферативные изменения сетчатки прогрессировали у 4 (22%) пациентов, что послужило причиной рецидива гемофтальма и развития слепоты.

Аналогичное исследование с бóльшим количеством пациентов (n=46) провели V.C. Chow et al. [26]. Регулярные офтальмологические осмотры реципиентов проводились в течение 10 лет после операции. Базовое офтальмологическое обследование выполнялось в среднем за 8 мес. до операции, а после операции — с переменными интервалами от 6 до 24 мес. После исключения из исследования слепых глаз до СТПиПЖ в 5,1% случаев ДР отсутствовала, в 12,3% отмечалась непролиферативная ДР (НПДР) и 82,6% приходилось на ПДР. Большинству (83%) пациентов перед трансплантацией проводилась фокальная или панретинальная лазерная коагуляция сетчатки. После трансплантации потребность в лазерном лечении снизилась до 10%. В 2% случаев после СТПиПЖ развился диабетический макулярный отек (ДМО), который разрешился самостоятельно. За весь период наблюдения ДР оставалась стабильной у большинства (76%) пациентов. У небольшого числа пациентов (14%) наблюдалось улучшение состояния сетчатки и остроты зрения.

R. Koznarová et al. [27] провели офтальмологическую оценку пациентов с СД 1 типа после успешной СТПиПЖ и пациентов с неуспешной СТПиПЖ с отторжением почечного трансплантата, которым дополнительно потребовалась изолированная трансплантация почки. Офтальмологическое обследование проводили не менее чем за 1 год до трансплантации и в течение 3 лет после трансплантации. Офтальмоскопическая картина по окончании наблюдения улучшилась, не изменилась или ухудшилась в группе с успешной СТПиПЖ в 21,3, 61,7 и 17,0% случаев соответственно. Соответствующие показатели были хуже в группе с неуспешной СТПиПЖ (6,1, 48,8 и 45,1%). Потребность в лазерной коагуляции сетчатки была значительно ниже ($p<0,001$) у пациентов из группы с успешной СТПиПЖ (31%), чем в группе пациентов с отторжением почечного трансплантата (58%).

I.A. Pearce et al. [28] в течение 5 лет вели наблюдение за пациентами, перенесшими СТПиПЖ. У половины пациентов до сочетанной трансплантации наблюдалось нестабильное течение ДР, требовавшее применения лазерной коагуляции сетчатки, проведения антиангиогенной терапии и витрэктомии. В посттрансплантационном периоде у 89% пациентов с нестабильной ДР наблюдалась стабилизация процесса в среднем в течение 2 лет наблюдения. Дополнительная лазерная коагуляция сетчатки потребовалась только в 1 случае.

В исследовании R. Giannarelli et al. [29] перед СТПиПЖ у 25% пациентов была диагностирована НПДР, а у 75% пациентов — ПДР. В послеоперационном периоде в группе пациентов с НПДР у 41,7% обследованных наблюдалось улучшение ретинопатии, проявляющееся снижением числа интраретинальных кровоизлияний и твердых экссудатов сетчатки, у 25% пациентов не было никаких изменений на глазном дне, а у 33,3% пациентов наблюдалось прогрессирование ДР. В группе пациентов с ПДР в 97% случаев наблюдалось стабильное течение ретинопатии, в 3% случаев отмечалось ухудшение картины глазного дна в виде активной пролиферации, преретинальных кровоизлияний и гемофтальма.

K.E. Shipman et al. [30] сообщили о 2 пациентах с ПДР, у которых успешная СТПиПЖ обеспечила повышение остроты зрения в посттрансплантационном периоде с 0,1 до 0,5 и с 0,3 до 0,5.

В работе А.М. Глазуновой и соавт. [31] была проведена ретроспективная оценка влияния успешной СТПиПЖ на динамику проявлений поздних осложнений СД 1 типа, в том числе и ДР, у 16 пациентов. Срок наблюдения за реципиентами составил от 6 до 48 мес. До трансплантации у всех пациентов была диагностирована ПДР, требовавшая неоднократного проведения лазерной коагуляции сетчатки. В посттрансплантационном периоде в 37,5% случаев была отмечена необходимость проведения витрэктомии и дополнительных сеансов лазерного лечения, у 81,25% пациентов была впервые диагностирована катаракта, у 25% — вторичная катаракта, у 25% — глаукома, у 12,5% — ДМО. В целом авторы пришли к выводу об относительно стабильном течении ДР в послеоперационном периоде у большинства пациентов, что согласуется с вышеупомянутыми работами.

Несмотря на представленные данные о благоприятном влиянии СТПиПЖ на морфофункциональное состояние сетчатки, имеется ряд работ, в которых не выявлено существенных изменений со стороны картины глазного дна и зрительных функций после СТПиПЖ [32–34]. Так, F. Bandello et al. [32] в своем исследовании, посвященном влиянию нормогликемии на ДР, обследовали больных с диабетической уремией, перенесших СТПиПЖ, и больных с уремией, которым была проведена только изолированная трансплантация почки, и не выявили существенных различий в состоянии глазного дна пациентов обеих групп. Аналогичные результаты в своем отчете отразили Q. Wang et al. [33]. Авторы оценили состояние сетчатки у пациентов, перенесших СТПиПЖ (n=51), и пациентов, перенесших изолированную трансплантацию почки (n=21) в до- и послеоперационном периоде. Различия между группами до и после трансплантации не были значительными. Острота зрения в обеих группах не изменилась. Не было различий между группами в наличии и степени выраженности интраретинальных кровоизлияний, микроаневризм, интраретинальных микрососудистых аномалий, количестве твердых и мягких экссудатов исходно и в послеоперационном периоде. Частота ПДР и ДМО у пациентов после СТПиПЖ была аналогична таковой в группе пациентов, которым была выполнена изолированная трансплантация почки.

B. Voglova et al. [34] в течение 1 года посттрансплантационного периода наблюдали за состоянием сетчатки у реципиентов поджелудочной железы и почки. В 37% случаев наблюдалось ухудшение ДР, выражающееся в повторной потребности в лазерной коагуляции сетчатки, новых случаях сосудистой пролиферации, развитии ДМО, ухудшении остроты зрения и развитии слепоты. У 62,8% пациентов течение ДР было стабильным, а у 26% пациентов наблюдалось значительное улучшение остроты зрения. Сравнительный анализ возможных факторов, негативно влияющих на течение ретинопатии (возраст, продолжительность СД, уровень гликированного гемоглобина в до- и послеоперационном периоде, недавняя панретинальная лазерная

коагуляция сетчатки в предоперационном периоде), между реципиентами, у которых наблюдалось прогрессирование ретинопатии в посттрансплантационном периоде, и реципиентами, у которых отмечалось стабильное течение заболевания, не выявил достоверных отличий между группами. В связи с этим авторы пришли к выводу, что посттрансплантационное течение ДР зависит от ее предшествующей долгосрочной эволюции, а не от нормализации углеводного обмена после СТПиПЖ.

Заключение

В связи с ограниченным количеством СТПиПЖ, связанным с тяжестью интра- и послеоперационных осложнений и острым вопросом донорства органов, работы по оценке состояния глаз после СТПиПЖ немногочисленны, противоречивы и датируются концом прошлого и началом нынешнего столетий. Современные офтальмологические (ОКТ-ангиография, фундус-микропериметрия и др.) и иммунологические (определение иммунологических биомаркеров патогенеза офтальмологических заболеваний в средах глаза) методы исследования могут дать более четкое представление о состоянии органа зрения у реципиентов почки и поджелудочной железы, а также позволят сформулировать критерии прогноза течения офтальмопатологии в посттрансплантационном периоде.

Литература / References

1. Patterson C.C., Karuranga S., Salpea P. et al. Worldwide estimates of incidence, prevalence and mortality of type 1 diabetes in children and adolescents: Results from the International Diabetes Federation Diabetes Atlas, 9th edition. Diabetes Res Clin Pract. 2019;157:107842. DOI: 10.1016/j.diabres.2019.107842.
2. Дедов И.И., Шестакова М.В., Викулова О.К. и др. Эпидемиологические характеристики сахарного диабета в Российской Федерации: клинико-статистический анализ по данным регистра сахарного диабета на 01.01.2021. Сахарный диабет. 2021;24(3):204–221. DOI: 10.14341/DM12759.
[Dedov I.I., Shestakova M.V., Vikulova O.K. et al. Epidemiological characteristics of diabetes mellitus in the Russian Federation: clinical and statistical analysis according to the Federal diabetes register data of 01.01.2021. Diabetes Mellitus. 2021;24(3):204–221 (in Russ.)]. DOI: 10.14341/DM12759.
3. Barrett E.J., Liu Z., Khamaisi M. et al. Diabetic Microvascular Disease: An Endocrine Society Scientific Statement. J Clin Endocrinol Metab. 2017;102(12):4343–4410. DOI: 10.1210/jc.2017-01922.
4. Bjornstad P., Donaghue K.C., Maahs D.M. Macrovascular disease and risk factors in youth with type 1 diabetes: time to be more attentive to treatment? Lancet Diabetes Endocrinol. 2018;6(10):809–820. DOI: 10.1016/S2213-8587(18)30035-4.
5. Htay T., Soe K., Lopez-Perez A. et al. Mortality and Cardiovascular Disease in Type 1 and Type 2 Diabetes. Curr Cardiol Rep. 2019;21(6):45. DOI: 10.1007/s11886-019-1133-9.
6. Krolewski A.S., Skupien J., Rossing P. et al. Fast renal decline to end-stage renal disease: an unrecognized feature of nephropathy in diabetes. Kidney Int. 2017;91(6):1300–1311. DOI: 10.1016/j.kint.2016.10.046.
7. Radcliffe N.J., Seah J.M., Clarke M. et al. Clinical predictive factors in diabetic kidney disease progression. J Diabetes Investig. 2017;8(1):6–18. DOI: 10.1111/jdi.12533.
8. Alvarez G., Chrusch C., Hulme T. et al. Renal replacement therapy: a practical update. Can J Anaesth. 2019;66(5):593–604. DOI: 10.1007/s12630-019-01306-x.
9. Nathan D.M.; DCCT/EDIC Research Group. The diabetes control and complications trial/epidemiology of diabetes interventions and complications study at 30 years: overview. Diabetes Care. 2014;37(1):9–16. DOI: 10.2337/dc13-2112.
10. Pickup J.C. Is insulin pump therapy effective in Type 1 diabetes? Diabet Med. 2019;36(3):269–278. DOI: 10.1111/dme.13793.
11. Tavakoli A., Liong S. Pancreatic transplant in diabetes. Adv Exp Med Biol. 2012;771:420–437. DOI: 10.1007/978-1-4614-5441-0_30.
12. Kelly W.D., Lillehei R.C., Merkel F.K. et al. Allotransplantation of the pancreas and duodenum along with the kidney in diabetic nephropathy. Surgery. 1967;61(6):827–837. PMID: 5338113.
13. Allison T.L. Immunosuppressive Therapy in Transplantation. Nurs Clin North Am. 2016;51(1):107–120. DOI: 10.1016/j.cnur.2015.10.008.
14. Perosa M., Boggi U., Cantarovich D. et al. Pancreas transplantation outside the USA: an update. Curr Opin Organ Transplant. 2011;16(1):135–141. DOI: 10.1097/MOT.0b013e3283424ccc.
15. Samoylova M.L., Borle D., Ravindra K.V. Pancreas Transplantation: Indications, Techniques, and Outcomes. Surg Clin North Am. 2019;99(1):87–101. DOI: 10.1016/j.suc.2018.09.007.
16. Regmi S., Rattanavich R., Villicana R. Kidney and pancreas transplant candidacy. Curr Opin Organ Transplant. 2021;26(1):62–68. DOI: 10.1097/MOT.0000000000000843.
17. Agemy S.A., Scripsema N.K., Shah C.M. et al. Retinal vascular perfusion density mapping using optical coherence tomography angiography in normals and diabetic retinopathy patients. Retina. 2015;35(11):2353–2363. DOI: 10.1097/IAE.0000000000000862.
18. Nesper P.L., Roberts P.K., Onishi A.C. et al. Quantifying microvascular abnormalities with increasing severity of diabetic retinopathy using optical coherence tomography angiography. Invest Ophthalmol Vis Sci. 2017;58(6):307–315. DOI: 10.1167/iovs.17-21787.
19. Vujosevic S., Bottega E., Casciano M. et al. Microperimetry and fundus autofluorescence in diabetic macular edema: subthreshold micropulse diode laser versus modified early treatment diabetic retinopathy study laser photocoagulation. Retina. 2010;30(6):908–916. DOI: 10.1097/IAE.0b013e3181c96986.
20. Boned-Murillo A., Diaz-Barreda M.D., Ferreras A. et al. Structural and functional findings in patients with moderate diabetic retinopathy. Graefes Arch Clin Exp Ophthalmol. 2021;259(12):3625–3635. DOI: 10.1007/s00417-021-05277-y.
21. Cheung A.T., Chen P.C., Leshchinsky T.V. et al. Improvement in conjunctival microangiopathy after simultaneous pancreas-kidney transplants. Transplant Proc. 1997;29(1–2):660–661. DOI: 10.1016/s0041-1345(96)00387-9.
22. Liu Y.C., Wilkins M., Kim T. Cataracts. Lancet. 2017;390(10094):600–612. DOI: 10.1016/S0140-6736(17)30544-5.
23. Ang M.J., Afshari N.A. Cataract and systemic disease: A review. Clin Exp Ophthalmol. 2021;49(2):118–127. DOI: 10.1111/ceo.13892.
24. Pai R.P., Mitchell P., Chow V.C. et al. Posttransplant cataract: lessons from kidney-pancreas transplantation. Transplantation. 2000;69(6):1108–1114. DOI: 10.1097/00007890-200003270-00015.
25. Zech J.C., Trepsat D., Gain-Gueugnon M. et al. Ophthalmological follow-up of type 1 (insulin-dependent) diabetic patients after kidney and pancreas transplantation. Diabetologia. 1991;34(1):89–91. DOI: 10.1007/BF00587628.
26. Chow V.C., Pai R.P., Chapman J.R. et al. Diabetic retinopathy after combined kidney-pancreas transplantation. Clinical Transplantation. 1999;13(4):356–362. DOI: 10.1034/j.1399-0012.1999.130413.x.
27. Koznarová R., Saudek F., Sosna T. et al. Beneficial effect of pancreas and kidney transplantation on advanced diabetic retinopathy. Cell Transplantation. 2000;9(6):903–908. DOI: 10.1177/096368970000900617.
28. Pearce I.A., Ilango B., Sells R.A. et al. Stabilisation of diabetic retinopathy following simultaneous pancreas and kidney transplant. Br J Ophthalmol. 2000;84(7):736–740. DOI: 10.1136/bjo.84.7.736.
29. Giannarelli R., Coppelli A., Sartini M. et al. Effects of pancreas-kidney transplantation on diabetic retinopathy. Transpl Int. 2005;18(5):619–622. DOI: 10.1111/j.1432-2277.2005.00108.x.
30. Shipman K.E., Patel C.K. The effect of combined renal and pancreatic transplantation on diabetic retinopathy. Clin Ophthalmol. 2009;3:531–535. DOI: 10.2147/opth.s7141.
31. Глазунова А.М., Арутюнова М.С., Тарасов Е.В. и др. Влияние сочетанной трансплантации почки и поджелудочной железы на динамику поздних осложнений у больных сахарным диабетом 1 типа. Сахарный диабет. 2015;18(2):69–78. DOI: 10.14341/DM2015269-78.
[Glazunova A.M., Arutyunova M.S., Tarasov E.V. et al. Late Diabetic Complications in Patients with Type 1 Diabetes who Received Simultaneous Pancreas-Kidney Transplantation. Diabetes mellitus. 2015;18(2):69–78 (in Russ.)]. DOI: 10.14341/DM2015269-78.
32. Bandello F., Vigano C., Secchi A. et al. Effect of pancreas transplantation on diabetic retinopathy: a 20-case report. Diabetologia. 1991;34(1):92–94. DOI: 10.1007/BF00587629.
33. Wang Q., Klein R., Moss S.E. et al. The influence of combined kidney-pancreas transplantation on the progression of diabetic retinopathy. A case series. Ophthalmology. 1994;101(6):1071–1076. DOI: 10.1016/s0161-6420(94)31216-4.
34. Voglová B., Hladíková Z., Nemétová L. et al. Early worsening of diabetic retinopathy after simultaneous pancreas and kidney transplantation — Myth or reality? Am J Transplant. 2020;20(10):2832–2841. DOI: 10.1111/ajt.15924.

СВЕДЕНИЯ ОБ АВТОРАХ:

Воробьева Ирина Витальевна — *д.м.н., профессор кафедры офтальмологии ФГБОУ ДПО РМАНПО Минздрава России; 123995, Россия, г. Москва, ул. Баррикадная, д. 2/1; ORCID iD 0000-0003-2707-8417.*

Булава Евгений Валерьевич — *аспирант кафедры офтальмологии ФГБОУ ДПО РМАНПО Минздрава России; 123995, Россия, г. Москва, ул. Баррикадная, д. 2/1; ORCID iD 0000-0002-7201-3885.*

Мошетова Лариса Константиновна — *академик РАН, д.м.н., профессор, заведующая кафедрой офтальмологии, президент ФГБОУ ДПО РМАНПО Минздрава России; 123995, Россия, г. Москва, ул. Баррикадная, д. 2/1; ORCID iD 0000-0002-5899-2714.*

Пинчук Алексей Валерьевич — *д.м.н., заведующий научным отделением трансплантации почки и поджелудочной железы ГБУЗ «НИИ СП им. Н.В. Склифосовского ДЗМ»; 129090, Россия, г. Москва, Большая Сухаревская пл., д. 3; доцент кафедры трансплантологии и искусственных органов ФГБОУ ВО МГМСУ им. А.И. Евдокимова Минздрава России; 127473, Россия, г. Москва, ул. Делегатская, д. 20, стр. 1; заведующий организационно-методическим отделом по трансплантологии ГБУ «НИИОЗММ ДЗМ»; 115088, Россия, г. Москва, ул. Шарикоподшипниковская, д. 9; ORCID iD 0000-0001-9019-9567.*
Контактная информация: *Воробьева Ирина Витальевна, e-mail: irina.docent2000@mail.ru.*
Прозрачность финансовой деятельности: *никто из авторов не имеет финансовой заинтересованности в представленных материалах или методах.*
Конфликт интересов *отсутствует.*
Статья поступила *01.02.2022.*
Поступила **после рецензирования** *25.02.2022.*
Принята в печать *24.03.2022.*

ABOUT THE AUTHORS:
Irina V. Vorobyeva — *Dr. Sci. (Med.), professor of the Department of Ophthalmology, Russian Medical Academy of Continuous Professional Education; 2/1, Barrikadnaya str., Moscow, 125993, Russian Federation; ORCID iD 0000-0003-2707-8417.*
Evgeniy V. Bulava — *postgraduate student of the Department of Ophthalmology, Russian Medical Academy of Continuous Professional Education; 2/1, Barrikadnaya str., Moscow, 125993, Russian Federation; ORCID iD 0000-0002-7201-3885.*
Larisa K. Moshetova — *Dr. Sc. (Med.), Professor, Full-Member of the Russian Academy of Sciences, Honored Doctor of Russian Federation, Head of the Department of Ophthalmology. President of the Russian Medical Academy of Continuous Professional Education; Russian Medical Academy of Continuous Professional Education; 2/1, Barrikadnaya str., Moscow, 125993, Russian Federation; ORCID iD 0000-0001-5081-414X.*
Aleksey V. Pinchuk — *Dr. Sc. (Med.), Head of the Scientific Department of Simultaneous Kidney-Pancreas Transplant, N.V. Sklifosovskiy Research Institute for Emergency Medical Aid; 3, Bolshaya Sukharevskaya Square, Moscow, 129090, Russian Federation; associate professor of the Department of Transplantation and Artificial Organs, A.I. Yevdokimov Moscow University of Medicine & Dentistry; 20/1, Delegatskaya str., Moscow, 127473, Russian Federation; Head of the Organizational Methodical Division on Transplantation, Research Institute of Public Health Organization and Medical Management; 9, Sharikopodshipnikovskaya str., Moscow, 115088, Russian Federation; ORCID iD 0000-0001-9019-9567.*
Contact information: *Irina V. Vorobyeva, e-mail: irina.docent2000@mail.ru.*
Financial Disclosure: *no authors have a financial or property interest in any material or method mentioned.*
There is no **conflict of interests**.
Received *01.02.2022.*
Revised *25.02.2022.*
Accepted *24.03.2022.*

DOI: 10.32364/2311-7729-2022-22-2-137-144

Замещение дефектов конъюнктивы: возможности и ограничения

М.Б. Гущина[1], А.В. Терещенко[2], А.В. Гущин[3], Д.С. Афанасьева[4]

[1]ФГБУ НМИЦ «ЦНИИСиЧЛХ» Минздрава России, Москва, Россия
[2]Калужский филиал ФГАУ «НМИЦ «МНТК «Микрохирургия глаза им. акад. С.Н. Федорова» Минздрава России, Калуга, Россия
[3]ФГАОУ ВО Первый МГМУ им. И.М. Сеченова Минздрава России (Сеченовский Университет), Москва, Россия
[4]БУЗОО «КОБ им. В.П. Выходцева», Омск, Россия

РЕЗЮМЕ

Введение: *поражение конъюнктивы сопровождается множественными анатомо-функциональными нарушениями органа зрения и его придаточного аппарата. При реабилитации пациентов с такой патологией важно восстановление не только макроанатомии поврежденных тканей и структур, но и их функций.*

Цель исследования: *проанализировать результаты хирургического замещения дефектов конъюнктивы с точки зрения восстановления анатомии и функции глаза и его придаточного аппарата.*

Материал и методы: *проведен ретроспективный анализ результатов операций по устранению дефектов конъюнктивы с использованием полнослойных и/или расщепленных аутотрансплантатов слизистой оболочки губы или щеки у 27 пациентов. Средний возраст пациентов, включенных в исследование, составил 36,86±19,46 года, период наблюдения — от 1,5 до 6,5 года. Пациенты были разделены на 2 группы: 1-я — с локальным симблефароном (21 пациент), 2-я — с субтотальными или тотальными сращениями конъюнктивы на сохранном глазу (подгруппа 2А — 3 пациента) и с анофтальмом (подгруппа 2Б — 4 пациента).*

Результаты исследования: *хирургическое замещение дефектов конъюнктивы обеспечило полную анатомо-функциональную реабилитацию пациентов с локальным симблефароном, а также эстетическую реабилитацию пациентов с субтотальными сращениями конъюнктивы или анкилоблефароном при анофтальме, позволило создать условия для кератопротезирования у пациента с единственным потенциально зрячим глазом. Тем не менее оказалось невозможным достичь полной функциональной реабилитации с восстановлением предметного зрения у пациентов с потенциально зрячим глазом из-за утраты лимбальных палисад Фогта и/или слезопродуцирующих структур конъюнктивы.*

Заключение: *хирургическое лечение дефектов конъюнктивы по предложенной методике позволяет полностью восстановить макроанатомию конъюнктивальных сводов и полости, следовательно, улучшить подвижность глазного яблока и/или век. Однако невозможность восстановления нормального гистологического строения при практически полной утрате собственной конъюнктивы не позволяет полностью реабилитировать пациентов с тотальным симблефароном или анкилоблефароном на потенциально зрячем глазу.*

Ключевые слова: *симблефарон, анкилоблефарон, лимбальная недостаточность, слезопродукция, бельмо роговицы, аутотрансплантат слизистой оболочки.*

Для цитирования: *Гущина М.Б., Терещенко А.В., Гущин А.В., Афанасьева Д.С. Замещение дефектов конъюнктивы: возможности и ограничения. Клиническая офтальмология. 2022;22(2):137–144. DOI: 10.32364/2311-7729-2022-22-2-137-144.*

Surgical repair of conjunctival defects: perspectives and limitations

M.B. Gushchina[1], A.V. Tereshchenko[2], A.V. Gushchin[3], D.S. Afanasyeva[4]

[1]National Medical Research Center Central Research Institute of Dentistry and Orthodontic Surgery, Moscow, Russian Federation
[2]Kaluga Branch of the S. Fyodorov Eye Microsurgery Federal State Institution, Kaluga, Russian Federation
[3]I.M. Sechenov First Moscow State Medical University (Sechenov University), Moscow, Russian Federation
[4]V.P. Vykhodtsev Clinical Ophthalmological Hospital, Omsk, Russian Federation

ABSTRACT

Background: *conjunctival disorders are associated with multiple anatomical functional impairments of the eye and ocular adnexa. Rehabilitation of these patients implies the recovery of both macroanatomy and functions of damaged tissues and structures.*

Aim: *to analyze the outcomes of surgical repair of conjunctival defects from the viewpoint of the recovery of ocular anatomy and functions and ocular adnexa.*

Patients and Methods: *a retrospective analysis of the outcomes of surgical repair of conjunctival defects using full-thickness and/or split-thickness autografts of the labial or cheek mucosa in 27 patients. The mean age of participants was 36.86±19.46 years. Follow-up was 1.5 to 6.5 years. The patients were divided into two groups. Group 1 included 21 patients with local symblepharon. Group 2 included patients with subtotal or total conjunctival adhesions of a healthy eye (group 2A, n=3) or in anophthalmia (group 2B, n=4).*

Results: *surgical repair of conjunctival defects provided a complete anatomical functional rehabilitation of patients with local symblepharon and esthetical rehabilitation of patients with subtotal conjunctival adhesions or ankyloblepharon in anophthalmia, whereby allowing keratoprosthesis in a patient with one potentially seeing eye. Meanwhile, we failed to achieve a complete functional rehabilitation and recovery of vision in patients with a potentially seeing eye due to the loss of the palisades of Vogt and/or tear-producing conjunctival structures.*
Conclusions: *surgical repair of conjunctival defects using the technique proposed completely recovers the macroanatomy of the conjunctival fornices and sac and, therefore, improves eyeball and eyelid mobility. However, impossibility of recovering histology in virtually complete loss of native conjunctiva does not allow complete rehabilitation of patients with symblepharon or ankyloblepharon of a potentially seeing eye.*
Keywords: *symblepharon, anlyloblepharon, limbal deficiency, tear production, corneal leucoma, mucosal autograft.*
For citation: *Gushchina M.B., Tereshchenko A.V., Gushchin A.V., Afanasyeva D.S. Surgical repair of conjunctival defects: perspectives and limitations. Russian Journal of Clinical Ophthalmology. 2022;22(2):137–144 (in Russ.). DOI: 10.32364/2311-7729-2022-22-2-137-144.*

Введение

Поражение конъюнктивы вследствие воздействия многообразных факторов травматической, инфекционной и неинфекционной этиологии клинически может проявляться симблефароном, тарзальной и конъюнктивальной ишемией, дефектами и рубцовым укорочением век, их ригидностью и контрактурой. Все это приводит к механическому повреждению роговицы с развитием кератита, значительно усугубляющего симптомы первоначального поражения [1].

Как известно, структура эпителия конъюнктивы в ее различных отделах значительно отличается. При переходе от реберного края века, покрытого многослойным плоским ороговевающим эпителием, по направлению к своду число клеточных слоев уменьшается, плоские клетки замещаются цилиндрическими и кубическими. По мере распространения от сводов к лимбу в конъюнктиве исчезают клетки кубической формы и увеличивается число плоских неороговевающих клеток [2]. Это определяет разницу толщины пальпебральной и бульбарной конъюнктивы, которая варьирует от 0,05 до 1,0 мм [3], что важно учитывать при выборе донорского материала для замещения конъюнктивального дефекта.

Для полноценной реабилитации пациентов необходимо стремиться к восстановлению не только анатомии, но и функций, в частности функции лимбальных полисад Фогта, обеспечивающих роговицу камбиальными клетками на этапах репарации эпителия [2], а также конъюнктивальных структур, обеспечивающих слезопродукцию. Бульбарная и пальпебральная конъюнктива, содержащая бокаловидные клетки Бехера и добавочные слезные железы Краузе и Вольфринга, а также мейбомиевы железы краев век участвуют в выработке полноценной слезной пленки [4, 5]. Более того, афферентные нервы роговицы и конъюнктивы составляют функциональную единицу с эфферентными нервами слезной железы, согласованная работа которых обеспечивает продукцию серозного слоя слезной пленки, покрывающей роговицу и конъюнктиву [6]. Недостаточной слезопродукцией среди прочего объясняются явления кератопатии, неоваскуляризации роговицы, а также покраснение глаза, чувство жжения и слезотечение, беспокоящие пациентов с симблефароном и усугубляющие их состояние. С учетом всех вышеперечисленных факторов анатомо-функциональная сохранность полисад Фогта и восстановление базальной слезопродукции, обеспечиваемые структурными компонентами конъюнктивы и реберного края век, являются непременными условиями восстановления эпителиального покрова, а также смачивания и скольжения век при движении и, следовательно, полноценной реабилитации пациентов.

Цель исследования: проанализировать результаты хирургического замещения дефектов конъюнктивы с точки зрения восстановления анатомии и функции глаза и его придаточного аппарата.

Материал и методы

Проведен ретроспективный анализ результатов операций с использованием расщепленных и/или полнослойных аутотрансплантатов слизистой оболочки губы или щеки у 27 пациентов (28 операций) с симблефароном (анкилоблефароном) на сохранном глазу или с заращением конъюнктивальной полости при анофтальме. Из них 22 (81,5%) пациента были мужского пола, 5 (18,5%) пациентов — женского пола, в том числе в исследование было включено 3 (13,6%) ребенка обоих полов. Причинами симблефарона стали ожоги у 11 (40,75%) пациентов, механическая травма орбиты на производстве или в результате дорожно-транспортного происшествия — у 7 (25,93 %) пациентов, взрывная травма — у 5 (18,52 %) пациентов, заболевания конъюнктивы — у 2 пациентов, постлучевое поражение орбиты — у 1 пациента, риногенная флегмона орбиты — у 1 пациента. У 2 пациентов отмечался двусторонний симблефарон. Тем не менее только у одного из них операция была выполнена на обоих глазах, у второго же наблюдалась субатрофия одного из глазных яблок (рис. 1). Таким образом, всего было выполнено 24 операции у 23 пациентов с сохранным глазным яблоком и 4 операции у 4 пациентов по поводу рубцового сокращения и заращения конъюнктивальной полости при анофтальме. Возраст пациентов варьировал от 4 до 68 лет (в среднем 36,86±19,46 года).

Все пациенты были разделены на группы в зависимости от выраженности исходной патологии. В группу 1 вошли 20 пациентов (21 операция) с локальным симблефароном (средний возраст 37,08±17,67 года), в группу 2 — 7 пациентов (7 операций) с субтотальным и тотальным симблефароном, анкилоблефароном (средний возраст 36,5±21,17 года), из них 3 пациента с сохранным глазом (подгруппа 2А) и 4 — с анофтальмом (подгруппа 2Б). Срок наблюдения составил от 1 до 6,5 года (в среднем 3,7±2,2 года). Всем пациентам до операции и каждые 3 мес. после нее проводилось стандартное офтальмологическое обследование, включающее тест Ширмера 1 и определение времени разрыва слезной пленки (ВРСП). Базовая слезозаместительная терапия была назначена всем пациентам с момента обращения в клинику.

Все операции по замещению дефектов конъюнктивы выполнялись с использованием аутологичной слизистой оболочки губы и/или щеки под общей анестезией одним и тем же хирургом. После иссечения рубцовых тканей определяли истинный размер дефектов конъюнктивы. Донорскую область фиксировали с помощью окончатого зажима и выделяли необходимый аутотрансплантат. У пациентов с сохранным глазным яблоком использовали расщепленные (для закрытия дефектов бульбарной конъюнктивы) и полнослойные (для закрытия дефекта пальпебральной конъюнктивы) аутотрансплантаты слизистой оболоч-

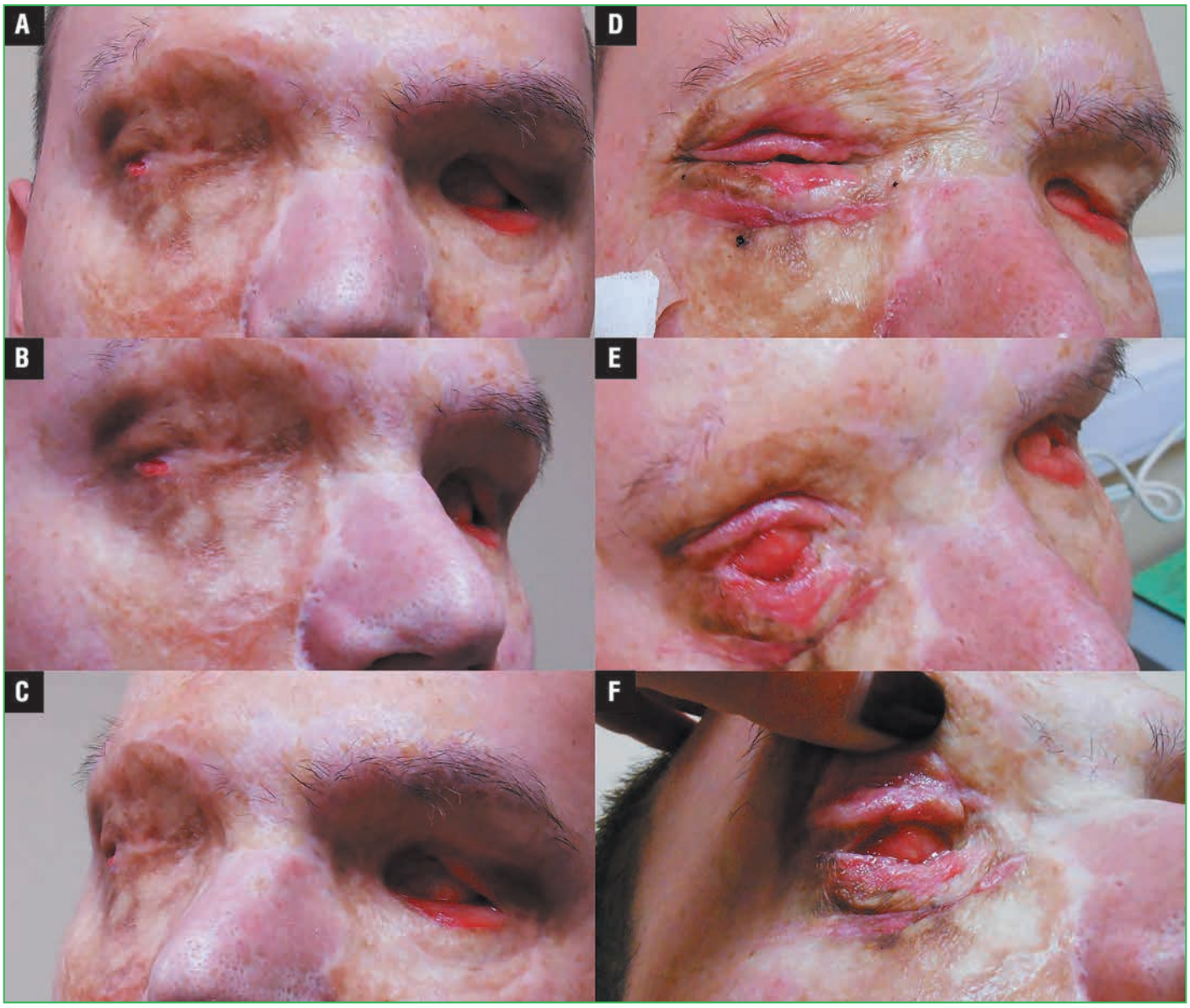

Рис. 1. Пациент Ш., 27 лет (подгруппа 2А). Диагноз: тотальный симблефарон (анкилоблефарон) с рубцовой деформацией и укорочением верхнего и нижнего века справа; субатрофия глазного яблока слева, состояние после взрыва в быту. Vis OD — pr. L. certae, OS — 0 (ноль). A–C — до операции; D–F — через 3 мес. после пластики век и устранения тотального симблефарона (анкилоблефарона)

Fig. 1. A 27-year-old man (subgroup 2A) with total symblepharon (anlyloblepharon), scar deformation, and shortening of the right upper and lower lids after home explosion. Visual acuity: Dsc OD = light perception, Dsc OS = light perception. A–C, preoperatively. D–F, three months after eyelid surgery and removal of total symblepharon (anlyloblepharon)

ки губы и/или щеки, которые фиксировали раздельно П-образными швами (рис. 2 B, C) с использованием компрессионных пластин («Репер-НН», Россия). В зависимости от обширности дефекта в каждом случае использовали от 1 до 3 трансплантатов каждого типа.

У пациентов с анофтальмом использовали только полнослойные лоскуты для закрытия дефектов конъюнктивы век и дна глазницы. Лоскуты фиксировали и укрепляли П-образными швами, выведенными через будущий свод на кожу и фиксированными компрессионными пластинами. Во вновь сформированную полость интраоперационно устанавливали глазной косметический протез (ГКП).

Донорская область после выделения полнослойного лоскута ушивалась непрерывным швом, а после забора расщепленного лоскута укрывалась стерильной салфеткой без наложения швов. В конце операции выполнялась временная тарзорафия: у пациентов с сохранным глазным яблоком — на 14 дней, у пациентов с анофтальмом — на 1 мес. Асептическая повязка накладывалась на 1 день. Снятие П-образных швов и компрессионных пластин проводили через 14 дней или 1 мес. после операции соответственно.

В послеоперационном периоде всем пациентам назначали антибактериальные и стероидные противовоспалительные глазные капли на протяжении 1-го месяца и капли с циклоспорином А на срок от 3 до 6 мес. Базовая слезозаместительная терапия продолжалась на протяжении всего периода наблюдения.

При анализе послеоперационных результатов оценивали показатели анатомии и функции глазного яблока и век. К анатомической составляющей, определяющей в том числе и косметический результат операции, были отнесены:

Рис. 2. Пациентка Г., 67 лет (группа 1). Диагноз: двусторонний локальный симблефарон: A — до устранения симблефарона слева; B — ранний послеоперационный период после устранения симблефарона слева, симблефарон справа; C — ранний послеоперационный период после устранения симблефарона справа; D — отдаленный послеоперационный период после устранения симблефарона с обеих сторон

Fig. 2. A 67-year-old woman (group 1) with bilateral local symblepharon. A, before the removal of left-sided symblepharon. B, early postoperative period after the removal of left-sided symblepharon. C, early postoperative period after the removal of right-sided symblepharon. D, late postoperative period after early postoperative period after the removal of bilateral symblepharon

восстановление макроанатомии век, бульбарной и пальпебральной конъюнктивы, конъюнктивальных сводов и роговицы. Функциональный результат оценивали на основании подвижности глазного яблока, остроты зрения, степени выраженности диплопии, показателей слезопродукции.

Для определения тяжести симблефарона, помутнения и васкуляризации роговицы за основу была взята шкала Ропер-Холла [1, 7], согласно которой нулевой степени соответствует отсутствие патологии, 1-й степени — незначительные патологические изменения, 2-й степени — умеренно выраженные, а 3-й степени — выраженные, но не тотальные проявления сращений конъюнктивы, помутнений и васкуляризации роговицы. Для наиболее тяжелых случаев была добавлена 4-я степень. Остальным качественным критериям (ограничение подвижности глаза и диплопия) были присвоены значения от 0 до 4 или 5 в зависимости от тяжести, где 0 — отсутствие признака, а 4–5 — наиболее выраженное его проявление. Ограничение подвижности глаза и диплопию оценивали в главных направлениях взгляда в баллах от 0 до 4 по количеству направлений, в которых проявлялся признак (0 — нет признака, 1 — проявление в одном направлении и т. д. до 4 — во всех направлениях).

Такие количественные показатели, как острота зрения, внутриглазное давление (ВГД), астигматизм, ВРСП и результат теста Ширмера, оценивались в общепринятых единицах измерения, а поражение лимба и вовлечение реберного края — в часах по циферблату и доли поражения от общей длины реберного края обоих век пораженного глаза соответственно.

Статистическая обработка была выполнена в программе Statistica 8.0 (StatSoft, Inc., США). Использовали тест Мак-Немара для сравнения качественных показателей и парный тест Вилкоксона — для сравнения количественных показателей в динамике. Статистически значимыми считались результаты со значением $p \leq 0{,}05$.

Результаты исследования

Качественные и количественные показатели до и после операции по группам пациентов представлены в таблицах 1 и 2 соответственно. У 17 пациентов определялось ограничение подвижности глазного яблока разной степени выраженности, как правило, в направлении, противоположном рубцовому сращению (рис. 2A). В ряде случаев наблюдалось вертикальное косоглазие в направлении рубцового сращения на пораженном глазу. Большинство пациентов (13 из 21) страдали от диплопии. При этом все пациенты жаловались на раздражение глаза и выраженный дискомфорт.

После выполнения описанного выше хирургического вмешательства у 20 пациентов дефекты конъюнктивы были устранены полностью, что способствовало восстановлению подвижности глазного яблока и купированию симптомов диплопии. У 1 пациента сохранялся локальный рубец конъюнктивы в верхне-наружном отделе, сопровождавшийся некоторым ограничением подвижности глазного яблока в противоположную сторону и диплопией при взгляде в том же направлении. При этом все пациенты отмечали субъективное уменьшение дискомфорта в пораженном глазу.

В подгруппе 2A у 2 пациентов (рис. 1 A–C и 3 A, B) было полное заращение конъюнктивальной полости со сращением кожи век (анкилоблефарон), в том числе и у пациента

Таблица 1. Качественные параметры пациентов до и после операции
Table 1. Qualitative parameters pre- and postoperatively

Параметр Parameter	**Степень** Grade	**Группа 1** / Group 1 (n=21)		**Подгруппа 2А** / Subgroup 2A (n=3)		**Подгруппа 2Б** / Subgroup 2B (n=4)		p
		До / *preop*	***После*** / *postop*	***До*** / *preop*	***После*** / *postop*	***До*** / *preop*	***После*** / *postop*	
Симблефарон Symbleparon	0	0	20	0	3	0	3	0,08
	1	7	1	0	0	0	1	
	2	14	0	0	0	1	0	
	3	0	0	0	0	1	0	
	4	0	0	3	0	2	0	
Помутнение роговицы Corneal leucoma	0	9	14	0	0	0	0	0,80
	1	7	7	0	0	0	0	
	2	5	0	0	0	0	0	
	3	0	0	0	0	0	0	
	4	0	0	0	3	0	0	
Васкуляризация роговицы Corneal vascularization	0	14	14	0	0	0	0	0,26
	1	7	7	0	0	0	0	
	2	0	0	0	0	0	0	
	3	0	0	0	0	0	0	
	4	0	0	0	3	0	0	
Ограничение подвижности глазного яблока Limited eye movement	0	4	20	0	3	0	0	0,37
	1	6	1	0	0	0	0	
	2	3	0	0	0	0	0	
	3	7	0	0	0	0	0	
	4	1	0	3	0	0	0	
Диплопия Diplopia	0	8	20	0	0	0	0	0,08
	1	4	1	0	0	0	0	
	2	4	0	0	0	0	0	
	3	4	0	0	0	0	0	
	4	1	0	0	0	0	0	

Таблица 2. Количественные параметры пациентов до и после операции
Table 2. Quantitative parameters pre- and postoperatively

Параметр Parameter	**Группа 1** / Group 1 (n=21)		**Подгруппа 2А** / Subgroup 2A (n=3)		**Подгруппа 2Б** / Subgroup 2B (n=4)		p
	До / *preop*	***После*** / *postop*	***До*** / *preop*	***После*** / *postop*	***До*** / *preop*	***После*** / *postop*	
МКОЗ / BCVA	0,3±0,11	0,6±0,18	Pr. L. certae	Pr. L. certae	–	–	<0,0001
ВГД, мм рт. ст. / IOP, mm Hg	16,90±1,89	16,35±1,59	–	26,67±6,11	–	–	0,0157
Астигматизм, D / Astigmatism, D	1,75±0,70	0,60±0,19	–	–	–	–	<0,0001
ВРСП, с / TBUT, sec	0,25±0,44	1,55±0,95	0	0	–	–	0,0002
Тест Ширмера, мм / Schirmer's test, mm	2,30±1,72	4,35±1,98	–	0	1±0	1±0	0,0001
Поражение лимба / Limbal deficiency	2,20±1,91	0,50±0,89	–	12,0±0	–	–	0,0015
Вовлечение края века, % Lid margin involvement, %	24,90±4,40	24,90±4,40	100±0	100±0	62±8	62±8	0,0017

Примечание. *МКОЗ — максимальная корригированная острота зрения; «–» — обследование не проводилось.*

Note. *BCVA, best-corrected visual acuity. TBUT, tear film break-up time. "-", examination was not performed.*

с единственным потенциально зрячим глазом (рис. 1). У всех пациентов определялось тотальное повреждение реберного края обоих век. Несмотря на это, сохранялась правильная проекция света. По данным УЗИ и электрофизиологического исследования не было выявлено выраженных функциональных и анатомических изменений внутриглазных структур.

После устранения сращений конъюнктивы и рубцовой деформации век у всех пациентов подгруппы 2А были сформированы конъюнктивальная полость и своды (рис. 3 D–F), что позволило полностью восстановить подвижность глазного яблока. Несмотря на это, улучшения зрительных функций достичь не удалось ввиду наличия тотального помутнения роговицы с выраженной васкуляризацией, соответствующего 4-й степени, и полного поражения области лимба. Также сохранялись рубцовые изменения реберного края обоих век на всем протяжении. У 1 пациента было выявлено повышение ВГД, что потребовало назначения гипотензивной терапии. Значения показателей слезопродукции были близки к нулю (см. табл. 1 и 2). Учитывая тотальное вовлечение лимба в патологический процесс и низкие показатели слезопродукции, рекомендовать оптическую кератопластику данной категории больных не представлялось возможным. В связи с этим 2 пациентам со зрячим парным глазом с целью улучшения их внешнего вида было рекомендовано ношение тонкостенного ГКП на потенциально зрячем глазу (рис. 3G). При этом, несмотря на отсутствие предметного зрения на поврежденном глазу, все пациенты отметили, что достигнутый косметический результат благоприятно повлиял на их социально-психологическую реабилитацию. Пациенту с единственным потенциально зрячим глазом было запланировано кератопротезирование для восстановления зрительных функций.

В подгруппе 2Б у пациентов с анофтальмом до операции наблюдалось субтотальное или тотальное заращение конъюнктивальной полости, соответствующее 2–4-й степени (см. табл. 1 и 2). После устранения симблефарона у всех пациентов были восстановлены конъюнктивальные своды и полость, что позволило установить ГКП для улучшения внешнего вида. Вследствие этого их психоэмоциональное состояние и качество жизни значительно улучшились.

Независимо от степени выраженности патологии у всех прооперированных пациентов (и с сохранным глазом, и с анофтальмом) удалось сформировать конъюнктивальные своды и полость, стабильные на протяжении всего периода наблюдения, практически без ущерба для донорской зоны.

Обсуждение

Проведенный нами анализ показал, что выраженность анатомо-функциональных нарушений при симблефароне зависит от площади повреждения глазной поверхности. Формирующееся вследствие рубцовых изменений ограничение подвижности век приводит к нарушению циркуляции слезной жидкости в конъюнктивальной полости на фоне сниженной базальной слезопродукции. Конъюнктивальная адгезия к поверхностным слоям роговицы нарушает ее прозрачность и приводит к снижению остроты зрения, а также создает рубцовые тракции, являющиеся причиной астигматизма. После устранения локального симблефарона и удаления конъюнктивы и поверхностных слоев роговицы ее прозрачность частично восстанавливается. Как правило, остаются лишь незначительные полупрозрачные фокусы помутнений, не влияющие на зрительные функции, в некоторых случаях таковые отсутствуют вовсе. Это объясняется несущественным вовлечением в патологический процесс лимбальных палисад Фогта [8]. Кроме этого, после рассечения симблефарона такие симптомы, как тракционный астигматизм, ограничение подвижности глазного яблока и диплопия, купируются. Описанное восстановление нормального анатомо-физиологического состояния роговицы и конъюнктивы объясняет улучшение зрительных функций у пациентов с локальным симблефароном. Наряду с этим устранение сращений между поверхностями конъюнктивы обеспечивает восстановление подвижности не только глазного яблока, но и век, участвующих в процессе смачивания глазной поверхности, что позволяет восстановить циркуляцию слезы в конъюнктивальной полости. Все это объясняет улучшение показателей слезопродукции и состояния глазной поверхности у данной группы пациентов. Таким образом, при локальном симблефароне удалось достичь полной анатомической и функциональной реабилитации.

Более выраженные анатомо-функциональные изменения наблюдались у пациентов с субтотальным или тотальным симблефароном (анкилоблефароном) на потенциально зрячем глазу. В этих случаях зона лимбальных полисад Фогта была значительно повреждена, а из-за обширного повреждения конъюнктивы и находящихся в ней бокаловидных клеток Бехера, желез Краузе и Вольфринга базальная слезопродукция полностью отсутствовала. Кроме этого, значительное вовлечение в патологический процесс реберного края век с повреждением выводных протоков мейбомиевых желез, продуцирующих липидный компонент слезной жидкости, еще больше усугубляет неблагоприятную ситуацию. Показатели слезопродукции после операции не изменились в связи с тем, что пересаженные ткани не содержат структурных единиц, способных продуцировать слезную жидкость. Отметим, что в некоторых клинических обзорах [9, 10] наличие проявлений синдрома «сухого глаза» тяжелой степени с результатами теста Ширмера 1 ниже 5 мм за 5 мин были причиной исключения подобных случаев из клинических исследований, в то время как у наших пациентов этот показатель был около ноля. Такие низкие показатели не позволяют выполнить оптическую кератопластику, пересадка лимбального эпителия в подобных условиях также бесперспективна. Несмотря на отсутствие внутриглазной патологии, на данный момент пациентам с предметным зрением на парном глазу может быть рекомендовано использование тонкостенного ГКП в качестве косметического покрытия на потенциально зрячий глаз. В связи с тем, что поверхность восстановленной конъюнктивы отличается от конъюнктивы парного глаза по текстуре, цвету и сосудистому рисунку (рис. 3B), мы считаем, что тонкостенный ГКП позволяет обеспечить оптимальный косметический результат (рис. 3G), в отличие от косметических контактных линз, не закрывающих склеру полностью. Однако данная сложная категория пациентов не должна терять надежду на полноценную реабилитацию с восстановлением предметного зрения в будущем, когда появятся новые методы управления регенеративными процессами, в том числе пролиферацией бокаловидных клеток [11].

При анофтальме после устранения субтотального или тотального симблефарона (анкилоблефарона) и восстановления конъюнктивальной полости пациенты получили возможность носить ГКП. Однако для устранения его западения им потребовалась дополнительная операция по формированию опорно-двигательной культи. Кроме этого, несмотря на отсутствие глаза, всем подобным пациентам необходимо использовать слезозаместительную терапию пожизненно, поскольку отсутствует естественное смачивание конъюнктивы и поверхности ГКП. Недостаточная увлажненность в подобных ситуациях приводит к хроническому конъюнктивиту, купировать который антибиотиками и антисептиками без слезозаместительных препаратов не представляется возможным.

Рис. 3. Пациент М., 24 года (подгруппа 2А). Диагноз: тотальный симблефарон (анкилоблефарон), рубцовая деформация и укорочение верхнего и нижнего века слева, состояние после ожога металлом на производстве: А, В — исходное состояние; С–Н — состояние после пластики век и устранения тотального симблефарона (анкилоблефарона)

Fig. 3. A 24-year-old man (subgroup 2A) with total scar deformation, and shortening of the left upper and lower lids after molten metal burn at work. A, B, preoperatively. C–H, postoperatively after eyelid surgery and oval of total symblepharon (anlyloblepharon)

Заключение

Аутотрансплантация полнослойных и/или расщепленных аутотрансплантатов слизистой оболочки губы или щеки по предложенной методике позволяет устранить дефекты бульбарной и пальпебральной конъюнктивы и обеспечить реконструкцию конъюнктивальной полости и сводов. Этого достаточно для полной реабилитации пациентов с локальным симблефароном, эстетической реабилитации пациентов с субтотальным или тотальным заращением конъюнктивальной полости

при анофтальме и создания условий для кератопротезирования у пациентов с единственным потенциально зрячим глазом. Однако у пациентов с субтотальным или тотальным симблефароном и анкилоблефароном на потенциально зрячем глазу, имеющих предметное зрение на парном глазу, нарушение микроанатомии структур глазной поверхности влечет за собой невозможность функциональной реабилитации. Тем не менее эстетическая реабилитация позволяет не только улучшить внешний вид, но и повысить качество жизни данной категории пациентов.

Литература

1. Wang F., Cheng J., Zhai H. et al. Correlation analysis of the clinical features and prognosis of acute ocular burns — exploration of new classification scheme. Graefes Arch Clin Exp Ophthalmol. 2020;258(1):147–155. DOI: 10.1007/s00417-019-04525-6.
2. Вит В.В. Строение зрительной системы человека. Одесса, 2010.
3. Гиляров М.С. Биологический энциклопедический словарь. 2-е изд. М.: Советская энциклопедия; 1989.
4. Arends G., Schramm U. The structure of the human semilunar plica at different stages of its development a morphological and morphometric study. Ann Anat. 2004;186(3):195–207. DOI: 10.1016/S0940-9602(04)80002-5.
5. Alsulaiman H.M., Fatani D.R., Al Sheikh O. et al. Krause's accessory lacrimal gland dacryops — case report and literature review. Orbit. 2020;39(6):441–445. DOI: 10.1080/01676830.2019.1704796.
6. Rocha E.M., Alves M., Rios J.D., Dartt D.A. The aging lacrimal gland: changes in structure and function. Ocul Surf. 2008;6(4):162–174. DOI: 10.1016/s1542-0124(12)70177-5.
7. Roper-Hall M.J. Thermal and chemical burns. Trans Ophthalmol Soc UK. 1965;85:631–653.
8. Slentz D.H., Hemmati H.D. Management of Stevens-Johnson Syndrome and Toxic Epidermal Necrolysis. EyeNet. 2013;8:37–39.
9. Cheng J., Zhai H., Wang J. et al. Long-term outcome of allogeneic cultivated limbal epithelial transplantation for symblepharon caused by severe ocular burns. BMC Ophtalmol. 2017;17(1):8. DOI: 10.1186/s12886-017-0403-9.
10. Chen L.B., Zhang S.Y., Yan C.X. et al. Evaluation of chronic ocular sequelae in patients with symblepharon caused by ocular burns. Int J Ophthalmol. 2020;13(7):1066–1073. DOI: 10.18240/ijo.2020.07.08.
11. De Paiva C.S., Raince J.K., McClellan A.J. et al. Homeostatic control of conjunctival mucosal goblet cells by NKT-derived IL-13. Mucosal immunology. 2011;4:397–408. DOI: 10.1038/mi.2010.82.

References

1. Wang F., Cheng J., Zhai H. et al. Correlation analysis of the clinical features and prognosis of acute ocular burns — exploration of new classification scheme. Graefes Arch Clin Exp Ophthalmol. 2020;258(1):147–155. DOI: 10.1007/s00417-019-04525-6.
2. Vit V.V. The structure of the human visual system. Odessa, 2010 (in Russ.).
3. Gilyarov M.S. Biological encyclopedic dictionary. 2nd ed. M.: Sovetskaya Encyclopedia; 1989 (in Russ.).
4. Arends G., Schramm U. The structure of the human semilunar plica at different stages of its development a morphological and morphometric study. Ann Anat. 2004;186(3):195–207. DOI: 10.1016/S0940-9602(04)80002-5.
5. Alsulaiman H.M., Fatani D.R., Al Sheikh O. et al. Krause's accessory lacrimal gland dacryops — case report and literature review. Orbit. 2020;39(6):441–445. DOI: 10.1080/01676830.2019.1704796.
6. Rocha E.M., Alves M., Rios J.D., Dartt D.A. The aging lacrimal gland: changes in structure and function. Ocul Surf. 2008;6(4):162–174. DOI: 10.1016/s1542-0124(12)70177-5.
7. Roper-Hall M.J. Thermal and chemical burns. Trans Ophthalmol Soc UK. 1965;85:631–653.
8. Slentz D.H., Hemmati H.D. Management of Stevens-Johnson Syndrome and Toxic Epidermal Necrolysis. EyeNet. 2013;8:37–39.
9. Cheng J., Zhai H., Wang J. et al. Long-term outcome of allogeneic cultivated limbal epithelial transplantation for symblepharon caused by severe ocular burns. BMC Ophtalmol. 2017;17(1):8. DOI: 10.1186/s12886-017-0403-9.
10. Chen L.B., Zhang S.Y., Yan C.X. et al. Evaluation of chronic ocular sequelae in patients with symblepharon caused by ocular burns. Int J Ophthalmol. 2020;13(7):1066–1073. DOI: 10.18240/ijo.2020.07.08.
11. De Paiva C.S., Raince J.K., McClellan A.J. et al. Homeostatic control of conjunctival mucosal goblet cells by NKT-derived IL-13. Mucosal immunology. 2011;4:397–408. DOI: 10.1038/mi.2010.82.

СВЕДЕНИЯ ОБ АВТОРАХ:
Гущина Марина Борисовна — *к.м.н., научный сотрудник отдела разработки высокотехнологичных методов реконструктивной челюстно-лицевой хирургии ФГБУ НМИЦ «ЦНИИСиЧЛХ» Минздрава России; 119991, Россия, г. Москва, ул. Тимура Фрунзе, д. 16, стр. 1; ORCID iD 0000-0003-1134-8064.*
Терещенко Александр Владимирович — *д.м.н., директор Калужского филиала ФГАУ «НМИЦ «МНТК «Микрохирургия глаза им. акад. С.Н. Федорова» Минздрава России; 248007, Россия, г. Калуга, ул. им. Святослава Федорова, д. 5; ORCID iD 0000-0002-0840-2675.*
Гущин Александр Викторович — *студент 6-го курса ФГАОУ ВО Первый МГМУ им. И.М. Сеченова Минздрава России (Сеченовский Университет); 119991, Россия, г. Москва, ул. Трубецкая, д. 8, стр. 2; ORCID iD 0000-0002-6226-8585.*
Афанасьева Дарья Сергеевна — *к.м.н., врач-офтальмолог БУЗОО «КОБ им. В.П. Выходцева»; 644024, Россия, г. Омск, ул. Лермонтова, д. 60; ORCID iD 0000-0001-6950-6497.*
Контактная информация: *Афанасьева Дарья Сергеевна, e-mail: ada-tomsk@yandex.ru.*
Прозрачность финансовой деятельности: *никто из авторов не имеет финансовой заинтересованности в представленных материалах или методах.*
Конфликт интересов *отсутствует.*
Статья поступила *04.03.2022.*
Поступила **после рецензирования** *31.03.2022.*
Принята в печать *25.04.2022.*

ABOUT THE AUTHORS:
Marina B. Gushchina — *C. Sc. (Med.), researcher of the Division of the Development of High-tech Methods of Reconstructive Maxillofacial Surgery, National Medical Research Center Central Research Institute of Dentistry and Orthodontic Surgery; 16 build. 1, Timur Frunze str., Moscow, 119991, Russian Federation; ORCID iD 0000-0003-1134-8064.*
Aleksandr V. Tereshchenko — *Dr. Sc. (Med.), Director, Kaluga Branch of the S. Fyodorov Eye Microsurgery Federal State Institution; 5, Svyatoslav Fedorov str., Kaluga, 248007, Russian Federation; ORCID iD 0000-0002-0840-2675.*
Aleksandr V. Gushchin — *student of the 6th course, I.M. Sechenov First Moscow State Medical University (Sechenov University); 8 Build. 2, Trubetskaya str., Moscow, 119991, Russian Federation; ORCID iD 0000-0002-6226-8585.*
Darya S. Afanas'eva — *C. Sc. (Med.), ophthalmologist, V.P. Vykhodtsev Clinical Ophthalmological Hospital; 60, Lermontov str., Omsk, 644024, Russian Federation; ORCID iD 0000-0001-6950-6497.*
Contact information: *Darya S. Afanas'eva, e-mail: ada-tomsk@yandex.ru.*
Financial Disclosure: *no authors have a financial or property interest in any material or method mentioned.*
There is no **conflict of interests**.
Received *04.03.2022.*
Revised *31.03.2022.*
Accepted *25.04.2022.*

DOI: 10.32364/2311-7729-2022-22-2-145-148

Побочные эффекты при лечении косоглазия у детей ботулиническим токсином типа А

Е.Е. Сидоренко[1,2], И.А. Останина[2], К.Н.М. Росельо[1], Д.В. Мигель[1, 2], Е.И. Сидоренко[1]

[1]РНИМУ им. Н.И. Пирогова Минздрава России, Москва, Россия
[2]ГБУЗ «НПЦ спец. мед. помощи детям ДЗМ», Москва, Россия

РЕЗЮМЕ

Введение: *благодаря исследованиям А. Скотта с 1980-х годов стало возможно использование ботулинического токсина типа А (БТА) в офтальмологии для лечения глазодвигательной патологии у детей и взрослых. Недостаточный опыт применения, а также неизученные риски данного способа лечения в России задерживают внедрение хемоденервации в практику офтальмолога-страбизмолога. Описаны различные побочные эффекты при применении БТА, которые необходимо учитывать при выборе данного метода лечения взрослых и детей.*

Цель исследования: *оценить эффективность и побочные эффекты при лечении косоглазия у детей при помощи БТА.*

Материал и методы: *в исследование было включено 212 пациентов (424 глаза) в возрасте от 7 мес. до 15 лет с установленным диагнозом «косоглазие». У всех детей перед введением БТА оценивали остроту зрения, определяли зрительную фиксацию. Инъекцию БТА выполняли в горизонтальные глазодвигательные мышцы в средней дозировке 3,40 ЕД.*

Результаты исследования: *величина угла косоглазия у всех пациентов составила в среднем 33,28±12,96°, величина сходящегося угла косоглазия — 33,69±12,86°, величина расходящегося угла косоглазия — 31,50±13,41°. У 92,92% пациентов было достигнуто нивелирование угла косоглазия, у остальных пациентов было отмечено уменьшение угла девиации. Всего было проведено 288 операций. Повторные операции потребовались 76 (35,85%) пациентам. Чаще всего (69,74%) повторная хемоденервация проводилась пациентам с углом девиации более 25° по Гиршбергу. Из побочных эффектов хемоденервации были выявлены птоз (2,83%), гиперэффект (17,45%) и гиперемия и отечность конъюнктивы в местах инъекций (85%). Данные побочные эффекты проходили самостоятельно и не требовали проведения специального лечения.*

Заключение: *хемоденервация посредством инъекции БТА в гиперфункциональные глазодвигательные мышцы является высокоэффективным, малотравматичным и безопасным методом лечения косоглазия у детей. Все выявленные в ходе нашего исследования побочные эффекты носили транзиторный характер.*

Ключевые слова: *ботулотоксин типа А, послеоперационные осложнения, косоглазие, нистагм, глазодвигательная патология, хемоденервация.*

Для цитирования: *Сидоренко Е.Е., Останина И.А., Росельо К.Н.М. и др. Побочные эффекты при лечении косоглазия у детей ботулиническим токсином типа А. Клиническая офтальмология. 2022;22(2):145–148. DOI: 10.32364/2311-7729-2022-22-2-145-148.*

Adverse reactions of botulinum toxin type A for treating strabismus in children

E.E. Sidorenko[1,2], I.A. Ostanina[2], K.N.M. Rosel'o[1], D.V. Migel'[1,2], E.I. Sidorenko[1]

[1]Pirogov Russian National Research Medical University, Moscow, Russian Federation
[2]V.F. Voino-Yasenetskiy Scientific and Practical Center for Specialized Medical Care for Children, Moscow, Russian Federation

ABSTRACT

Background: *the use of botulinum toxin type A (BTA) in ophthalmology for extraocular disorders in children and adults became possible was pioneered by A. Scott in the 1980s. Lack of experience and understudied risks of this treatment modality in Russia prevent the introduction of chemodenervation into daily ophthalmic practice. In addition, several adverse reactions of BTA were reported. Therefore, these adverse reactions should be considered when choosing this treatment in adults and children.*

Aim: *to assess the efficiency and adverse reactions of BTA when treating strabismus in children.*

Patients and Methods: *212 children (424 eyes) aged seven months to 15 years with estab-lished strabismus were enrolled. Visual fixation and acuity were measured before BTA injection. BTA was injected in horizontal extraocular muscles (average dose 3.40 U).*

Results: *the average angle of strabismus was 33.28±12.96°, the average angle of eso-tropia was 33.69±12.86°, the average angle of exotropia was 31.50±13.41°. Neutralization of strabismus angle was achieved in 92.2%, a reduction in strabismus angle was reported in 7.8%. In total, 288 procedures were performed. 76 patients (35.85%) required re-surgeries. In most cases, re-chemodenervation was performed in children with a strabismus angle >25° (Hirschberg test). Adverse reactions of chemodenervation were blepharoptosis (2.83%), hypereffect (17.45%), conjunctival redness, and edema at the injection sites. These adverse reactions were self-limited, no specific treatment was needed.*

Conclusion: *chemodenervation by BTA injection in hyperfunctional extraocular muscles is a highly effective, non-traumatic, and safe treatment for strabismus in children. All adverse reactions identified by our study were transient.*

Keywords: *botulinum toxin type A, postoperative complications, strabismus, nystagmus, extraocular disorders, chemodenervation.*

For citation: *Sidorenko E.E., Ostanina I.A., Rosel'o K.N.M. et al. Adverse reactions of botulinum toxin type A for treating strabismus in children. Russian Journal of Clinical Ophthalmology. 2022;22(2):145–148 (in Russ.). DOI: 10.32364/2311-7729-2022-22-2-145-148.*

Введение

В 1980-х годах благодаря работам А. Скотта [1–3] стало возможно использование ботулинического токсина типа А (БТА) в офтальмологии для лечения глазодвигательных нарушений у детей и взрослых. За прошедшее время накопился большой опыт применения БТА в страбизмологии за рубежом [4–16]. В России есть лишь небольшое количество исследований [17–22] применения данной методики лечения у детей. Недостаточный опыт использования, а также неизученные риски данного способа лечения в нашей стране задерживают внедрение хемоденервации в рутинную практику офтальмолога-страбизмолога. Преимуществами хемоденервации перед традиционной хирургией являются максимальное уменьшение объема операционной травмы, возможность проведения хемоденервации в течение нескольких минут, легкое, безболезненное течение послеоперационного периода, короткий период реабилитации, позволяющий сократить время нахождения в стационаре. Применение БТА в лечении косоглазия у детей активно изучается на базе кафедры офтальмологии педиатрического факультета РНИМУ им. Н.И. Пирогова Минздрава России [19].

Существует несколько способов введения БТА в глазодвигательные мышцы: ретробульбарный, трансконъюнктивальный под контролем электромиографии или без нее, а также открытый хирургический [4]. Описаны различные побочные эффекты при применении БТА [1–3, 5, 6, 9, 11, 14, 16], которые необходимо знать для их предотвращения и повышения успешности лечения взрослых и детей с использованием БТА в офтальмологии.

Цель исследования: оценить эффективность и побочные эффекты при лечении косоглазия у детей при помощи БТА.

Материал и методы

В исследование было включено 212 пациентов (424 глаза). Оно было проведено на добровольной основе, в соответствии с этическими принципами проведения медицинских исследований с участием людей в качестве субъектов исследования согласно Хельсинкской декларации Всемирной медицинской ассоциации [23]. Введение БТА в экстраокулярные горизонтальные глазодвигательные мышцы осуществлялось после получения информированного согласия родителей.

Критерии включения: содружественное косоглазие, паралитическое сходящееся косоглазие, расходящееся косоглазие, неаккомодационное косоглазие, частично-аккомодационное косоглазие, периодический нистагм. *Критерием исключения* было наличие постоянного нистагма.

Всем детям перед введением БТА проводилась оценка остроты зрения, определялась зрительная фиксация. Острота зрения определялась на автоматическом проекторе знаков TCP-1000 LED (Япония) и с помощью оценки реакции фиксации за предметом и источником света. Зрительная фиксация оценивалась при помощи ручного бинокулярного авторефрактометра Plusoptix модели S08 (Германия). Рефракция у пациентов определялась с использованием ручного бинокулярного авторефрактометра Plusoptix модели S08 (Германия) и авторефрактометра URK-700 (Южная Корея) на узкий и на широкий зрачок через 15–20 мин после закапывания в конъюнктивальный мешок для расширения зрачка 1,0% раствора препарата тропикамид. Угол косоглазия определялся по методу Гиршберга с использованием измерительных функций бинокулярного авторефрактометра Plusoptix модели S08 (Германия). Оперативное лечение проводилось в операционном блоке со специализированным оборудованием для проведения анестезиологического пособия детям. За 3 дня до инъекции ребенку назначались антибиотики и антисептики эпибульбарно в оба глаза. Пациентам под масочным наркозом с использованием севофлюрана в концентрации до 2 об.% во вдыхаемой смеси с длительностью 2 мин проводилась инъекция БТА в гиперфункциональные горизонтальные глазодвигательные мышцы в средней дозировке 3,40 ЕД (минимум 0,50 ЕД; максимум 9,00 ЕД).

Сразу после операции и в течение 7 дней после операции назначали инстилляции антибиотика левофлоксацин 0,5% и антисептика пиклоксидин 0,05% по 4 р/сут по 1–2 капли в оба глаза. После операции дети находились в офтальмологическом отделении 1–2 дня.

Оценка результатов лечения проводилась по величине угла косоглазия, изменениям зрительных функций и рефракции. Результаты исследования считались положительными при косоглазии с величиной угла девиации, равной 0–5°.

Результаты исследования

Из 212 пациентов, включенных в исследование, 104 были мужского пола, 108 — женского. Средний возраст пациентов составил 3,54 года (от 7 мес. до 15 лет). У 205 (96,7%) пациентов было выявлено содружественное косоглазие, у 7 (3,3%) — паралитическое сходящееся косоглазие. У 172 (81,13%) пациентов имело место сходящееся косоглазие, у 40 (18,87%) — расходящееся. Неаккомодационное косоглазие было выявлено у 173 (81,6%) пациентов, частично-аккомодационное косоглазие — у 39 (18,4%). У 56 (26,42%) пациентов имелся периодический нистагм.

Средняя величина угла косоглазия у всех пациентов составила 33,28±12,96° (min 10°; max 60°). Средняя величина сходящегося угла косоглазия составила 33,69±12,86° (min 10°; max 60°). Средняя величина расходящегося угла косоглазия составила 31,50±13,41° (min 10°; max 60°).

У 158 (74,53%) пациентов диагностирована гиперметропическая рефракция, средняя величина которой составила 2,63±2,04 (min 0,25; max 14,25) дптр, у 95 (44,81%) пациентов — со сложным гиперметропическим астигматизмом. У 41 (19,34%) пациента выявлена миопическая рефракция со средней величиной -3,63±2,95 (min -9,25; max -0,38) дптр, а у 8 (14,15%) больных имелся сложный миопический астигматизм. Астигматизм смешанного характера выявлен у 34 (16,04%) обследованных.

Метод хемоденервации показал высокую эффективность: у 92,92% пациентов было достигнуто нивелирование угла косоглазия, у остальных пациентов было отмечено уменьшение угла девиации. Всего было проведено 288 операций. Повторные операции потребовались 76 (35,85%) пациентам, из них 62 (29,25%) пациентам было проведено 2 инъекции, 13 (6,13%) пациентам — 3 инъекции, 1 (0,47%) пациенту — 4 инъекции. Чаще всего (69,74%) повторная хемоденервация проводилась пациентам с углом девиации более 25° по Гиршбергу. Во время операций осложнений не отмечено. В послеоперационном периоде наблюдались различные осложнения: птоз, гиперемия и отечность конъюнктивы, гиперэффект.

Птоз

У 6 (2,83%) пациентов в послеоперационном периоде был выявлен птоз: у 2 пациентов — на следующий день после инъекции, у 3 — через 1 нед., еще у 1 пациента — через 1 мес.

после инъекции. Продолжительность птоза составила в среднем 11,5 дня (от 3 до 20 дней). У всех больных птоз был 1-й степени, что не требовало проведения специального лечения, данное состояние проходило самостоятельно.

Средний возраст пациентов с послеоперационным птозом составил 24 мес. (от 12 до 46 мес.). Можно предположить, что у маленьких пациентов препарат попадает в окружающие ткани, так как фасциальный футляр мышц у них маленький и не вмещает весь объем вводимого препарата. Средняя дозировка БТА была равна 4,08 ЕД, птоз проявился на том глазу, где дозировка была выше.

Гиперемия и отечность конъюнктивы

Гиперемия и отечность конъюнктивы были слабо выражены и наблюдались лишь в местах инъекций. Данные транзиторные состояния наблюдались в 85% случаев: после 1-й инъекции — у 144 (67,92%) пациентов, после 2-й инъекции — у 59 (95,16% от количества пациентов, которым проводилось 2 инъекции), после 3-й инъекции — у 10 (76,92% от количества пациентов, которым проводилось 3 инъекции) и у 1 пациента (100% от количества пациентов, которым проводилось 4 инъекции) после 4-й хемоденервации. Гиперемия конъюнктивы и отек полностью проходили через 7–10 дней. В качестве профилактических мер в послеоперационном периоде пациентам назначались антисептические и антибактериальные препараты.

Гиперэффект

Гиперэффект в лечении косоглазия БТА заключается в транзиторном переходе сходящегося косоглазия в расходящееся и наоборот, что рассматривается в качестве положительного эффекта лечения, поскольку позволяет отсрочить или вовсе предотвратить возвращение к исходному углу косоглазия.

Данное транзиторное состояние встречалось у 37 (17,45%) пациентов, при этом у 28 (13,21%) пациентов гиперэффект был выявлен после 1-й инъекции, у 9 (4,25%) — после 2-й инъекции, после 3-й и 4-й инъекций гиперэффект не наблюдался. В среднем данный эффект сохранялся в течение 1,87 мес. после 1-й хемоденервации и 1,56 мес. после 2-й. Пациентам, жалующимся на дискомфорт во время выраженного гиперэффекта, проводилась окклюзия.

Обсуждение

Проведенное нами исследование продемонстрировало малую травматичность метода и небольшое количество транзиторных побочных явлений. Предполагается, что послеоперационный птоз возникает вследствие диффузии БТА через глазничную перегородку в мышцу, поднимающую веко, парализуя ее и вызывая птоз верхнего века. По данным L. Kowal et al. [11], птоз часто (51%) встречается при инъекции в верхнюю прямую мышцу и редко (38%) — при инъекции в нижнюю прямую мышцу. Птоз при инъекции в горизонтальные прямые мышцы в исследовании C.L. Burns et al. [5] наблюдался у 53% пациентов. Согласно данным [11] при проведении 5587 инъекций ботулинического токсина в горизонтальные мышцы 3104 пациентам частота стойкого птоза составила 0,3%. В исследовании C.L. Burns [5] у пациентов, переведенных в сидячее положение сразу после инъекции БТА, частота возникновения птоза уменьшалась. При возникновении птоза 2-й или 3-й степени пациентам проводится «подклеивание» верхнего века для устранения дискомфорта от прикрывающего обзор века, что снижает риск развития обскурационной амблиопии. Риск возникновения амблиопии очень низок, поскольку птоз после хемоденервации является транзиторным состоянием. Обычно птоз появляется между 2-м и 4-м днем после инъекции, но есть случаи, когда он проявляется позже. В редких случаях при сильном дискомфорте от двоения назначается временная окклюзионная повязка на один глаз. В нашем исследовании птоз был 1-й степени, что не потребовало дополнительных лечебных манипуляций.

Заключение

Таким образом, методика лечения глазодвигательной патологии посредством хемоденервации глазодвигательных мышц при помощи инъекции БТА является высокоэффективной, малотравматичной и безопасной при применении у детей и взрослых. Все осложнения после хемоденервации у всех пациентов, включенных в исследование, имели обратимый характер. Наиболее часто (67,92%) возникающие осложнения — гиперемия и отечность конъюнктивы в месте инъекции. Птоз и гиперэффект имели транзиторный характер и не вызывали большого дискомфорта у наших пациентов. Все побочные эффекты проходили самостоятельно, не требуя назначения дополнительного лечения. Такие тяжелые осложнения, как перфорация и воспалительные заболевания глаз, не встречались ни у одного пациента.

Литература

1. Scott A.B. Botulinum Toxin Injection into Extraocular Muscles as an Alternative to Strabismus Surgery. J Pediatr Ophthalmol Strabismus. 1980;17:21–25. DOI: 10.3928/0191-3913-19800101-06.
2. Scott A.B., Rosenbaum A., Collins C. Pharmacologic weakening of extraocular muscles. Invest Ophthal. 1973;12:924–927.
3. Scott A.B., Magoon E.H., McNeer K.W. et al. Botulinum treatment of strabismus in children. Trans Am Ophthalmol Soc. 1989;87:174–184.
4. Хойт К.С., Тейлор Д. Детская офтальмология. Под ред. Сидоренко Е.И. М.: Издательство Панфилова; 2015–2016.
5. Burns C.L., Gammon J.A., Gemmill M.C. Ptosis associated with botulinum toxin treatment of strabismus and blepharospasm. Ophthalmology. 1986;93(12):1621–1627.
6. Benabent E.C., Garcia Hermosa P., Arrazola M.T. et al. Botulinum toxin injection without electromyographic assistance. J Pediatr Ophthalmol Strabismus. 2002;39:231–234.
7. Compos E.C., Schiavi C., Bellusci C. Critical age of botulinum toxin treatment in essential infantile esotropia. J Pediatr Ophthalmol Strabismus. 2000;37:328–332.
8. Helveston E.M., Pogrebniak A.E. Treatment of acquired nystagmus with botulinum A toxin. Am J Ophthalmol. 1988;106(5):584–586.
9. Jarrín E., Arranz Márquez E. Aplicaciones clínicas de la toxina botulínica en el estrabismo: estudio de las inyecciones realizadas durante un año en un hospital general. Archivos de la Sociedad Espanola de Oftalmologia. 2015;91(3):26–29. DOI: 10.1016/j.oftale.2016.02.011.
10. Kao L.Y., Chao A.N. Subtenon injection of botulinum toxin for treatment of traumatic sixth nerve palsy. J Pediatr Ophthalmol Strabismus. 2003;40:27–30.
11. Kowal L., Wong E., Yahalom C. Botulinum Toxin in the treatment of strabismus. A review of its use and effects. Disabil Rehabil. 2007;29(23):1823–1831. DOI: 10.1080/09638280701568189.
12. Lennerstrand G., Nordbo O.A., Tian S. et al. Treatment of strabismus and nystagmus with botulinum toxin type A. An evaluation of effects and complications. Acta Ophthalmol Scand. 1998;76(1):27–30. DOI: 10.1034/j.1600-0420.1998.760106.x.
13. Thurtell M.J., Leigh J. Treatment of Nystagmus. Current Treatment Options in Neurology. 2012;14:60–72. DOI: 10.1007/s11940-011-0154-5.
14. Stavis M. Ptosis: A preventable side effect following botulinum injection for strabismus. Am Orthoptic J. 1985;35:53–58.
15. Xiao-Mei Wan, Rui-Xue Chu, Hua-Qing Gong. Minimally invasive botulinum toxin type A injection from the ocular surface to extraocular muscles. Int J Ophthalmol. 2011;4(2):179–181.
16. Zato M. Botulinum toxin in ophthalmology. Archivos de neurobiologiá. 1991;54(3):52–55.
17. Останина И.А., Сидоренко Е.Е., Мигель Д.В., Суханова И.В. Динамика зрительных функций у детей с постоянным нистагмом после хемоденервации глазодвигательных мышц при помощи ботулинического токсина типа А. Российский педиатрический журнал. 2021;24(4):270–271.
18. Останина И.А., Сидоренко Е.Е., Мигель Д.В. и др. Применение ботулотоксина типа А у детей раннего возраста с глазодвигательными нарушениями. Российский педиатрический журнал. 2021;24(4):270.
19. Плисов И.Л., Черных В.В., Атаманов В.В. и др. Место ботокса в комплексном лечении патологии глазодвигательной системы (оптимальный «портрет» страбизмологического пациента для проведения хемоденервации). Офтальмология. 2018;15(2S):261–267. DOI: 10.18008/1816-5095-2018-2S-261-267.

20. Росельо Кесада Н.М., Булдаков И.А., Тимонина Р.А. и др. Лечение косоглазия у детей с органическим поражением зрительного анализатора методом хемоденервации глазодвигательных мышц ботулиническим токсином типа А. Современные технологии в офтальмологии. 2020;3(34):134–135.
21. Росельо Кесада Н.М., Мигель Д.В., Останина И.А. и др. Эффективность лечения содружественного косоглазия у детей с гиперметропией методом хемоденервации ботулиническим токсином типа А. Российская детская офтальмология. 2021;1:17–22. DOI: 10.25276/2307-6658-2021-1-17-22.
22. Roselo Kesada N.M., Sidorenko E.E., Miguel D.V. Botox therapy for alternating strabismus in children. J Clin Exp Ophthalmol. 2018;9:8–10. DOI: 10.4172/2155-9570-C8-099.
23. World Medical Association, Declaration of Helsinki: Ethical Principles for Medical Research Involving Human Subjects. JAMA. 2013;310(20):2191–2194. DOI: 10.1001/jama.2013.281053.

References

1. Scott A.B. Botulinum Toxin Injection into Extraocular Muscles as an Alternative to Strabismus Surgery. J Pediatr Ophthalmol Strabismus. 1980;17:21–25. DOI: 10.3928/0191-3913-19800101-06.
2. Scott A.B., Rosenbaum A., Collins C. Pharmacologic weakening of extraocular muscles. Invest Ophthal. 1973;12:924–927.
3. Scott A.B., Magoon E.H., McNeer K.W. et al. Botulinum treatment of strabismus in children. Trans Am Ophthalmol Soc. 1989;87:174–184.
4. Hoyt K.S., Taylor D. Pediatric ophthalmology. Sidorenko E.I., ed. Moscow: Panfilov Publishing House; 2015–2016 (in Russ.).
5. Burns C.L., Gammon J.A., Gemmill M.C. Ptosis associated with botulinum toxin treatment of strabismus and blepharospasm. Ophthalmology. 1986;93(12):1621–1627.
6. Benabent E.C., Garcia Hermosa P., Arrazola M.T. et al. Botulinum toxin injection without electromyographic assistance. J Pediatr Ophthalmol Strabismus. 2002;39:231–234.
7. Compos E.C., Schiavi C., Bellusci C. Critical age of botulinum toxin treatment in essential infantile esotropia. J Pediatr Ophthalmol Strabismus. 2000;37:328–332.
8. Helveston E.M., Pogrebniak A.E. Treatment of acquired nystagmus with botulinum A toxin. Am J Ophthalmol. 1988;106(5):584–586.
9. Jarrín E., Arranz Márquez E. Aplicaciones clínicas de la toxina botulínica en el estrabismo: estudio de las inyecciones realizadas durante un año en un hospital general. Archivos de la Sociedad Espanola de Oftalmologia. 2015;91(3):26–29. DOI: 10.1016/j.oftale.2016.02.011.
10. Kao L.Y., Chao A.N. Subtenon injection of botulinum toxin for treatment of traumatic sixth nerve palsy. J Pediatr Ophthalmol Strabismus. 2003;40:27–30.
11. Kowal L., Wong E., Yahalom C. Botulinum Toxin in the treatment of strabismus. A review of its use and effects. Disabil Rehabil. 2007;29(23):1823–1831. DOI: 10.1080/09638280701568189.
12. Lennerstrand G., Nordbo O.A., Tian S. et al. Treatment of strabismus and nystagmus with botulinum toxin type A. An evaluation of effects and complications. Acta Ophthalmol Scand. 1998;76(1):27–30. DOI: 10.1034/j.1600-0420.1998.760106.x.
13. Thurtell M.J., Leigh J. Treatment of Nystagmus. Current Treatment Options in Neurology. 2012;14:60–72. DOI: 10.1007/s11940-011-0154-5.
14. Stavis M. Ptosis: A preventable side effect following botulinum injection for strabismus. Am Orthoptic J. 1985;35:53–58.
15. Xiao-Mei Wan, Rui-Xue Chu, Hua-Qing Gong. Minimally invasive botulinum toxin type A injection from the ocular surface to extraocular muscles. Int J Ophthalmol. 2011;4(2):179–181.
16. Zato M. Botulinum toxin in ophthalmology. Archivos de neurobiologiá. 1991;54(3):52–55.
17. Ostanina I.A., Sidorenko E.E., Miguel D.V., Sukhanova I.V. Dynamics of visual functions in children with permanent nystagmus after oculomotor chemodenervation with botulinum toxin type A. Russian Pediatric J. 2021;24(4):270–271 (in Russ.).
18. Ostanina I.A., Sidorenko E.E., Miguel D.V. The use of botulinum toxin type A in infants with oculomotor disorders. Russian pediatric J. 2021;24(4):270 (in Russ.).
19. Plisov I.L., Chernykh V.V., Atamanov V.V. The place of Botox in the complex treatment of pathology of the oculomotor system (the optimal "portrait" of a strabismus patient for chemodenervation). Ophthalmology. 2018;15(2S):261–267 (in Russ.). DOI: 10.18008/1816-5095-2018-2S-261-267.
20. Roselo Kesada N.M., Buldakov I.A., Timonina R.A. Treatment of strabismus in children with an organic lesion of the visual analyzer by chemodenervation of the oculomotor muscles with botulinum toxin type A. Modern technologies in ophthalmology. 2020;3(34):134–135 (in Russ.).
21. Roselo Kesada N.M., Miguel D.V., Ostanina I.A. Efficiency of treatment of concomitant strabismus in children with hyperopia by chemodenervation with botulinum toxin type A. Russian pediatric ophthalmology. 2021;1:17–22 (in Russ.). DOI: 10.25276/2307-6658-2021-1-17-22.
22. Roselo Kesada N.M., Sidorenko E.E., Miguel D.V. Botox therapy for alternating strabismus in children. J Clin Exp Ophthalmol. 2018;9:8–10. DOI: 10.4172/2155-9570-C8-099.
23. World Medical Association, Declaration of Helsinki: Ethical Principles for Medical Research Involving Human Subjects. JAMA. 2013;310(20):2191–2194. DOI: 10.1001/jama.2013.281053.

СВЕДЕНИЯ ОБ АВТОРАХ:

Сидоренко Евгений Евгеньевич — *к.м.н., доцент, в.н.с. кафедры офтальмологии педиатрического факультета РНИМУ им. Н.И. Пирогова Минздрава России; 117997, Россия, г. Москва, ул. Островитянова, д. 1; врач-офтальмолог ГБУЗ «НПЦ спец. мед. помощи детям ДЗМ»; 119620, Россия, г. Москва, ул. Авиаторов, д. 38; ORCID iD 0000-0002-2177-5134.*

Останина Ирина Александровна — *врач-офтальмолог ГБУЗ «НПЦ спец. мед. помощи детям ДЗМ»; 119620, Россия, г. Москва, ул. Авиаторов, д. 38; ORCID iD 0000-0001-6076-9477.*

Росельо Кесада Николас Мануэль — *заведующий учебной лабораторией кафедры офтальмологии педиатрического факультета РНИМУ им. Н.И. Пирогова Минздрава России; 117997, Россия, г. Москва, ул. Островитянова, д. 1; ORCID iD 0000-0001-8760-463X.*

Мигель Дмитрий Владимирович — *лаборант кафедры офтальмологии педиатрического факультета РНИМУ им. Н.И. Пирогова Минздрава России; 117997, Россия, г. Москва, ул. Островитянова, д. 1; врач-офтальмолог ГБУЗ «НПЦ спец. мед. помощи детям ДЗМ»; 119620, Россия, г. Москва, ул. Авиаторов, д. 38; ORCID iD 0000-0001-9055-3861.*

Сидоренко Евгений Иванович — *д.м.н., член-корр. РАН, заведующий кафедрой офтальмологии педиатрического факультета РНИМУ им. Н.И. Пирогова Минздрава России; 117997, Россия, г. Москва, ул. Островитянова, д. 1; ORCID iD 0000-0002-9648-5625.*

Контактная информация: *Останина Ирина Александровна, e-mail: irinaost2104@gmail.com.*

Прозрачность финансовой деятельности: *никто из авторов не имеет финансовой заинтересованности в представленных материалах или методах.*

Конфликт интересов *отсутствует.*

Статья поступила *07.12.2021.*

Поступила **после рецензирования** *30.12.2021.*

Принята в печать *31.01.2022.*

ABOUT THE AUTHORS:

Evgeniy E. Sidorenko — *C. Sc. (Med.), Associate Professor, leading researcher of the Department of Ophthalmology of the Pediatric Faculty of Pirogov Russian National Research Medical University; 1, Ostrovityanov str., Moscow, 117437, Russian Federation, ophthalmologist, V.F. Voino-Yasenetskiy Scientific and Practical Center for Specialized Medical Care for Children; 38, Aviatorov str., Moscow, 119620, Russian Federation; ORCID iD 0000-0002-2177-5134.*

Irina A. Ostanina — *ophthalmologist, V.F. Voino-Yasenetskiy Scientific and Practical Center for Specialized Medical Care for Children; 38, Aviatorov str., Moscow, 119620, Russian Federation; ORCID iD 0000-0001-6076-9477.*

Roselo Kesada Nicolas Manuel — *Head of the Learning Laboratory of the Department of Ophthalmology of the Pediatric Faculty, ophthalmologist, Pirogov Russian National Research Medical University; 1, Ostrovityanov str., Moscow, 117437, Russian Federation; ORCID iD 0000-0001-8760-463X.*

Dmitriy V. Migel — *lab assistant of the Department of Ophthalmology of the Pediatric Faculty of Pirogov Russian National Research Medical University; 1, Ostrovityanov str., Moscow, 117437, Russian Federation, ophthalmologist, V.F. Voino-Yasenetskiy Scientific and Practical Center for Specialized Medical Care for Children; 38, Aviatorov str., Moscow, 119620, Russian Federation; ORCID iD 0000-0001-9055-3861.*

Evgeniy I. Sidorenko — *Dr. Sc. (Med.), Corresponding Member of the RAS, Head of the Department of Ophthalmology of the Pediatric Faculty of Pirogov Russian National Research Medical University; 1, Ostrovityanov str., Moscow, 117437, Russian Federation; ORCID iD 0000-0002-9648-5625.*

Contact information: *Irina A. Ostanina, e-mail: irinaost2104@gmail.com.*

Financial Disclosure: *no authors have a financial or property interest in any material or method mentioned.*

There is no **conflict of interests**.

Received *07.12.2021.*

Revised *30.12.2021.*

Accepted *31.01.2022.*

Фармстандарт

ОПТИК – КАЧЕСТВО ПО ДОСТУПНЫМ ЦЕНАМ***

Латанопрост-ОПТИК

Травопрост-ОПТИК

Биоэквивалентность и сопоставимый профиль безопасности оригинальным препаратам доказаны в наблюдательных программах*

Большой объем флакона – 5 мл

Препараты первой линии терапии глаукомы**

ИНФОРМАЦИЯ ПРЕДНАЗНАЧЕНА ДЛЯ СПЕЦИАЛИСТОВ ЗДРАВООХРАНЕНИЯ

ИМП

*Петров С.Ю., Калинина О.М., Якубова Л.В., Косакян С.М., Василенкова Л.В., Филиппова О.М., Журавлева А.Н. Стартовая гипотензивная терапия первичной глаукомы отечественным дженериком латанопроста: эффективность и безопасность., с. 7-14.

*Антонов А.А., Витков А.А., Агаджанян Т.М. Эффективность и безопасность отечественного дженерика — травопроста в различных режимах терапии первичной открытоугольной глаукомы // Национальный журнал глаукома. Т. 20, № 4, 2021, с. 50-56.

**Клинические рекомендации – Глаукома первичная открытоугольная, 2021

***IQVIA IMS 2022

Реклама

Жидкость может подвергать опасности зрение пациентов с ДМО[1,2]

* Лицо на изображении не является реальным пациентом.

Контроль жидкости может способствовать сохранению зрения[2,3]

- Накопление ИРЖ и СРЖ может привести к нарушению структуры сетчатки и снижению зрительной функции[1]
- Улучшению зрения может способствовать терапия, обеспечивающая функциональный и анатомический результат[4,5]
- Лучшая приверженность к терапии начинается с понимания пациентами важности роли регулярных инъекций для резорбции жидкости и улучшения зрения[3,6,7]

ДМО - диабетический макулярный отек, ИРЖ - интраретинальная жидкость, СРЖ - субретинальная жидкость.

1. Sophie R, Lu N, Campochiaro PA. Predictors of functional and anatomic outcomes in patients with diabetic macular edema treated with ranibizumab. ***Ophthalmology***. 2015;122(7):1395-1401. **2.** Sadda SR, Campbell J, Dugel PU, et al. Relationship between duration and extent of oedema and visual acuity outcome with ranibizumab in diabetic macular oedema: a post hoc analysis of Protocol I data. ***Eye (Lond)***. 2020;34(3):480-490. **3.** Penaud B, Fajnkuchen F, Levy O, et al. Relationship between visual outcomes andretinal fluid resorption in patients with diabetic macular edema treated with ranibizumab. ***J Fr Ophtalmol***. 2017;40:839-843. **4.** Mitchell P, Bandello F, Schmidt-Erfurth U, et al. The RESTORE study: ranibizumab monotherapy or combined with laser versus laser monotherapy for diabetic macular edema. ***Ophthalmology***. 2011;118(4):615-625. **5.** Elman MJ, Aiello LP, Beck RW, et al. Randomized trial evaluating ranibizumab plus prompt or deferred laser or triamcinolone plus prompt laser for diabetic macular edema. ***Ophthalmology***. 2010;117(6):1064-1077. **6.** Gale R, Scanlon PH, Evans M, et al. Action on diabetic macular oedema: achieving optimal patient management in treating visual impairment due to diabetic eye disease. ***Eye (Lond)***. 2017;31(S1):S1-S20. **7.** Habib AE, Abdel-Kader AA, Eissa IM, Awadein A. Adherence to intravitreal anti-vascular endothelial growth factor (anti-VEGF) drugs in diabetic macular edema in an Egyptian population: a health belief model. ***Curr Eye Res***. 2019;44(3):303-310.

Только для медицинских и фармацевтических работников. Для распространения в местах проведения медицинских или фармацевтических выставок, семинаров, конференций и иных подобных мероприятий.

Материал подготовлен при поддержке ООО «Новартис Фарма».

ООО «Новартис Фарма», 123215, г. Москва, Ленинградский пр-кт, д. 70.
Тел.: +7 (495) 967-12-70; факс +7 (495) 967-12-68;
www.novartis.ru

420510/VSI/ALL/03.22/0

На правах рекламы

Обсудите с вашими пациентами роль жидкости в ДМО

BAUSCH+ Health

Окувайт® Форте – сбалансированный состав полезных для глаз компонентов в одной таблетке

Реклама

Сбалансированная формула, в основе которой лежат 4 международных крупномасштабных исследования[1]

Микрокапсулирование обеспечивает высвобождение активных веществ в нужном месте и в нужное время[2]

Удобный режим приема – взрослым по 1 таблетке всего 1 раз в день[2]

ДС № МГ RU.001.П4420 от 14.05.2021; СГР № RU.77.99.88.003.R.000500.02.20 от 20.02.2020.
Информация предназначена для медицинских и фармацевтических работников.

1. AREDS (2001 г., 3640 чел.); AREDS2 (2013 г., 4203 чел.): субстанция, в дальнейшем используемая для производства ОКУВАЙТ®, предоставлена компанией Bausch+Lomb в рамках программы R&D. Исследования на продукте Окувайт®: LUNA (2007 г., 136 чел.); CARMA: (2009 г., 433 чел.).
2. Инструкция по применению Окувайт® Форте.

ООО «Бауш Хелс»: Россия, 115162, Москва, ул. Шаболовка, д. 31, стр. 5. Тел.: +7 495 510 2879; bauschhealth.ru
RUS-OPH-OCU-OCU-10-2022-3246

БАД. НЕ ЯВЛЯЕТСЯ ЛЕКАРСТВЕННЫМ СРЕДСТВОМ

«Эмоксипин®» антиоксидант для комплексной терапии и профилактики:[1]

- воспалений и ожогов роговицы
- диабетической ретинопатии
- кровоизлияний в переднюю камеру глаза
- кровоизлияний в склеру у лиц пожилого возраста
- тромбоза центральной вены сетчатки и ее ветвей
- осложнений при близорукости
- для защиты роговицы при ношении контактных линз

Эффекты:

- антиоксидант – препятствует перекисному окислению липидов клеточных мембран
- ангиопротектор – способствует уменьшению проницаемости капилляров и укреплению сосудистой стенки
- антиагрант – препятствует склеиванию тромбоцитов, уменьшает свертываемость и вязкость крови
- антигипоксант – повышает устойчивость тканей к нехватке кислорода

По 1-2 капли 2-3 раза в сутки до 30 дней (курс может быть продлен до 6 месяцев)

[1]ИМП «Эмоксипин®»

ИНФОРМАЦИЯ ПРЕДНАЗНАЧЕНА ДЛЯ СПЕЦИАЛИСТОВ ЗДРАВООХРАНЕНИЯ

Реклама

BAUSCH+ Health

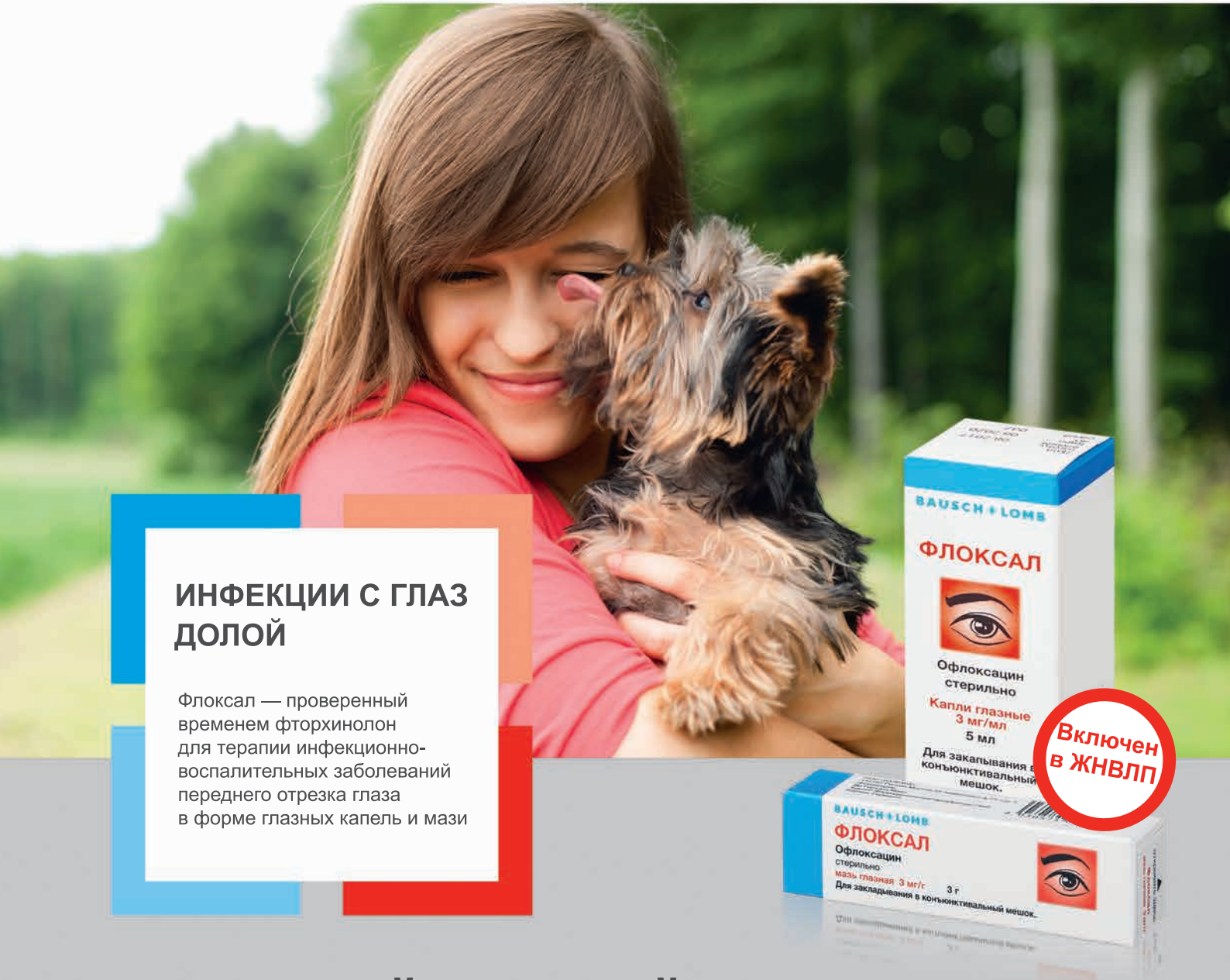

ИНФЕКЦИИ С ГЛАЗ ДОЛОЙ

Флоксал — проверенный временем фторхинолон для терапии инфекционно-воспалительных заболеваний переднего отрезка глаза в форме глазных капель и мази

- **Широкий спектр действия, включая хламидии[1]**
- **Низкий риск цитотоксического воздействия* на клетки роговицы[2]**
- **Две формы выпуска: капли и мазь**

Мазь — лекарственное средство, рег. уд. П №015920/01 от 16.11.2019. Капли — лекарственное средство, рег. уд. П №015920/02 от 16.11.2019.

* Относительно представленных в статье фторхинолонов (см. сноску 2 ниже).

[1] Инструкция по применению препарата Флоксал.

[2] Егоров А. Е. Офлоксацин 0,3% глазные капли и мазь в современной терапии воспалительно-инфекционных заболеваний глаз (обзор литературы). Клиническая офтальмология. 2012. №3.

Полную информацию вы можете получить в ООО «Бауш Хелс»: Россия, 115162, Москва, ул. Шаболовка, д. 31, стр. 5. Тел.: +7 495 510 2879; http://bauschhealth.ru/.

RUS-OPH-FLX-FLX-12-2021-3319

ИНФОРМАЦИЯ ПРЕДНАЗНАЧЕНА ДЛЯ МЕДИЦИНСКИХ И ФАРМАЦЕВТИЧЕСКИХ РАБОТНИКОВ

Реклама

BAUSCH+ Health

Травиолан®

Взгляд в светлое будущее

Реклама

Лекарственное средство. Рег уд. №ЛП-006629 от 07.12.2020.

Травиолан® — травопрост 0,04 мг/мл в мультидозовом флаконе для терапии глаукомы

Специальное устройство многодозового контейнера Травиолана позволяет отказаться от консервантов в составе

- Обеспечивает дозирование препарата при соблюдении стерильности
- Поддерживает постоянный размер капель в течение всего курса применения, что улучшает комплаентность
- Сохраняет привычный метод использования глазных капель

RUS-OPH-TRA-TRA-12-2021-3317

Полную информацию вы можете получить в ООО «Бауш Хелс»: Россия, 115162, Москва, ул. Шаболовка, д. 31, стр. 5. Тел.: +7 495 510 2879; http://bauschhealth.ru/.

ИНФОРМАЦИЯ ПРЕДНАЗНАЧЕНА ДЛЯ СПЕЦИАЛИСТОВ ЗДРАВООХРАНЕНИЯ

BAUSCH+ Health

Корнерегель

СПОСОБСТВУЕТ ЗАЖИВЛЕНИЮ РОГОВИЦЫ

благодаря максимальной концентрации декспантенола 5%

Реклама

Дистрофия роговицы

Рецидивирующие эрозии

Поражение роговицы при ношении контактных линз

В качестве вспомогательной терапии для стимуляции заживления роговицы и конъюнктивы при их травмах и ожогах (химических и термических)

Вспомогательное средство при лечении инфекционных поражений роговицы бактериального, вирусного или грибкового происхождения

- Обладает регенерирующим эффектом благодаря декспантенолу в максимальной концентрации 5%[1–4]
- Способствует заживлению без образования рубца на фоне снижения воспаления тканей[2, 5]
- Гелевая основа (карбомер) способствует увлажнению и облегчению неприятных ощущений, пролонгирует контакт действующего вещества с роговицей[2, 6]

Лекарственное средство. РУ П №015841/01 от 30.09.2009.

[1] Инструкция по медицинскому применению лекарственного препарата Корнерегель. [2] Егорова Г. Б., Митичкина Т. С., Шамсудинова А. Р. Корнеопротекция при применении контактных линз. Вестник офтальмологии. 2014. №2. [3] 5% — максимальная концентрация декспантенола среди глазных форм лекарственных средств и медицинских изделий, по данным Государственного реестра лекарственных средств, Государственного реестра медицинских изделий и организаций (индивидуальных предпринимателей), осуществляющих производство и изготовление медицинских изделий, а также по данным из открытых источников производителей (официальных сайтов, публикаций), январь 2018. [4] Корнерегель применяется при первых признаках повреждения глазной поверхности (Бржеский В. В., Егорова Г. Б., Егоров Е. А. Синдром «сухого глаза» и заболевания глазной поверхности. Клиника, диагностика, лечение. ГЭОТАР-Медиа. 2016. С. 360, 368). [5] Лоскутов И. А. Клинические аспекты использования препарата Корнерегель. Эффективная фармакотерапия. 2012. №1. [6] Астахов Ю. С. Руководство для врачей: Офтальмология. Фармакотерапия без ошибок. 2016. С. 248.

Полную информацию вы можете получить в ООО «Бауш Хелс»: Россия, 115162, Москва, ул. Шаболовка, д. 31, стр. 5. Тел.: +7 495 510 2879; http://bauschhealth.ru/.

RUS-OPH-CRN-CRN-12-2021-3321

ИНФОРМАЦИЯ ПРЕДНАЗНАЧЕНА ДЛЯ МЕДИЦИНСКИХ И ФАРМАЦЕВТИЧЕСКИХ РАБОТНИКОВ

Правила оформления статей, представляемых к публикации в журнал «Клиническая офтальмология»

Журнал «Клиническая офтальмология» принимает к печати оригинальные статьи и обзоры по всем разделам офтальмологии, которые ранее не были опубликованы либо приняты для публикации в других печатных и/или электронных изданиях. Все материалы, поступившие в редакцию и соответствующие требованиям настоящих правил, подвергаются рецензированию. Статьи, одобренные рецензентами и редколлегией, печатаются на безвозмездной основе для авторов. На коммерческой основе в журнале помещаются информационные и/или рекламные материалы отечественных и зарубежных рекламодателей.

Последовательность оформления статьи следующая: титульный лист, резюме, текст, библиографический список, таблицы, иллюстрации, подписи к иллюстрациям.

Титульный лист должен содержать:

1. Название статьи. В названии не допускается использование сокращений, аббревиатур, а также торговых (коммерческих) названий препаратов и медицинской аппаратуры.

2. Фамилии и инициалы авторов, их ученая степень, звание и основная должность.

3. Полное название учреждения и отдела (кафедры, лаборатории), в котором выполнялась работа, а также полный почтовый адрес учреждения.

4. Фамилия, имя, отчество и полная контактная информация автора, ответственного за связь с редакцией.

Далее информация, описанная в пп. 1–4, дублируется на английском языке. В английских названиях учреждений не следует указывать их полный государственный статус, опустив термины типа федеральное учреждение, государственное, бюджетное, образовательное, лечебное, профилактическое, коммерческое и пр.).

5. Источники финансирования в форме предоставления грантов, оборудования, лекарственных препаратов или всего перечисленного, а также сообщение о возможном конфликте интересов.

Резюме должно содержать не менее 250 слов для оригинальных статей и не менее 150 слов для обзоров и быть структурированным, т. е. повторять заголовки рубрик статьи: цель, методы, результаты, заключение.

Резюме к обзору литературы не структурируется.

Ниже помещаются ***ключевые слова*** (около 10), способствующие индексированию статьи в информационно-поисковых системах. Акцент должен быть сделан на новые и важные аспекты исследования или наблюдений.

Резюме и ключевые слова полностью дублируются на английском языке. Переводу следует уделять особое внимание, поскольку именно по нему у зарубежных коллег создается общее мнение об уровне работы. Рекомендуется пользоваться услугами профессиональных переводчиков.

Текстовая часть статьи должна быть максимально простой и ясной, без длинных исторических введений, необоснованных повторов, неологизмов и научного жаргона. Для обозначения лекарственных средств нужно использовать международные непатентованные наименования; уточнить наименование лекарства можно на сайте заменить на http://www.grls.rosminzdrav.ru. При изложении материала рекомендуется придерживаться следующей схемы: а) введение и цель; б) материал и методы исследования; в) результаты; г) обсуждение; д) выводы/заключение; ж) литература. Для более четкой подачи информации в больших по объему статьях необходимо ввести разделы и подзаголовки внутри каждого раздела.

Все части рукописи должны быть напечатаны через 1,5 интервала, шрифт — Times New Roman, размер шрифта — 12, объем оригинальной статьи — до 10 страниц, обзора литературы — до 15 страниц. Подписи к рисункам, названия таблиц и обозначения на рисунках и таблицах должны быть продублированы на английском языке.

Список литературы необходимо размещать в конце текстовой части рукописи и оформлять согласно стилю Vancouver (NLM). Источники в списке литературы необходимо указывать строго в порядке цитирования и нумеровать в строгом соответствии с их нумерацией в тексте статьи. Ссылку в тексте рукописи, таблицах и рисунках на литературный источник приводят в виде номера в квадратных скобках (например, [5]). Русскоязычные источники должны приводиться не только на языке оригинала (русском), но и на английском. Англоязычные источники публикуются на языке оригинала.

В список литературы следует включать статьи, преимущественно опубликованные в последние 5–10 лет в реферируемых журналах, а также монографии и патенты. Рекомендуется избегать цитирования авторефератов диссертаций, методических руководств, работ из сборников трудов и тезисов конференций.

Пример оформления ссылки на статью:

Шкурников М.Ю., Нечаев И.Н, Хаустова Н.А. и др. Экспрессионный профиль воспалительной формы рака молочной железы. Бюллетень экспериментальной биологии и медицины. 2013;155(5):619–625 [Shkurnikov M.Y., Nechaev I.N., Khaustova N.A. et al. Expression profile of inflammatory breast cancer. Bulletin of Experimental Biology and Medicine. 2013;155(5):619–625 (in Russ.)].

За правильность представленных библиографических данных автор несет ответственность.

Автор должен сохранить копии всех материалов и документов, представленных в редакцию.

Статьи, оформленные не по правилам, не рассматриваются.

Материалы для публикации в электронном виде следует направлять на адрес: oganezova@doctormedia.ru.

Rules for preparing articles submitted for publication in “Russian Journal of Clinical Ophthalmology”

Russian Journal of Clinical Ophthalmology accepts original articles and reviews in Russian and English for all areas of ophthalmology that were not previously published or accepted for publication in other printed and/or electronic publications. All materials submitted to the editorial board and complying with the requirements of these guidelines are subject to review. Articles approved by the editors and the editorial board are printed on a fee-free basis for the authors. Information and/or promotional materials of domestic and foreign advertisers are published in the magazine on a commercial basis.

The scheme of the article is as follows: title page, abstract, text, references, tables, figures, figure captions.

The title page should contain:

1. The title of the article. The title should not contain abbreviations, word contractions and commercial names of drugs and medical equipment.

2. Names and surnames of authors, their academic degree, title and position.

3. The full name of the institution and department (laboratory) in which the work was performed, as well as the full post address of the institution.

4. Surname, name, patronymic and full contact information of the author responsible for communication with the editorial office.

5. Sources of financing in the form of grants, equipment, medicines or all of the above, as well as a report on a possible conflict of interest.

The abstract should contain at least 250 words for original articles and at least 150 words for reviews and be structured, i.e., repeat the headings of the article: aim, methods, results, conclusion. The abstract to the literature review is not structured.

The keywords (about 10) are provided below the article, contributing to indexing the article in the information retrieval systems. The emphasis should be on new and important aspects of research or observations.

For articles in Russian the information described in Nos. 1–4 should be duplicated in English. The English names of institutions should not include their full state status, such as a federal institution, state, budgetary, educational, curative, preventive, commercial, etc.). Abstract and keywords, figure captures, table names and symbols in figures and tables should be duplicated in English. Special attention should be paid to translation, since it helps our foreign colleagues to create a general opinion about the article. It is recommended to use professional translation.

The text of the article should be simple and clear, without long historical introductions, unreasonable repetitions, neologisms and scientific jargon. To indicate the drugs the international nonproprietary names are needed. You can specify the name of the drug on the site http://www.grls.rosminzdrav.ru. It is recommended to adhere to the following scheme of presentation (not marking them in the text): a) the introduction and aim; b) material and methods; c) results; d) discussion e) conclusions; g) references.

For a more accurate presentation of information in large-volume articles, it is necessary to use sections and sub-headings within each section.

All parts of the manuscript should be printed in 1.5 intervals, font — Times New Roman, font size – 12, the volume of the original article – up to 10 pages, literature review — up to 15 pages. References should be placed at the end of the manuscript and printed in Vancouver style (NLM). Sources in the list of references must be strictly specified in the order of citing and numbered in strict accordance with their numbering in the text of the article. The reference in the text of the manuscript, tables and figures on the literary source should be presented in the form of numbers in square brackets (e.g., [5]). Russian sources should be cited not only in the original language (Russian), but also in English. English-language sources are published in the original language.

The list of references should include articles, mainly published in the last 5–10 years in refereed journals, monographs and patents. It is recommended to avoid theses, manuals, works from the collections of papers, proceedings of the conference.

For example:

Realini T., Gurka M.J., Weinreb R.N. Reproducibility of Central Corneal Thickness Measurements in Healthy and Glaucomatous Eyes. J Glaucoma. 2017;26(9):787–791. DOI: 10.1097/IJG.0000000000000738.

The author is solely responsible for the accuracy of the information contained in the list of references.

The author should keep a copy of all materials and documents submitted to the editorial office.

Articles drawn up without taking into account the above requirements are not considered.

Materials for publication in electronic form should be sent to: oganezova@doctormedia.ru.

6-8 ОКТЯБРЯ
2022

22-Й
ВСЕРОССИЙСКИЙ НАУЧНО-ПРАКТИЧЕСКИЙ КОНГРЕСС С МЕЖДУНАРОДНЫМ УЧАСТИЕМ

СОВРЕМЕННЫЕ ТЕХНОЛОГИИ КАТАРАКТАЛЬНОЙ, РЕФРАКЦИОННОЙ И РОГОВИЧНОЙ ХИРУРГИИ

КЛЮЧЕВЫЕ ТЕМЫ:

- Вопросы организации офтальмологической помощи пациентам с возрастной и осложненной катарактой
- Фармакологическое сопровождение катарактальной и кераторефракционной хирургии
- Мультифокальные и торические интраокулярные линзы
- Особенности хирургии катаракты и интраокулярной коррекций афакии в осложненных ситуациях
- Фемтосекундная хирургия катаракты

В ПРОГРАММЕ:

- Интерактивный разбор сложных клинических случаев
- «Живая» хирургия

ОРГАНИЗАТОРЫ:

Общероссийская общественная организация «Общество офтальмологов России»

ФГАУ «НМИЦ «МНТК «Микрохирургия глаза» им. акад. С.Н. Федорова» Минздрава РФ

САЙТ МЕРОПРИЯТИЯ:

cataract-congress.ru

ПО ВОПРОСАМ УЧАСТИЯ:

Татьяна Тимошкина
+7 (929) 674-74-61, info@oor.ru